·论著·

根据肠系膜下动脉各分支分型行精准低位结扎并根部淋巴结清扫的腹腔镜直肠癌根治术

周家铭 谭淑云 黄俊 黄品助 彭绍勇 林金鑫 李拓阳 汪建平 黄美近

【摘要】 **目的** 探讨腹腔镜直肠癌手术中根据肠系膜下动脉(IMA)分支分型的不同进行精准低位结扎、保留左结肠动脉(LCA)及清扫根部淋巴结的应用价值。**方法** 2015 年 10 月至 2016 年 6 月,中山大学附属第六医院结直肠外科采用前瞻性对比研究的方法,纳入 104 例经术前检查证实为肿瘤距肛 2 ~ 15 cm、原发灶可完整切除且无远处转移、可接受腹腔镜手术的 18 ~ 75 岁直肠癌患者实施腹腔镜直肠癌根治手术,其中男性 67 例,女性 37 例,年龄 22 ~ 83 岁,中位体质指数 25.3 kg/m^2; Ⅰ期 6 例,Ⅱ期 51 例,Ⅲ期 47 例。按照完全随机的原则,52 例应用低位结扎 IMA 合并根部淋巴结清扫(LAND,低位结扎组),通过术前 CT 分析 IMA 的分支分型及长度,精准分离并保留 LCA,清扫根部淋巴结(No.253)并将其单独送检;另 52 例予以传统高位结扎(高位结扎组);对两组患者的临床资料进行回顾性分析并比较其围手术期疗效指标及术后恢复情况。**结果** 两组患者的 IMA 分支分型、长度及术前肿瘤临床分期差异均无统计学意义($P > 0.05$)。两组患者手术均顺利完成,无一例中转开腹,但低位结扎组有 2 例患者因术中需要行 LCA 结扎(1 例在分离 IMV 时损伤 LCA 导致出血,1 例因吻合张力较大)。两组患者的手术时间、术中出血量、预防性造口率及术后病理分期差异无统计学意义($P > 0.05$)。低位结扎组的淋巴结清扫总数目及 No.253 组淋巴结清扫数目[(24.9 ±5.7) 枚及 (2.4 ±1.1) 枚]显著多于高位结扎组[(16.9±4.2) 枚(1.5±0.8) 枚](均 $P = 0.001$),但两组总体淋巴结阳性率及 No.253 淋巴结阳性率比较,差异无统计学意义($P > 0.05$)。两组患者术后首次肛门排气时间、住院时间、腹腔引流总量、腹腔引流管和肛门引流管及尿管停留时间差异均无统计学意义($P > 0.05$)。低位结扎组术后有 2 例排尿功能障碍和 1 例吻合口出血,高位结扎组术后有 3 例排尿功能障碍和 2 例吻合口瘘,两组术后并发症总发生率分别为 5.8%和 9.6%,差异有统计学意义($P < 0.05$)。两组均无术后 30 d 内再住院患者或死亡病例。**结论** 在腹腔镜直肠癌根治术中,根据 IMA 分支分型精准保留 LCA 及清扫根部淋巴结的方法能提高淋巴结获取数,减少术后并发症发生率,是安全有效的。

【关键词】 直肠肿瘤; 腹腔镜; 肠系膜下动脉分支分型; 根部淋巴结; 左结肠动脉

基金项目:广州市健康医疗协同创新重大专项 (201604020005)

Accurate low ligation of inferior mesenteric artery and root lymph node dissection according to different vascular typing in laparoscopic radical resection of rectal cancer

Zhou Jiaming, Tan Shuyun, Huang Jun, Huang Pinzhu, Peng Shaoyong, Lin Jinxin, Li Tuoyang, Wang Jianping, Huang Meijin

Department of Colorectal Surgery, the Sixth Affiliated Hospital, Sun Yat-sen University, Guangzhou 510655, China

Corresponding author: Huang Meijin, Email: hmjin@mail.sysu.edu.cn

【**Abstract**】 **Objective** To explore the feasibility and clinical significance of precision low inferior mesenteric artery (IMA) ligation with the left colonic artery (LCA) preservation and root lymph

DOI:10.3760/cma.j.issn.1671-0274.2018.01.009

作者单位:510655 广州,中山大学附属第六医院结直肠外科

通信作者:黄美近, Email:hmjin@mail.sysu.edu.cn

作者简介:周家铭,男,1984 年 5 月出生,医学学士,医师,Email:zhoujiam@mail.sysu.edu.cn;黄美近,男,1970 年 4 月出生,医学博士,主任医师

node dissection in laparoscopic radical resection for rectal cancer, according to the inferior mesenteric artery (IMA) types. **Methods** One Hundred and fore cases of rectal cancer patients who underwent laparoscopic resection in The Sixth Affiliated Hospital of Sun Yat-sen University from October 2015 to June 2016 were selected and divided into study group and control group according to different surgical methods. The study group (52 cases) accepted precision low IMA ligation with the LCA preservation and root lymph node (No.253) dissection, according to the IMA types and length examined by preoperative computed tomography angiography (CTA) reconstruction. The control group (52 cases) accepted the traditional high IMA ligation. The perioperative efficacy indexes and postoperative recovery situation of the two groups were compared. **Results** The IMA types, IMA length and preoperative clinical stages were not significantly different between the two groups (all $P > 0.05$). The surgery was completed smoothly for patients in both groups, with no conversion to open surgery. But two patients in the study group underwent left colonic artery ligation for intra-operative need. There were no significant differences in the operative time, intra-operative blood lose, the rate of protective ileostomy and post-operative pathological stages between the two groups (all $P > 0.05$). More total lymph nodes [(24.9 ± 5.7) vs. (16.9 ± 4.2), $P = 0.001$] and No.253 lymph nodes [(2.4 ±1.1) vs. (1.5 ±0.8), $P = 0.001$] were harvested in study group as compared to control group. However, the positive rate of total harvested lymph nodes and No.253 lymph nodes between the two groups were not significantly different ($P > 0.05$). There were no significant differences between the two groups in postoperative first anal exhaust time, postoperative hospital stay, total volume of postoperative intraperitoneal drainage, postoperative abdominal drainage tube retention time, postoperative anal drainage tube retention time and postoperative catheter retention time (All $P > 0.05$). There were 2 cases of postoperative dysuria and 1 case of anastomotic bleeding in study group. There were 3 cases of postoperative dysuria and 2 cases of anastomotic leak in control group. Less postoperative complications (5.8% vs. 9.6%, $P < 0.05$) in study group as compared to control group. There was no rehospitalization or death case in two groups within 30 days after operation. **Conclusions** In the laparoscopic radical resection of rectal cancer, preserving LCA and cleaning the root lymph nodes according to IMA types, which could increase the number of harvested lymph nodes and reduce the postoperative complications was safe and effective.

【Key words】 Rectal neoplasms; Laparoscopy; Inferior mesenteric artery types; Root lymph node; Left colonic artery

Fund program: Guangzhou Important Special Program of Health Medicine Cooperation and Innovation (201604020005)

直肠癌根治术中，是否应该对肠系膜下动脉(inferior mesenteric artery, IMA) 进行高位结扎以及是否对其根部淋巴结(No.253)进行清扫,一直存在争议[1]。自从 Stearns 和 Deddish[2]于 1958 年提出肠系膜下动脉高位结扎有助于提高直肠癌患者5年生存率以来,这一标准保持了近 50 年。近年,国外部分学者提出了低位结扎合并根部淋巴结清扫的观点[3-6]。日本学者 Munoro 等[7]根据左结肠动脉、乙状结肠动脉及直肠上动脉之间的关系,将 IMA 分为Ⅰ~Ⅳ型:Ⅰ型(直乙共干型),左结肠动脉首先分出，乙状结肠动脉与直肠上动脉共干分出;Ⅱ型(左乙共干型):IMA 先分出 1 支,为左结肠动脉与乙状结肠动脉的共干支;Ⅲ型:左结肠动脉、乙状结肠动脉和直肠上动脉于同一点分出(全共干型);Ⅳ型(无左型):缺少左结肠动脉。我们的前期研究发现,IMA 的不同分支分型会影响术者对其结扎位置的判断与处理及根部淋巴结的清扫,并与吻合口瘘和自主神经功能障碍等术后并发症相关[8]。另外我们还发现,精准根部淋巴结清扫可能有助于改善肿瘤患者的总体预后。基于上述理由,我们综合直肠癌根治术中 IMA 高位结扎和低位结扎各自的优势,提出了根据术前 CT 三维重建判断 IMA 分支分型,在腹腔镜直肠癌手术中对 IMA 进行低位结扎合并根部淋巴结清扫 (low ligation of the inferior mesenteric artery with apical lymph node dissection, LAND)的技术要求。本研究旨在探讨 LAND 技术的安全性及有效性，纳入了中山大学附属第六医院 2015 年 10 月至 2016 年 6 月间应用 LAND 技术

行腹腔镜直肠癌根治术患者 52 例，并与同期行传统高位结扎的腹腔镜直肠癌根治术的52 例患者行前瞻性对比研究，为临床提供参考。

资料与方法

一、研究对象

病例纳入标准：(1)经术前检查，证实为肿瘤原发灶可完整切除、且无远处转移、距肛 2 ~ 15 cm 的直肠癌患者；(2)年龄 18 ~ 75 岁，可接受腹腔镜手术；(3)无明显手术禁忌证。排除标准：(1)因各种原因行急诊手术、但不包括术后因并发症行急诊手术者；(2)合并梗阻的患者、或梗阻行肠内支架植入术者；(3)既往有腹部手术史者；(4)术中因各种原因未行直肠切除、但不包括中转开腹患者；(5)术前行放疗者；(6)结直肠多原发恶性肿瘤。

根据上述标准，纳入中山大学附属第六医院结直肠外科 2015 年 10 月至 2016 年 6 月收治的直肠癌患者 104 例，其中男性 67 例，女性 37 例，年龄 22 ~ 83(中位 62)岁，体质指数(BMI)19.1 ~ 32.2 (中位25.3) kg/m^2；肿瘤距肛缘距离为 2 ~ 13 cm。根据 AJCC 第 7 版 TNM 分期，术前临床分期为Ⅰ期 6 例，Ⅱ期 51 例，Ⅲ期 47 例。按照完全随机的原则分为两组，52 例行 LAND 术式(低位结扎组)，另 52 例行传统腹腔镜直肠癌 IMA 高位结扎术式（高位结扎组)。两组患者的一般临床资料的比较，差异无统计学意义，见表 1。本临床研究方案按照《赫尔辛基宣言》中对受试者权益保障的有关规定进行设计和实施。并已通过中山大学附属第六医院伦理委员会审查并获得批准实施。

二、术前腹盆腔增强 CT 三维重建以及肠系膜下动脉分支分型判断

1. 手术前 CT 检查方法及参数：检查前口服聚乙二醇电解质散清洁肠道，空腹 6 ~ 8 h。所有患者随机使用两台机器进行扫描：640 层螺旋 CT (Aquilion™ ONE 640, Toshiba, JP)、128 层螺旋CT (Optima CT 660, GE, US)。所有患者进行腹盆腔 CT 平扫、增强动脉期、静脉期以及肝脏延时期(用于评估肝脏病变)。高压注射器(ulrich GmbH & Co. KG, Germany)经肘前静脉团注非离子型对比剂碘普罗胺（优维显，Bayer)370 mgI/ml，注射剂量按 1.5 ml/kg 计算，注射速率 4 ml/s。动脉期为智能监测触发，静脉期为延迟 60 ~ 70 s 启动扫描，延时期为延迟 180 s 启动扫描。CT 扫描范围从膈顶上2 cm (包含膈肌)至坐骨结节下缘 2 ~ 5 cm(包含肛管及肛缘下方间隙)。扫描参数：螺旋扫描；KV120、智能 mA、0.5 S/转；开放探测器排数：640-MDCT 80 排 (128-MDCT 64 排)，层厚 640-MDCT 0.5 mm(128-MDCT 0.625 mm)，HP53，FC = 8。

2. 图像处理：重建层厚 3 mm；采用横断位重建，MPR 冠状位 3 mm，矢状位 3 mm；FOV：L-LL；窗宽/窗位：平扫：WW350，WL50；动脉期：WW350，WL50；静脉期：WW350，WL50；腹膜窗：WW380-400，WL40。图像传送 PACS 系统（Hwatech HiNet Picture Archivina And Communication System 5.0, China)。图像用于辅助评价肿瘤负荷以及直肠癌淋巴结分布。

3. 图像后处理：将动脉期扫描获得的 DICOM 数据，传送至医学影像三维重建工作站(Vitrea 6.3, Vital Images, Inc. Minnetonka, US)，通过容积再现方式(volume rendering, VR）及多层面重建(multi-planner reformation, MPR)，对 IMA 血管进行三维重建。重建后对 IMA 行长度测量及血管分支分型的判断。所有数据及三维重建均由两名有经验的放射科医师进行测量分析，两名医师意见不一致者，进行讨论并最终确认。

三、手术方法

术前准备、体位及腔镜戳卡的位置等与常规腹腔镜直肠癌相同。上段直肠癌采用肿瘤特异性直肠系膜切除术(tumor-specific mesorectal excision)，中下段直肠癌采用标准全直肠系膜切除术(total mesorectal excision，TME)。

低位结扎组根据术前 CT 重建结果，分离出 IMA 及左结肠动脉(left colic artery, LCA)并脉络化。根据不同 IMA 分支分型，保留 LCA，结扎乙状结肠动脉（sigmoideae artery，SA）及直肠上动脉 (superior rectum artery，SRA)，见图 1。对于Ⅳ型，因 LCA 缺如，则采取保留 SA，结扎 SRA 的做法。于 IMA 和 LCA 及肠系膜下静脉（inferior mesenteric vein, IMV)之间清扫 No.253 淋巴结。IMV 于胰腺下缘结扎。高位结扎组按照传统手术方法，分离出 IMA 并高位结扎。要求直肠远切缘至少距肿瘤 2 cm，近切缘距肿瘤 8 cm，乙状结肠与直肠或肛管吻合。降结肠及结肠脾曲根据具体情况选择性游离，以提供足够的近端结肠进行无张力吻合。所有患者根据术中情况由术者判断是否需要行预防性回肠末段造口。推荐术后 3 ~ 6 月还纳预防性造口。

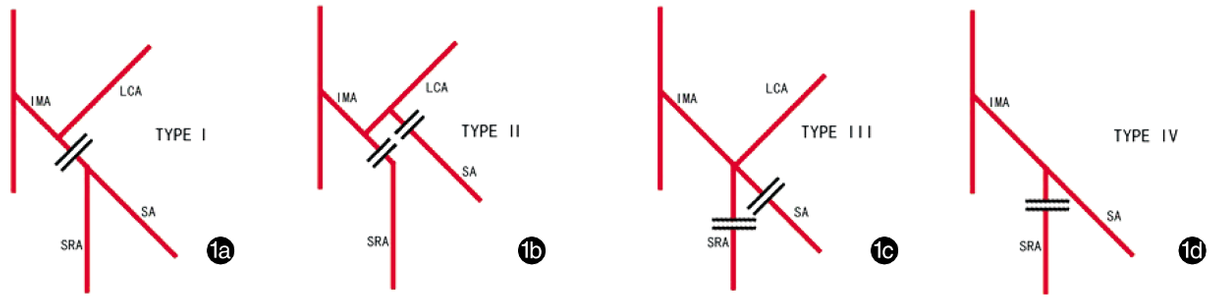

注：IMA：肠系膜下动脉；LCA：左结肠动脉；SA：乙状结肠动脉；SRA：直肠上动脉

图 1　IMA 各分支分型的结扎示意图　1a.IMA Ⅰ型；1b.IMA Ⅱ型；1c.IMA Ⅲ型；1d.IMA Ⅳ型

四、观察指标

观察指标包括：(1)术中情况：手术时间，术中出血量，血管结扎准确率，中转开腹率，预防性造口率；(2)术后病理：肿瘤分期以及手术前后分期符合率，淋巴结清扫数目及淋巴结阳性率；(3)术后情况：首次肛门排气时间，住院时间，腹腔引流总量及腹腔引流管停留时间，尿管停留时间，术后并发症(包括排尿功能障碍、吻合口出血及吻合口瘘)和术后 30 d 内再住院率及病死率。

五、统计学方法

所有病例的临床病理资料采用 SPSS 23.0 (IBM)进行统计学分析。IMA 分型、有无出现吻合口瘘及 IMA 结扎部位为定性资料，如果是四格表资料根据情况用 Pearson χ^2 或者 Fisher 确切概率法，等级资料则采用 CMH χ^2 的行平均数检验(Row Mean Score)。术中切除肠管长度、淋巴结获取数目和阳性淋巴结数为定量资料。根据数据的分布情况采用配对 t 检验或者符号秩检验比较前后的差异是否有统计学意义。$P < 0.05$ 为差异有统计学意义。

结　　果

一、肠系膜下动脉血管分支分型情况及术前分期

104 例患者中，IMA 分支 Ⅰ~Ⅳ型所占比例分别为 55.8%(58/104)、11.5%(12/104)、30.8%(32/104)和 1.9%(2/104)。IMA 长度为 1.9 ~ 6.4(中位 3.5) cm。术中实际探查所得 IMA 分支分型情况与 CT 预测一致率 100%。见图 2。术前临床分期 Ⅰ 期 6 例，Ⅱ 期 51 例，Ⅲ 期 47 例。两组 IMA 分支分型、IMA 长度及术前临床分期情况对比差异无统计学意义。见表 1。

二、术中情况

两组患者总体手术时间为 90 ~ 210 (中位数 140) min，术中出血量为 20 ~ 300(中位数 50) ml。两组患者的手术时间、术中出血量及预防性造口率对比差异均无统计学意义(均 P >0.05)。见表 1。低位结扎组术中 1 例患者在分离 IMV 时损伤 LCA 导致出血，遂行 IMA 高位结扎并止血，术中出血300 ml；1 例患者因吻合张力较大，需行 LCA 结扎并游离左结肠系膜。无术中误结扎血管或中转开腹手术病例。

三、术后病理

术后全组患者病理分期 Ⅰ 期 6 例，Ⅱ 期 50 例，Ⅲ 期 48 例；与术前临床分期符合率 98.1%(102/104)，两组间术后病理分期差异无统计学意义。见表 1。术后病理分化程度：低、中、高分化腺癌分别为 5、64 和 31 例，黏液腺癌 4 例。低位结扎组淋巴结清扫总数目 13 ~ 34(中位 25)枚/例；其中 No.253 清扫数目为 0 ~ 7(中位 4)枚/例，出现阳性转移的有 2 例。高位结扎组淋巴结清扫总数目 9 ~ 27(中位 17)枚/例；其中 No.253 清扫 0 ~ 3(中位 2)枚/例，出现阳性转移的有 1 例。低位结扎组淋巴结清扫总数目及 No.253 清扫数目显著多于高位结扎组(均 P=0.001)，但两组总体淋巴结阳性率及 No.253 阳性率差异无统计学意义。见表 1。

四、术后恢复情况

所有患者术后首次肛门排气时间 1 ~ 5 (中位 3) d，术后住院时间 5 ~ 17(中位 8) d，术后腹腔引流总量为 50 ~ 550(中位 200) ml，术后腹腔引流管中位停留时间为 5 d，术后尿管停留时间为 4 ~ 14 (中位 6) d，两组比较差异均无统计学意义(均 P > 0.05)。见表 1。低位结扎组和高位结扎组出现排尿功能障碍者分别有 2 例和 3 例，予积极康复理疗

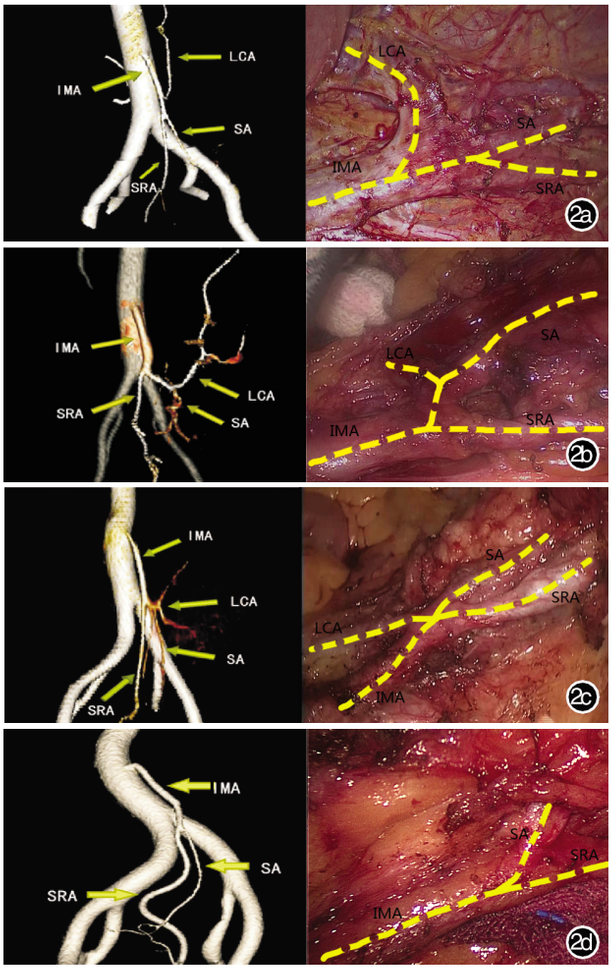

注：IMA：肠系膜下动脉；LCA：左结肠动脉；SA：乙状结肠动脉；SRA：直肠上动脉

图 2 IMA 分支分型的 CT 三维重建及相应的术中代表图 2a. IMA Ⅰ型；2b.IMA Ⅱ型；2c.IMAⅢ型；2d.IMAⅣ型

及训练后均可于术后 14 d 内拔除尿管可自行排尿，残余尿量测定为 55 ~ 70(中位 65) ml。肛门引流管停留时间为 1 ~ 5(中位 3) d。低位结扎组中有 1 例患者术后出现排暗红色血便，予止血药物后无明显好转，经纤维结肠镜下止血成功，无需手术处理。高位结扎组中有 2 例发生吻合口瘘，1 例术后需急诊手术治疗，1 例于术后 3 月行 MRI 检查时发现。低位结扎组与高位结扎组术后并发症总发生率分别为 5.8%和 9.6%，差异有统计学意义($P < 0.05$)。两组均无术后 30 d 内再住院患者或死亡患者。

表 1 两组直肠癌患者各项观察指标对比情况

观察指标	低位结扎组 (52 例)	高位结扎组 (52 例)	P 值
性别[例(%)]			1.000
男	32(61.5)	31(59.6)	
女	20(38.5)	21(40.4)	
年龄(岁，$\bar{x}\pm s$)	53.9±13.5	52.7±12.9	0.635
体质指数(kg/m^2，$\bar{x}\pm s$)	25.9±2.0	25.4±2.5	0.266
肿瘤距肛距离(cm，$\bar{x}\pm s$)	6.4±2.3	6.7±2.3	0.579
术前临床分期[例(%)]			0.649
Ⅰ期	2(3.8)	4(7.7)	
Ⅱ期	27(51.9)	24(46.2)	
Ⅲ期	23(44.2)	24(46.2)	
肠系膜下动脉长度(mm，$\bar{x}\pm s$)	39.3±10.4	39.1±8.4	0.884
肠系膜下动脉分型[例(%)]			0.894
Ⅰ型	30(57.7)	28(53.8)	
Ⅱ型	7(13.5)	6(11.5)	
Ⅲ型	14(26.9)	16(30.8)	
Ⅳ型	1(1.9)	2(3.8)	
手术时间(min，$\bar{x}\pm s$)	142.2±28.6	139.6±27.2	0.636
术中出血量(ml，$\bar{x}\pm s$)	70.9±52.5	80.0±49.9	0.366
术中预防性造口 [例(%)]			0.517
有	17(32.7)	13(25.0)	
无	35(67.3)	39(75.0)	
术后病理分期[例(%)]			0.586
Ⅰ期	4(7.7)	2(3.8)	
Ⅱ期	23(44.2)	27(51.9)	
Ⅲ期	25(48.1)	23(44.2)	
清扫淋巴结数(枚，$\bar{x}\pm s$)	24.9 ±5.7	16.9±4.2	0.001
总体淋巴结阳性率[例(%)]	17(32.7)	15(28.8)	0.832
No.253 淋巴结数(枚，$\bar{x}\pm s$)	2.4 ±1.1	1.5 ±0.8	0.001
No.253 淋巴结阳性率[例(%)]	2(3.8)	1(1.9)	1.000
术后首次肛门排气时间(d，$\bar{x}\pm s$)	2.9 ±1.1	2.9 ±1.1	0.789
术后住院时间(d，$\bar{x}\pm s$)	8.3 ±1.9	8.5 ±1.6	0.505
腹腔引流总量(ml，$\bar{x}\pm s$)	230.8±92.1	219.2±73.4	0.482
腹腔引流管停留时间(d，$\bar{x}\pm s$)	5.5 ±0.9	5.4 ±0.9	0.746
肛门引流管停留时间(d，x±s)	3.1±1.3	3.0 ±1.1	0.871
尿管停留时间(d，$\bar{x}\pm s$)	6.3±1.8	6.4 ±1.5	0.686
排尿功能障碍[例(%)]			1.000
有	2(3.8)	3(5.8)	
无	50(96.2)	49(94.2)	
吻合口出血[例(%)]			1.000
有	1(1.9)	0	
无	51(98.1)	52(100)	
吻合口瘘[例(%)]			0.495
有	0	2(3.8)	
无	52(100)	50(96.2)	

讨 论

近 10 年来，直肠癌的治疗取得了巨大的进展，TME 技术和新辅助治疗策略提高了直肠癌总体治疗效果，但如吻合口瘘以及自主神经损伤等手术并发症的发生率却未见明显下降[9]。腹腔镜手术在低位保肛、全直肠系膜切除以及自主神经保护等方面较开腹手术具有优势，但因为触觉的缺失以及操作

的困难，在 IMA 的显露游离以及结扎部位的问题上，存在着不可避免的劣势[10]。

根据 LCA、SA 及 SRA 之间的关系，IMA 分支分型共有 4 种。而 IMA 的长度也在 19 ~ 64 mm 之间变异[11-12]。术中如何根据不同分型选择性保留血管及清扫淋巴结，是困扰手术者的难题。通过术前腹盆腔增强 CT，对下腹部血管进行三维重建，可获知 IMA 的长度、分支分型以及根部淋巴结的情况。因此，在术中保留 LCA，对 IMA 进行选择性低位结扎并行根部淋巴结清扫，将较以往变得更加精准及可靠，并可缩短术中解剖血管的时间，减少清扫不足或错误结扎的机会。

综合目前众多的研究结果，高位和低位结扎 IMA 各有优劣，但缺乏高级别的循证医学证据，大量的回顾性统计以及荟萃分析亦未能给出明确答案[13-15]。一部分学者认为，IMA 高位结扎可更好地清扫根部淋巴结、降低吻合口张力、提供准确的肿瘤分期，从而使患者获得更长的总体生存期。但由于根部结扎会减少吻合口近端血供，增加吻合口瘘发生风险，并损伤自主神经功能。而另一部分学者认为，低位结扎 IMA 后，因保留左结肠动脉，可增加吻合口近端血供，并保护自主神经功能，而且在操作上也相对简单。但却存在淋巴结清扫不足、从而增加转移复发的概率。

本研究根据 IMA 分支分型进行根部淋巴结的精准清扫，低位结扎组中获取淋巴结总数为(24.9 ± 5.7)枚，显著多于对照组(16.9 ± 4.2)枚($P < 0.05$)；在根部 No.253 淋巴结获取数上，低位结扎组为(2.4 ± 1.1)枚，亦优于高位结扎组的(1.5 ± 0.8)枚 ($P < 0.05$)，显示 LAND 术式在获取淋巴结数上具有明显优势；也因此说明 LAND 对于肿瘤的 N 分期有更高的可信度。但两组术后病理分期及根部淋巴结的阳性率差异均无统计学意义（分别 $P = 0.586$ 和 $P = 1.000$），这提示根部淋巴结的清扫不一定会影响肿瘤的临床病理分期，告诉我们需要重新考虑根部淋巴结清扫的必要性。

目前的研究表明，吻合口血供及张力是引起吻合口瘘的重要因素，而 IMA 的结扎部位亦是引起血供缺乏及张力过大的因素之一[16]。本研究中，低位结扎组精准保留 LCA，术后均未出现吻合口瘘；而采取传统高位结扎模式组的患者，出现了 2 例(3.8%)吻合口瘘。虽然两组差异无统计学意义，但我们预期，随着样本量的增加，两组间吻合口瘘发生率有可能会出现差异。但从另一方面上看，低位结扎组中出现 1 例吻合口出血，这亦提示着保留 LCA 有可能增加吻合口出血的风险。

IMA 的结扎位置有可能损伤腹盆丛的自主神经，具体表现为术后排尿功能及性功能的改变[17]。本研究中低位结扎组和高位结扎组术后出现排尿功能障碍的比例分别为 3.8%和 5.8%，差异无统计学($P > 0.05$)，但因为较低的血管结扎层面可更好地保护自主神经，我们预期在增大样本量后，低位结扎组的优势会更加显著。

在本组 102 例手术中，LAND 在提高淋巴结获取数以及减少吻合口瘘发生率方面均优于传统高位结扎方法；在手术耗时、术中出血量和术后出血等方面差异并无统计学意义。因此我们认为，根据肠系膜下动脉分支分型精准保留左结肠动脉及清扫根部淋巴结的腹腔镜直肠癌根治术是可靠、安全的。

参 考 文 献

[1] Cirocchi R, Trastulli S, Farinella E, et al. High tie versus low tie of the inferior mesenteric artery in colorectal cancer: a RCT is needed[J]. Surg Oncol, 2012,21(3):e111-e123. DOI:10.1016/j.suronc.2012.04.004.

[2] Stearns MW Jr, Deddish MR. Five-year results of abdominopelvic lymph node dissection for carcinoma of the rectum [J]. Dis Colon Rectum, 1959,2(2):169-172.

[3] Yasuda K, Kawai K, Ishihara S, et al. Level of arterial ligation in sigmoid colon and rectal cancer surgery[J]. World J Surg Oncol, 2016,14:99. DOI: 10.1186/s12957-016-0819-3.

[4] Goh N, Fong SS, How KY, et al. Apical lymph node dissection of the inferior mesenteric artery [J]. Colorectal Dis, 2016,18(6):O206-O209. DOI: 10.1111/codi.13299.

[5] Yamamoto M, Okuda J, Tanaka K, et al. Oncological impact of laparoscopic lymphadenectomy with preservation of the left colic artery for advanced sigmoid and rectosigmoid colon cancer [J]. Dig Surg, 2014,31(6):452-458. DOI:10.1159/000369938.

[6] Cirocchi R, Farinella E, Trastulli S, et al. High tie versus low tie of the inferior mesenteric artery: a protocol for a systematic review [J]. World J Surg Oncol, 2011,9:147. DOI:10.1186/1477-7819-9-147.

[7] Murono K, Kawai K, Kazama S, et al. Anatomy of the inferior mesenteric artery evaluated using 3-dimensional CT angiography [J]. Dis Colon Rectum, 2015,58(2):214-219. DOI:10.1097/DCR.0000000000000285.

[8] 黄俊，周家铭，万英杰，等. 肠系膜下动脉血管分型及 Riolan 动脉弓缺如对腹腔镜直肠癌根治术后吻合口瘘发生率的影响[J]. 中华胃肠外科杂志，2016,19(10):1113-1118. DOI: 10.3760/cma.j.issn.1671-0274.2016.10.008.

[9] Tanaka J, Nishikawa T, Tanaka T, et al. Analysis of anastomotic leakage after rectal surgery: A case-control study [J]. Ann Med Surg (Lond), 2015,4 (2):183-186. DOI:10.1016/j.amsu.2015.05.002.

[10] Sekimoto M, Takemasa I, Mizushima T, et al. Laparoscopic lymph node dissection around the inferior mesenteric artery with preservation of the left colic artery [J]. Surg Endosc, 2011,25(3):861-866. DOI:10.1007/s00464-010-1284-7.

[11] Griffiths JD. Surgical anatomy of the blood supply of the distal colon[J]. Ann R Coll Surg Engl, 1956,19(4):241-256.

[12] 钟世镇. 肠系膜下动脉及其分枝的观察[J]. 解剖学报, 1964, 7(4):428-435.

[13] 刘荫华,姚宏伟,高国璇.《NCCN 直肠癌临床实践指南》外科原则十年变迁及临床意义[J]. 中华外科杂志, 2015,53(1): 68-71. DOI:10.3760/cma.j.issn.0529-5815.2015.01.016.

[14] Benson AB 3rd, Venook AP, Bekaii-Saab T, et al. Rectal Cancer, Version 2.2015 [J]. J Natl Compr Canc Netw, 2015, 13(6):719-728; quiz 728.

[15] Terashima M, Hoshino Y, Gotoh M. Comparisons of standard treatments for colorectal cancer between Japan and Western Countries[J]. Gan To Kagaku Ryoho, 2007,34(5):694-699.

[16] Majbar MA, Elmalki Hadj O, Souadka A, et al. Risk factors for anastomotic leakage after anterior resection for rectal adenocarcinoma[J]. Tunis Med, 2014,92(7):493-496.

[17] Moszkowicz D, Alsaid B, Bessede T, et al. Where does pelvic nerve injury occur during rectal surgery for cancer? [J]. Colorectal Dis, 2011,13(12):1326-1334. DOI:10.1111/j.1463-1318.2010.02384.x.

(收稿日期:2017-07-05)

(本文编辑:卜建红)