·临床报道·

完全经肛全直肠系膜切除术单中心近期疗效观察

耿瑞超 于刚 王效明 王相智 陈龙翊 杨帆
山东省淄博市临淄区人民医院结直肠外科 255400
通信作者:于刚,Email:yuzb612@163.com,电话:0533-7162004

扫码阅读电子版

【摘要】 目的 探讨完全经肛全直肠系膜切除术(taTME)的近期疗效。**方法** 回顾性分析2015年12月至2018年11月期间于临淄区人民医院结直肠外科成功施行完全taTME手术的67例患者的临床资料。总结患者围手术期安全性指标、手术切除标本质量指标、术后恢复情况以及术后生活质量。**结果** 全组男性39例,女性28例,年龄(65.1±9.7)岁,体质指数(23.8±3.6) kg/m²,肿瘤距肛缘距离(4.7±2.6) cm。全组手术时间(196.1±49.3) min,术中出血量(32.5±13.4) ml,术中1例(1.5%)出现右侧输尿管损伤,并于术中经肛行输尿管吻合术。术后下床活动时间(19.5±7.4) h,排气时间(30.6±9.4) h,进流质时间(2.3±0.5) d,住院(9.2±1.6) d。病理示肿瘤直径中位数为4.0 cm;病理分期:直肠慢性溃疡1例,肿瘤TNM分期0期2例,Ⅰ期26例,Ⅱ期16例,Ⅲ期21例;神经内分泌癌(G3)1例;系膜标本完整度评价:手术切除标本质量评价为"完整"和"近完整"者65例(97.0%);1例(1.5%)环周切缘阳性(<1 mm)。术后出现吻合口狭窄、吻合口狭窄合并A级吻合口漏以及C级吻合口漏各1例(1.5%)、盆腔感染2例(3.0%)、尿潴留5例(7.5%)。根据Wexner肛门失禁评分显示:50例(74.6%)患者肛门功能完全正常,10例(14.9%)患者排粪控制功能良好,7例(10.4%)患者排粪控制功能差。第1年接受随访的43例患者均存活,第2年15例接受随访的患者中,14例存活。**结论** 完全taTME短期效果好,安全可行。

【关键词】 直肠肿瘤; 完全经肛全直肠系膜切除术; 经自然腔道内镜手术

基金项目:山东省淄博市科学技术局-淄博市科学技术发展计划项目(2016kj060037)

DOI:10.3760/cma.j.issn.1671-0274.2019.03.018

直肠癌是人类常见的消化道恶性肿瘤之一,其治疗以手术为主[1]。随着腹腔镜技术的应用以及全直肠系膜切除术(total mesorectal excision,TME)的提出,腹腔镜全直肠系膜切除术(laparoscopic TME,L-TME)已逐渐成为治疗直肠癌的手术"金标准"[2-3]。无论从系膜完整性还是环周切缘阴性,都保证了手术质量,降低了术后复发率[4-5]。对于中低位直肠癌患者而言,特别是男性、前列腺肥大、肥胖、肿瘤直径>4 cm、直肠系膜肥厚、低位直肠前壁肿瘤、骨盆狭窄、新辅助放疗引起的组织平面不清晰等"困难骨盆"的病例,经腹完成TME难度较大,且难以保证直肠远切缘阴性。而经肛全直肠系膜切除术(transanal total mesorectal excision,taTME)不仅摒除了传统TME的弊病,且完全taTME(pure taTME)经自然腔道内镜手术(natural orifice translumenal endoscopic surgery,NOTES)的理念以及患者的直观感受,都备受瞩目。本文旨在探讨完全taTME的近期疗效。

一、资料与方法

1. 手术适应证:(1)肿瘤下缘距肛缘2~8 cm;(2)术前MRI检查提示肿瘤未侵犯肛提肌或外括约肌;(3)术前肛门括约肌紧张度正常;(4)美国麻醉医师协会评分(American Society of Anesthesiologists,ASA)≤Ⅳ级。手术禁忌证:(1)肛门狭窄或损伤;(2)行局部切除者或经腹会阴联合切除术;(3)肿瘤远处转移(4)肿瘤致肠梗阻或穿孔,行急诊手术;(5)同时性多原发癌;(6)术前行新辅助放化疗。

2. 研究对象:回顾性收集临淄区人民医院结直肠外科2015年12月至2018年11月拟行完全taTME手术的74例直肠癌患者临床资料,其中7例患者行经腹经肛联合taTME(1例因骶前血管大出血,止血困难;1例经肛分离至腹腔后,发现合并腹茧症,粘连严重;1例肿瘤体积大,操作空间狭小,难以经肛完成操作;1例局部晚期,分离至腹膜反折平面时,发现浸润膀胱壁;3例经肛门切断乙状结肠后,发现近端肠管血运差,需进一步游离结肠脾曲),最终67例(90.5%)患者成功施行完全taTME手术,纳入本研究。其中男性39例,女性28例,年龄39~93(65.1±9.7)岁,体质指数16.4~29.8(23.8±3.6) kg/m²,肿瘤距肛缘距离2.0~8.0(4.7±2.6) cm。全组患者均未接受术前新辅助放化疗,未行预防性造口,无经腹戳孔,均由同一手术组医师完成。术前经胸腹腔CT、盆腔MRI检查评估肿瘤临床分期。本研究经医院伦理委员会审批通过(审批号:201507002)。

3. 手术方式:充分扩肛后用盘状拉钩固定肛周皮肤,见图1a;直视下距肿瘤下缘1 cm和2 cm分别以2/0 Prolene线行两圈荷包缝合,隔离肿瘤。接CO_2建立腹膜外操作空间,利用腹腔镜无菌保护套自制简易气腔恒压装置,见图1b,保持恒定的气腹压力(12 mmHg,1 mmHg=0.133 kPa)[6]。用超声刀或电钩自荷包缝合远端0.5 cm处环形切开直肠壁,自后壁进入直肠后间隙,见图1c。直肠前方先在Denovilliers筋膜后方分离,见图1d;显露精囊腺(男性)或宫颈(女性)后,切开Denovilliers筋膜进入其前方。在直肠系膜全周充分游离,后方达骶骨岬,侧方至显露两侧输尿管,最后在直肠前方切开腹膜反折。扩大腹膜切口,见图1e;由于腹腔镜器械长度

受限，改置入TriPort经肛平台（美国柯惠公司），图1f。进入Toldt间隙，直至肠系膜下动脉根部，于肠系膜下动静脉根部分别以可吸收夹夹闭后切断，见图1g。沿左侧黄白交界处切开；见图1h，充分游离乙状结肠及降结肠。移去TriPort经肛平台，将游离肠管经肛门拖出，见图1i；于肿瘤近端10~15 cm处将乙状结肠切断，直肠远断端用2/0 Prolene线荷包缝合后，经肛门置入吻合器，与抵钉座对接后收紧直肠远断端荷包缝线。旋紧吻合器，于肛缘右后侧3 cm处戳孔置入橡胶引流管至骶前，见图1j；击发吻合器行乙状结肠-直肠对端吻合，检查吻合切割环。最后放置肛管至吻合口近端。

4.观察指标：（1）围手术期安全性：手术时间、术中出血量、术中经腹戳孔率；（2）手术切除标本质量：获取淋巴结数目、直肠系膜完整性[7-8]、肿瘤下切缘距离、环周切缘（circumferential resection margin，CRM）阳性率(<1 mm定义为阳性)、肿瘤直径；（3）术后恢复情况：术后首次排气时间、下床活动时间、住院天数；（4）术后生活质量：肛门功能（Wexner失禁评分）、排尿功能（膀胱残余尿测定）。肛门功能在术前1~3 d，术后第3、6、12、24、36个月各评价1次；膀胱功能在术前1~3 d、拔除尿管后第3天、术后第3、6、12个月各评价1次。

5.随访方式：采用门诊和电话方式进行随访。随访内容包括术后进食情况、肛门功能、排尿功能。在治疗结束后2年内，每3个月返院随访1次；术后第2年至第5年，每半年随访1次；此后为每年随访1次。随访至2018年11月10日。

6.统计学方法：应用SPSS 23.0统计软件进行分析。符合正态分布的计量资料采用范围（$\bar{x}\pm s$）表示，不符合正态分布的计量资料采用中位数（范围）表示。

二、结果

1.手术及围手术期情况：全组67例患者均成功完成完全taTME手术，其中1例（1.5%）术中出现右侧输尿管损伤，并于术中经肛行输尿管吻合术。全组手术时间150~360（196.1±49.3）min，术中出血量30~80（32.5±13.4）ml，下床活动时间12~24（19.5±7.4）h，术后排气时间24~48（30.6±9.4）h，术后进流质时间2~3（2.3±0.5）d，术后住院7~12（9.2±1.6）d。术后第2天拔除胃肠减压管，无腹腔出血等并发症发生。

2.术后病理情况：67例患者中，1例术后病理为良性病变，1例为神经内分泌癌（G3），65例为腺癌。术后病理学检查提示：肿瘤直径中位数4.0（2.6~6.0）cm，标本远切缘端距肿瘤下缘中位数2.3（2.0~4.5）cm，所有标本上下切缘的病理学检查均为阴性。系膜标本完整度：手术切除标本质量评价为“完整”和“近完整”者65例（97.0%）；1例（1.5%）CRM阳性（<1 mm），66例（98.5%）CRM阴性。清扫淋巴结中位数18（11~34）枚。术后病理分期：直肠慢性溃疡1例，肿瘤TNM分期为0期2例，Ⅰ期26例，Ⅱ期16例，Ⅲ期21例，神经内分泌癌（G3）1例。

3.术后并发症发生情况：患者术后恢复顺利。术后出现吻合口狭窄和吻合口狭窄合并A级吻合口漏各1例，均经扩肛后治愈；出现C级吻合口漏1例（1.5%），行横结肠造口治愈；出现盆腔感染2例（3.0%），经抗感染治疗后治愈。根据肛门功能（Wexner失禁评分），50例（74.6%）患者肛门功能完全正常，10例（14.9%）患者排粪控制功能良好，7例（10.4%）患者排粪控制功能差。排尿功能（膀胱残余尿测定），5例（7.5%）患者出现尿潴留（膀胱残余尿>50 ml），留置导尿管时间>1周；62例（92.5%）患者排尿正常（膀胱残余尿<50 ml），术后3 d拔除尿管。

4.术后随访：有43例患者进行了1年随访，均存活，其中1例患者术后4个月出现局部复发，1例患者术后7个月发生肝脏转移；15例患者完成了2年随访，有14例存活，1例因拒绝术后辅助放化疗而于术后14个月死亡，另有1例患者术后11个月出现吻合口复发，行Miles术。

四、讨论

2010年，美国Sylla等[9]基于经肛门内镜显微手术（transanal endoscopic microsurgery，TEM）率先开展taTME手术，并在腹腔镜辅助下成功完成。2012年，张浩等[10]基于经肛门微创手术（transanal minimally invasive surgery，TAMIS）成功实施完全taTME，并首先在国际上报道[11]。自此，国内外医生相继开始对完全taTME这一热点术式进行临床研究。完全taTME手术改变了直肠癌手术传统经腹“自上而下”的操作顺序，通过经肛门“自下而上”的独特视角，将TME原则、单孔腹腔镜技术、NOTES理念完美融合，既保证了肿瘤的根治，又将微创理念提升到一个新的层次。

完全taTME手术质量直接关系到患者的预后，其主要核心评价指标包括肿瘤远切缘距离、CRM、直肠系膜是否完整、淋巴结清扫数目。笔者单中心分析结果显示：肿瘤远切缘中位距离2.3 cm，CRM阴性率为98.5%，直肠系膜评价为“完整”和“近完整”占97.0%，获检中位淋巴结数18枚。根据Quirke等[7]提出的直肠癌手术标本CRM概念及Nagtegaal和van Krieken[8]提出的TME标本直肠系膜完整性判断标准，笔者认为，完全taTME手术可获得较高质量的手术标本，因为完全taTME手术在切断直肠壁后直接进入末端直肠系膜之外的“神圣平面”，在直视下更简便地切除远端直肠及系膜。因此，完全taTME最大的价值是提高了远端直肠系膜TME标本的切除质量[12]。

围手术期疗效方面，笔者单中心分析结果显示：术后发生吻合口狭窄2例（3.0%），发生吻合口漏2例（3.0%），无吻合口出血出现，低于文献报道中吻合口并发症的发生率[13]。因为完全taTME手术操作时，实现了盆底的可视化、精细化，从而减少了术中出血及术后并发症（吻合口漏、吻合口狭窄、吻合口出血）的发生，说明完全taTME手术安全可行。第1年接受随访的43例患者均存活，第2年15例接受随访的患者中，14例存活。提示患者手术效果好。但本研究手术病例数量相对少，随访时间短，其肿瘤学转归及远期疗效尚需进一步研究。

完全taTME虽然存在技术难度相对大，学习曲线相对长的问题，但在技术上是安全可行的，近期效果满意。能否做到真正意义上的TME，一直是taTME争论的焦点。左结肠动脉的解剖、分离，253组淋巴结的清扫由于受到骶骨岬的阻

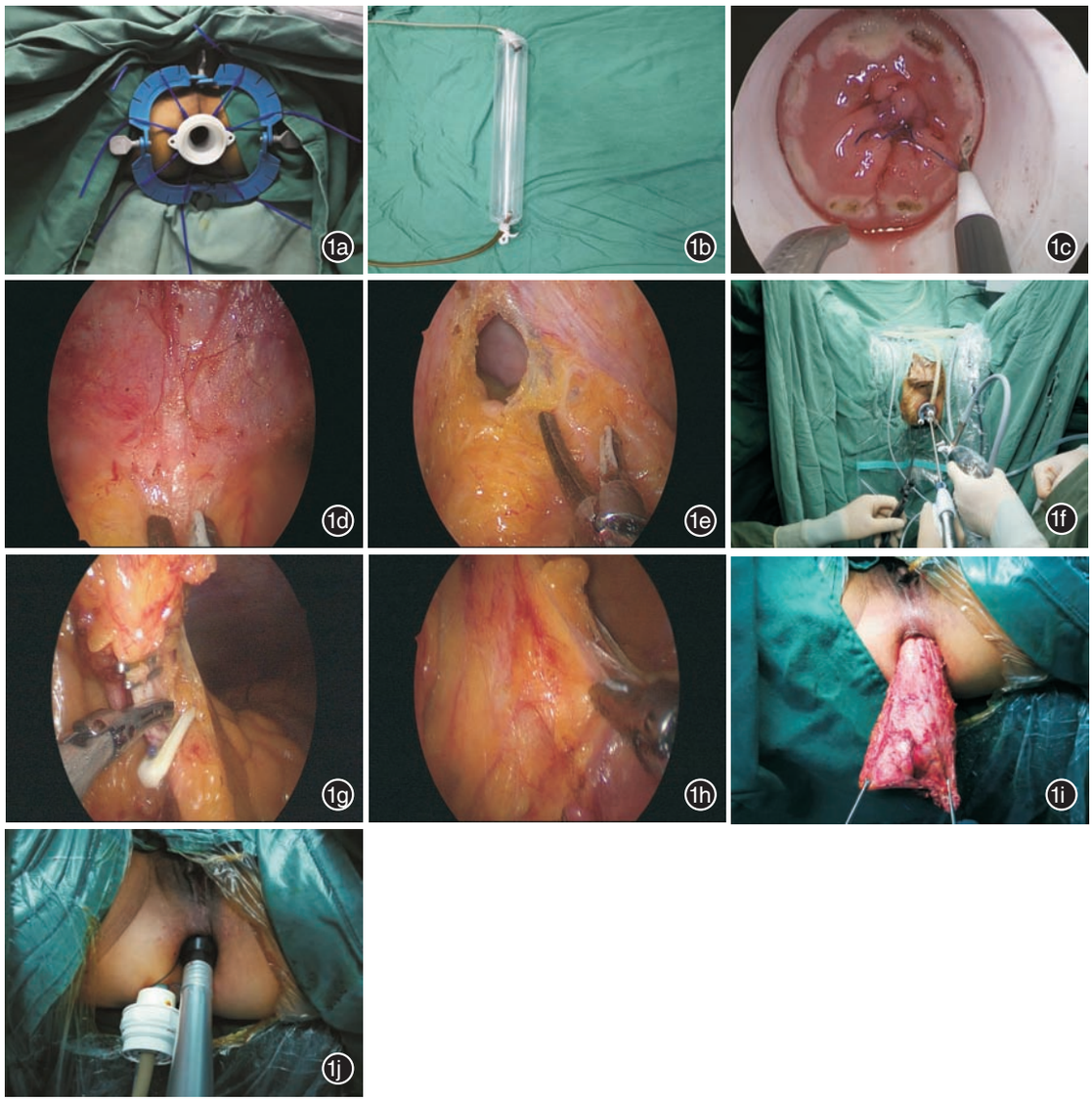

图1 完全经肛全直肠系膜切除术步骤 1a. 充分扩肛后用盘状拉钩固定肛周皮肤；1b. 自制简易气腔恒压装置；1c. 环形切开直肠壁；1d. 在Denovilliers筋膜后方分离；1e. 扩大腹膜切口；1f. 改置入TriPort经肛平台；1g. 于肠系膜下动静脉根部分别以可吸收夹夹闭后切断；1h. 沿左侧黄白交界处切开；1i. 将游离肠管经肛门拖出；1j. 置入橡胶引流管

碍，亦为完全taTME的难点。裁剪乙状结肠系膜时，可能会伤及边缘血管弓，成为我们近期关注的重点；肛门视角下盆腔自主神经的显露，关系到患者术后的排粪、排尿、性功能，事关生活质量，将是今后一个阶段解剖学研究的重点。

结合67例患者手术操作，笔者有如下体会：(1)完全taTME为逆向解剖，由远端向近端分离，如何寻找正确的解剖层面成为关键，以5点、7点或1点、11点为突破口，更容易找到正确的层面。前方为Denovilliers筋膜，前侧方为耻骨直肠肌、盆隔上筋膜，侧方为肛提肌、盆隔上筋膜，后方为肛提肌和盆壁筋膜的尾部。手术游离直肠系膜时，初期遵循经腹部手术的操作经验，由直肠后方向两侧扩展，最后汇合于前方。鉴于侧方间隙辨认、分离较为困难，后期改为先分离直肠系膜前、后间隙，最后汇合于侧方。(2)手术开始时，应用盘状拉钩固定，可在腹腔镜下操作，层次清晰；后期由于器械长度不足，改借助TriPort经肛平台，利于腹腔内操作。(3)打开腹膜反折后，应将直肠的游离段通过腹膜切口置入腹腔，既可为手术操作留出空间，又可保持盆腔压力高于腹腔，方便盆腔的暴露和手术操作。(4)根据术中显露情况，在肛门右后方计划放置骶前引流管的位置，适时置入10 mm戳卡，将单孔操作变为2孔操作，降低手术难度。(5)在旋紧吻合器后，击发前，通过10 mm戳卡置入骶前引流管，不易伤及吻合口，置入深度约为10 cm。

完全taTME作为一种尚未完全成熟的新技术，仍处于研究探索和不断完善的阶段。本研究提示完全taTME短期效果好，安全可行。

利益冲突 所有作者均声明不存在利益冲突

参 考 文 献

[1] Chen W, Zheng R, Baade PD, et al. Cancer statistics in China, 2015[J]. CA Cancer J Clin, 2016, 66(2): 115-132. DOI: 10.3322/caac.21338.

[2] Heald RJ, Husband EM, Ryall RD. The mesorectum in rectal cancer surgery--the clue to pelvic recurrence?[J]. Br J Surg, 1982, 69(10): 613-616. DOI: 10.1002/bjs.1800691019.

[3] Bonjer HJ, Deijen CL, Abis GA, et al. A randomized trial of laparoscopic versus open surgery for rectal cancer [J]. N Engl J Med, 2015, 372(14): 1324-1332. DOI: 10.1056/NEJMc1505367.

[4] Fleshman J, Branda M, Sargent DJ, et al. Effect of laparoscopic-assisted resection vs open resection of stage II or III rectal cancer on pathologic outcomes: The ACOSOG Z6051 randomized clinical trial[J]. JAMA, 2015, 314(13): 1346-1355. DOI: 10.1001/jama.2015.10529.

[5] Stevenson AR, Solomon MJ, Lumley JW, et al. Effect of laparoscopic-assisted resection vs open resection on pathological outcomes in rectal cancer: the ALaCaRT randomized clinical trial[J]. JAMA, 2015, 314(13): 1356-1363. DOI: 10.1001/jama.2015.12009.

[6] 任明扬,杨选华,杨旭芬,等.自制简易气腔恒压装置在经肛门全直肠系膜切除术中的应用[J].中华胃肠外科杂志,2018,21(8):942-943. DOI:10.3760/cma.j.issn.1671-0274.2018.08.018.

[7] Quirke P, Durdey P, Dixon MF, et al. Local recurrence of rectal adenocarcinoma due to inadequate surgical resection. Histopathological study of lateral tumour spread and surgical excision[J]. Lancet, 1986, 2(8514): 996-999. DOI: 10.1016/s0140-6736(86)92612-7.

[8] Nagtegaal ID, van Krieken JH. The role of pathologists in the quality control of diagnosis and treatment of rectal cancer--an overview[J]. Eur J Cancer, 2002, 38(7): 964-972. DOI: 10.1016/s0959-8049(02)00056-4.

[9] Sylla P, Rattner DW, Delgado S, et al. NOTES transanal rectal cancer resection using transanal endoscopic microsurgery and laparoscopic assistance[J]. Surg Endosc, 2010, 24(5): 1205-1210. DOI: 10.1007/s00464-010-0965-6.

[10] 张浩,张云生,金雄伟,等.完全经肛单孔腹腔镜全直肠系膜切除术治疗直肠癌[J].中国内镜杂志,2012,18(4):379-383.

[11] Zhang H, Zhang YS, Jin XW, et al. Transanal single-port laparoscopic total mesorectal excision in the treatment of rectal cancer[J]. Tech Coloproctol, 2013, 17(1): 117-123. DOI: 10.1007/s10151-012-0882-x.

[12] 姚宏伟,林国乐.中低位直肠癌开展经肛全直肠系膜切除术有无必要[J].中华胃肠外科杂志,2017,20(7):769-772. DOI: 10.3760/cma.j.issn.1671-0274.2017.07.012.

[13] 韩方海,李洪明.直肠癌保肛手术中副损伤的预防和术后并发症的处理[J].中华胃肠外科杂志,2016,19(6):624-629. DOI: 10.3760/cma.j.issn.1671-0274.2016.06.006.

(收稿日期:2018-11-10)
(本文编辑:王静)

·读者·作者·编者·

本刊对文稿中统计学符号撰写以及统计学结果解释的要求

按GB 3358-1982《统计学名词及符号》的有关规定,所有统计学符号一律采用斜体排印。常用:(1)样本的算术平均数用英文小写x(中位数仍用M);(2)标准差用英文小写s;(3)标准误用英文小写s_x;(4)t检验用英文小写t;(5)F检验用英文大写F;(6)卡方检验用希文小写χ^2;(7)相关系数用英文小写r;(8)自由度用希文小写υ;(9)概率用英文大写P(P值前应给出具体检验值,如t值、χ^2值、q值等)。

当$P<0.05$或$P<0.01$时,应说对比组之间的差异具有统计学意义,而不应说对比组之间具有显著性(或非常显著性)差异;应写明所用统计分析方法的具体名称(如成组设计资料的t检验、两因素析因设计资料的方差分析、多个均数之间两两比较的q检验等)和统计量的具体值(如$t=3.45$,$\chi^2=4.68$,$F=6.79$等)。当涉及总体参数(如总体均数、总体率等)时,在给出显著性检验结果的同时,再给出95%可信区间。