·述评·

理性看待局部进展期中低位直肠癌新辅助治疗完全缓解后采取“等待观察”策略的得与失

扫码阅读电子版

顾晋[1,2]

[1]北京大学肿瘤医院暨北京市肿瘤防治研究所胃肠外科 恶性肿瘤发病机制及转化研究教育部重点实验室 100142;[2]北京大学首钢医院胃肠外科 100144

Email:zlguj@yahoo.com.cn, 电话:010-88196238

【摘要】 新辅助放化疗加全直肠系膜切除手术(TME)已经成为局部进展期中低位直肠癌的标准治疗方法。临床上有一定比例的患者会从新辅助放化疗中获益而达到临床完全缓解(cCR)。近年来,“等待观察”策略已被广泛应用于这部分患者,使其免于外科手术,生活质量得到改善。但是,该策略也存在诸多尚未解决的实际问题:(1)临床cCR和病理完全缓解(pCR)的诊断标准并不统一,而且差异较大。(2)部分达到cCR患者进入“等待观察”期间出现了肿瘤再生,需要进一步采取解救手术。(3)对于实施“等待观察”的患者,是否需要进行后续的辅助治疗,临床上尚未达成共识。(4)出现cCR的患者外科手术的作用存在争议。因此,我们需要积累更多的临床证据去证实,新辅助治疗后的直肠癌患者一旦达到cCR是否即可进入“等待观察”。另外,寻找能够更有效地预测放化疗疗效的分子标志物也刻不容缓。总之,应该理性地选择“等待观察”策略,方可让更多的直肠癌患者从放化疗中获益。

【关键词】 直肠肿瘤,局部进展期; 新辅助放化疗; “等待观察”策略; 临床完全缓解; 解救手术

DOI:10.3760/cma.j.issn.1671-0274.2019.06.002

Rational evaluation of the complete response after neoadjuvant therapy in locally advanced mid-low rectal cancer: the pros and cons of "watch and wait" strategy

Gu Jin

[1]Department of Gastrointestinal Surgery, Key Laboratory of Carcinogenesis and Translational Research (Ministry of Education), Peking University Cancer Hospital & Institute, Beijing 100142, China; [2]Department of Gastrointestinal Surgery, Peking University Shougang Hospital, Beijing 100144, China

Email: zlguj@yahoo.com.cn, Tel: 010-88196238

【Abstract】 Neoadjuvant chemoradiotherapy plus total mesorectal excision (TME) is the standard care for locally advanced middle-low rectal cancer. Some patients could benefit from neoadjuvant chemoradiotherapy to achieve clinical complete response (cCR). Therefore, in recent years, for patients with cCR after neoadjuvant therapy, the "watch and wait" strategy has been widely recommended by their doctors to let them enter "waiting period" without surgery, so that the quality of life is improved. However, the "watch and wait" strategy also has many practical problems that have not been resolved. Firstly, the diagnostic criteria for cCR and pathologic complete response (pCR) are not uniform and different significantly. Secondly, some cCR patients have found tumor regrowth and subsequently underwent salvage surgery during the "watch and wait" period. Thirdly, there is no clinical consensus on the adjuvant therapy for patients during the "watch and wait" period. Fourthly, the role of surgery in patients with cCR is controversial. Finally, we need to accumulate more clinical evidence to confirm whether the "watch and wait" strategy can be selected immediately after achieving cCR for rectal cancer. At the same time, we should find novel molecular markers that can predict the efficacy of chemoradiotherapy. Only rational choice of "watch and wait" strategy will allow more patients with rectal cancer to benefit from chemoradiotherapy.

【Key words】 Rectal neoplasms, locally advanced; Neoadjuvant radiochemotherapy; "Watch and wait" strategy; Clinical complete response; Salvage surgery

DOI:10.3760/cma.j.issn.1671-0274.2019.06.002

新辅助放化疗加全直肠系膜切除手术(total mesorectal excision, TME)已经成为局部进展期中低位直肠癌的标准治疗方法[1-2]。随着医学科技的进

步,新的放化疗技术的不断涌现,放疗与各种化疗药物的组合使局部进展期中低位直肠癌的综合治疗疗效得到改善。这些方法的主要目的是提高肿瘤的完全缓解率(complete response,CR),降低肿瘤的局部复发率。接受新辅助放化疗后,部分患者出现临床完全缓解(clinical complete response,cCR)。当病例达到cCR,无论是医生还是患者,都对是否接受外科手术存有疑虑。从患者的角度出发,放化疗后接受TME手术可以切除病灶,减少局部复发的机会。但是,外科手术有一定的并发症发生率,包括了肛门功能不良、吻合口漏、吻合口狭窄以及前切除综合征等。因此,有相当一部分cCR的患者会选择暂时不手术,于是出现了"等待观察"(watch and wait,WW或wait and see,WS)策略[3]。当前在直肠癌的诊疗领域,对于中低位局部进展期直肠癌接受术前放化疗后达到cCR者,许多医生建议采取"等待观察"策略代替传统的根治性手术。本文结合自己的工作实践和文献复习,旨在对"等待观察"策略谈谈个人的看法,期望能够给同道提供有益信息。

一、"等待观察"概念的提出

当前,局部进展期中低位直肠癌[cT_3或任何T、N(+)]的患者,无论是美国国立综合癌症网络(National Comprehensive Cancer Network,NCCN)指南,还是中国的结直肠癌诊疗规范,都明确提出需要接受术前新辅助放化疗[1-2]。但是接受新辅助治疗的患者中,只有10%~30%的患者会达到病理完全缓解(pathological complete response,pCR)[4]。早在2002年,Nakagawa等[5]报道,1993—1997年,共计52例中低位直肠癌患者接受了术前新辅助放化疗,其中10例(19.2%)达到cCR,但这10例病例中有8例在3.7~8.8个月内出现了肿瘤再生(tumor regrowth),这8例中的6例接受了外科的解救手术(salvage surgery);由此作者认为,局部进展期直肠癌患者接受放化疗后,虽然不少可以达到部分或完全缓解,但是不能持久。2004年,巴西圣保罗大学医学院的Habr-Gama等[6]报道了265例直肠癌患者接受术前同步放化疗后,71例(26.8%)达到cCR,并出现放化疗后0期的直肠癌患者,无论采取什么策略,都有很好的长期生存。从而,开启了临床对局部进展期直肠癌术前放疗后cCR患者应用"等待观察"策略的先河。新辅助放化疗后的"等待观察"策略,使患者免受外科手术的巨大创伤,肛门括约肌得以保留,生活质量得到了最大限度的保障。因此,近些年来,"等待观察"在国外日渐流行。尽管大样本的前瞻性对照研究还没有充足的证据使这个策略足以改变现有的临床指南,但至少国外学者对"等待观察"策略日趋重视。在我们国内,早在2012年,北京大学肿瘤医院顾晋和中国医学科学院肿瘤医院金晶等就联合注册了局部进展期直肠癌新辅助放化疗后"等待观察"的临床队列研究(ChiCTRTRC-12002488),其结果已在2017年美国临床肿瘤年会上报道[7]。

二、临床完全缓解(cCR)和病理完全缓解(pCR)的定义及其判断方法

(一)相关定义

1.cCR:关于cCR的诊断标准,文献报道不一致。2008年,Glynne-Jones等[8]在美国*Dis Colon Rectum*杂志上发表了关于"等待观察"的文献综述,总结24项研究中对cCR进行的定义,其中对放化疗后的反应仍然依照世界卫生组织(WHO)的标准,诊断工具采用的是放化疗前的临床评估技术;且大多数cCR诊断是直肠指检(digital rectal examination,DRE)未触到肿瘤,或内镜及临床检查没有发现肿瘤。北京大学肿瘤医院顾晋团队较早地在国际上报道来自中国的"等待观察"经验,对cCR的评价标准是基于直肠指检、纤维内镜和MRI(见图1)和病理学诊断[7]。也有文献将放化疗后肿瘤组织只见到肉眼白色瘢痕(white scars)和微血管扩张(telangiectasias)视为可以接受的cCR[9]。其中只有一项研究,是由影像学医师独立判断的cCR[10]。基本上没有研究采用RECIST(response evaluation criteria in solid tumours)标准进行cCR的判断[8]。

2.近cCR:有些患者在接受了术前放化疗后,并没有达到cCR,但是也有非常好的放疗效果,只是没有达到完全缓解,称为"临床近完全缓解"或"近cCR(clinical near-complete response)",其诊断标准见表1[11]。

3.pCR:是指在组织病理学检查没有肿瘤细胞残留。对于pCR有不同的解释:有的定义为ypT_0或ypT_0加ypN_0(y:即接受过新辅助治疗后的分期)[4]。也有作者认为,所获组织都没有发现肿瘤细胞残留才能确认为ypCR[8,12]。有一个概念需要澄清,即ypT_0的患者,只是对肿瘤组织的ypT分期,并没包括淋巴结的转移ypN的判断。ypT_0患者发生区域淋巴结转移的概率较低。一项综合47项临床研究共计545例ypT_0病例的分析中显示,有36例(6.6%)发现同时伴有区域淋巴结转移或系膜残留转移灶[8]。考虑到新

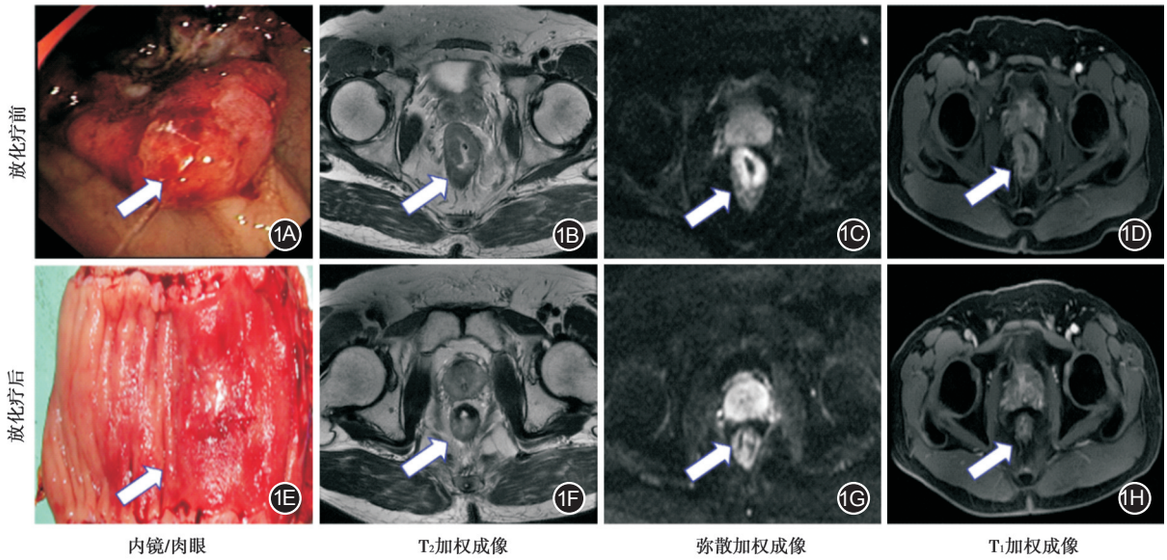

图1 一例局部进展期直肠癌接受新辅助放化疗前后肿瘤内镜和磁共振成像(MRI)变化典型图片(白色箭头所指为肿瘤病灶位置)[7] 1A至1D为放化疗前检查所见 1A. 内镜见肿瘤呈菜花样;1B. MRI轴位T2加权成像(T2WI),肿瘤位于直肠下段前壁,累及约1/2环周,呈T2稍高信号;1C. MRI轴位弥散加权成像(DWI),肿瘤位于直肠下段前壁,呈DWI高信号;1D. MRI轴位增强T1加权成像(T1WI),肿瘤位于直肠下段前壁,增强扫描明显强化。1E至1H为放化疗后检查所见 1E. 肉眼见原肿瘤完全消退,看不到肿瘤残留;1F. MRI轴位T2WI,直肠下段前壁病变较前缩小,并呈均匀短T2信号,未见明确T2稍高信号;1G. MRI轴位DWI,直肠下段前壁病变较前缩小,DWI未见明确高信号;1H. MRI增强T1WI,直肠下段前壁病变较前缩小,增强扫描强化不确切

表1 临床完全缓解(cCR)与近cCR评估标准[11]

检测方法	cCR诊断标准	近cCR诊断标准
直肠指检	无明显肿瘤,最初可触及	小的不规则浅表软组织灶
内镜	无残留肿瘤及白色瘢痕	小的残留红斑溃疡或黏膜不规则增厚
核磁共振成像		
标准T2加权成像	肿瘤消退不伴残留肿瘤组织或残留纤维化组织或残留肠壁增厚,水肿导致并且无可疑淋巴结	肿瘤明显降期伴残留纤维化组织,但信号不均匀或形态不规则,或淋巴结明显降期,但仍有淋巴结≥5 mm
弥散加权成像	高b值下低信号	高b值下小灶状高信号
钆剂增强成像	无可疑淋巴结	淋巴结明显降期,但仍有淋巴结≥5 mm,无恶性强化
组织病理	瘢痕活检阴性(非强制性活检)	结构异常改变

辅助放化疗以及常规淋巴结检出技术对淋巴结降期的影响,早在2010年,顾晋团队对74例新辅助放疗后的直肠癌患者直肠系膜淋巴结进行研究,结果显示,新辅助放疗后共有9例(23.1%)ypN$_0$患者淋巴结检测出隐匿转移[13]。虽然经过随访,ypN$_0$患者淋巴结隐匿转移对预后并未产生明显影响,但考虑可能与随访时间尚短、病例数少有关,需要进一步研究。

(二)诊断方法

关于cCR的诊断方法,临床上大都采用直肠指诊、盆腔MRI和(或)盆腔CT以及经直肠腔内超声(endorectal ultrasonography,ERUS)。总结近几年有关的文献报道,cCR的诊断方法见表2[5,7,9,14-24]。直肠癌经新辅助治疗后出现cCR,对完全消失的病灶进行原肿瘤部位的穿刺活检报道不多。北京大学肿瘤医院结直肠外科曾对cCR病例进行多点组织条穿刺以确保完全缓解的诊断,但由于穿刺需要麻醉和手术室操作,临床应用受到限制而暂停。

尽管对放化疗后的再评估,临床报道的方法大致相同,但是现有评估方法究竟是否可以真正反映放化疗的疗效,仍存有争议。Fusco等[25]对MRI评价新辅助治疗疗效进行了文献综述,总计26篇文献认为:MRI对直肠癌的分期、系膜淋巴结转移和系膜的完整性评估是准确的;特别是增强功能性动态增强核磁(dynamic contrast enhanced-MRI,DCE-MRI),可以用以判断新辅助治疗后的肿瘤降期(down staging),为外科医生的决策提供帮助。然而,来自

表2 临床完全缓解(cCR)诊断方法

作者	国家/年份	cCR /放化疗例数(例)	诊断方法
Habr-Gama等[9]	巴西/2019	71/126	直肠指检、直肠镜检查、MRI
Yeom等[14]	韩国/2019	169/1140	MRI
van der Valk等[15]	国际联盟[a]/2018	1009/NR	直肠指检、内镜检查、MRI、CT、PET-CT、ERUS、血清CEA水平
Liu等[16]	中国/2018	20/124	MRI、ERUS、黏膜完整性检查
Gu等[7]	中国/2017	45/NR	直肠指检、MRI、ERUS
Renehan等[17]	英国/2016	129/NR	直肠指检、MRI、内镜检查
Lai等[18]	中国台湾/2016	44/267	内镜检查、MRI、CT、TRUS、血清CEA及CA199水平
Appelt等[19]	丹麦/2015	40/51	内镜检查、活组织检查
Smith等[20]	美国/2015	18/NR	直肠指检、直肠镜检查、ERUS、MRI、活组织检查
Habr-Gama等[21]	巴西/2014	90/183	直肠指检、直肠镜检查、MRI、ERUS、PET-CT
Smith等[22]	美国/2012	32/NR	直肠指检、内镜检查、活组织检查
Dalton等[23]	英国/2012	12/49	MRI、PET-CT、活组织检查
Maas等[24]	荷兰/2011	21/192	MRI、内镜检查、活组织检查
Nakagawa等[5]	巴西/2002	10/52	直肠镜检查、活组织检查

注:[a]国际联盟成员包括:阿根廷、比利时、巴西、德国、丹麦、法国、英国、爱尔兰、荷兰、波兰、葡萄牙、俄罗斯、瑞士、土耳其;MRI为核磁共振成像;NR为未报道;PET-CT为正电子放射断层造影术;ERUS为直肠腔内超声;TRUS为经直肠超声(transrectal ultrasound);CEA为癌胚抗原;CA199为糖类抗原199

中国北京协和医院的研究则认为,直肠内超声结合盆腔MRI评价的"完全缓解"与病理资料相比较,其特异性较差[16]。

(三)放化疗后出现cCR的时间节点

根据NCCN指南,放化疗后需要重新评估直肠癌患者的疗效,并推荐在放化疗后6~8周进行外科手术[1]。在这个时间段,如果能够捕捉到最多的cCR,确保足够的时间观察窗,让患者在放化疗中的获益最大化,即延长等待手术的时间,或许会有更多的病例从肿瘤降期过渡到cCR。但是,如果这个时间过长,并没有更多的cCR病例出现,反而会有少数患者出现肿瘤复发,甚至出现远处转移,延误诊断和治疗。因此,这个时间段非常重要。我们注意到,对于接受了新辅助放化疗的患者,即使达到cCR后,肿瘤在一段时间内,仍然会有复发,文献中多用肿瘤再生(tumor regrowth)以区别手术后的肿瘤复发(recurrence)。2019年最新NCCN指南明确这个时间仍然是6~8周[26]。新近的研究指出,有些病例会出现迟发的cCR,适当延长等待手术的时间,或许会有更多的患者出现cCR。此外,延长等待观察入组时间也会发现一定比例的患者出现早期肿瘤再生。2019年,Habr-Gama等[9]报道了一组49例患者的临床回顾性研究,认为放化疗后10~16周没有出现肿瘤复发的患者,可以进入临床"等待观察"。

(四)cCR不等于pCR

尽管联合MRI和PET-CT等技术的多模式临床评估在新辅助放化疗后的肿瘤cCR诊断方面显示出很大的潜力,但有研究报道,通过直肠黏膜完整性检查、ERUS和直肠MRI评估的cCR与术后病理结果吻合性较差[12,16]。2018年,van der Valk等[15]在*Lancet*发表了一篇国际等待观察数据库(International Watch & Wait Database,IWWD)结果,纳入来自15个国家、47个参与机构的880例"等待观察"患者的临床资料,结果显示,2年内局部肿瘤再生率高达25%。目前,通过临床、内镜或放射影像学检查评估的cCR与pCR之间没有相关性,这就部分解释了"等待观察"中较高的局部再生率。病理学检查显示,在许多患者的由纤维组织形成的残留瘢痕内检测到了少量肿瘤细胞。因此,在更精确的评估方法出现之前,基于cCR的"等待观察"策略并不是一个安全的方法,可能会导致肿瘤再生和远处转移。

三、肿瘤再生与随访规范

随着时间的推移,部分患者会出现肿瘤再生。因此,接受"等待观察"的患者一定要缜密随访。Habr-Gama等[27]的最新研究中的随访检查项目及时间包括:硬直肠镜检查、癌胚抗原水平测定、直肠指诊(前两年每2个月1次;第3年每3个月1次;3年后每6个月1次);盆腔影像学检查[CT、MRI和(或)ERUS]和盆腔外CT扫描(前两年每6个月1次;两年后每年1次)。Habr-Gama等[21]还将90例新辅助放化疗后cCR病例的肿瘤再生分为早期(10周至12个月)和晚期(12个月以上),结果显示,随访期间有

28例出现局部或盆腔再生，其中，早期17例，晚期11例。因此，对于达到cCR的病例，事实上并不意味着pCR。目前，对“等待观察”策略而言，各研究间的随访制度尚不规范，缺乏统一标准。

四、外科在“等待观察”中的作用

由此看来，随着“等待观察”概念逐渐被接受，是否一旦出现了cCR，或者肿瘤降期，就不会再有外科干预了呢？事实上，即使出现了cCR，或肿瘤降期，仍然有许多问题需要外科医生参与解决。

（一）肿瘤降期的局部切除

当前，对于直肠癌新辅助治疗后的标准治疗策略仍推荐为TME。根治性手术疗效确切，尤其对于进展期直肠癌可疑合并区域淋巴结转移的患者，根治性手术可以最大程度减少肿瘤残留可能，但手术可导致部分患者面临永久性肠造口及生活质量下降的风险[28]。局部切除适用于早期(T_1)低位直肠癌及部分良性直肠肿瘤，其操作简便，手术创伤小，术后并发症发生率低，肛门括约肌功能完全保留，对性功能及排尿功能影响小。但通过新辅助治疗以后对肿瘤进行再分期发现：肿瘤降期到$yT_{1-2}N_0$以下的病例，手术治疗方案是否也应相应进行调整，目前业内仍没有达成共识。GRECAR 2试验结果显示，对于放化疗敏感的低位直肠癌(T_2或T_3期)患者，局部切除(74例)疗效并不优于TME(71例)，因为在局部切除组中有26例ypT_{2-3}或者R_1切除的患者需再次接受TME术，这可能影响了局部切除的潜在优势[29]。

理论上，对于达到cCR的进展期低位直肠癌患者，采取局部切除的策略既可以有效地切除纤维瘢痕中隐藏的残留肿瘤组织，降低肿瘤局部再生的风险，又可以最大限度保留器官功能。2017年，Smith等[30]尝试对直肠癌cCR后采用局部切除与采用TME的治疗效果比较的研究进行Meta分析，但由于各研究间的关键技术异质性明显，最终未能得出可信的证据。

（二）解救手术的应用

在发表的IWWD数据库结果中显示，“等待观察”组2年内肿瘤再生的148例患者中，有115例(78%)行解救性TME术，其中101例(88%)的肿瘤切除边缘为肿瘤阴性(R_0切除)，7例肿瘤切除边缘为阳性(R+)，即解救率达到88%。Kong等[12]综合5项回顾性研究和4项前瞻性研究进行Meta分析，结果显示，接受“等待观察”策略治疗的患者中，有83.8%的肿瘤再生可以进行解救手术。然而，在随后接受解救手术的98例患者中，有3例局部复发，且并不适宜行进一步手术。相反，136例即刻手术组无一例局部复发病例出现，差异有统计学意义(P=0.04)；而两组的总体生存率和无病生存率差异没有统计学意义。但由于患者人数较少，各研究间存在异质性，很难从这个结果中得出确切的结论。到目前为止，还没有关于解救手术后并发症等更详细的数据，但已明确的是接受解救手术的患者中有50%进行了结肠造口术[3]。

五、“等待观察”后续是否应用辅助化疗？

（一）达到cCR患者的淋巴结状态对预后复发的影响

直肠癌的区域淋巴结转移是影响预后的重要因素。通常我们强调的TME手术即是要清除直肠系膜里的转移淋巴结，以减少术后的复发和远处转移。但是，对于接受术前放化疗的患者来说，放疗前的淋巴结状态(cN)是否是预测复发的重要指标呢？Habr-Gama等[27]对335例具备cN分期直肠癌患者临床资料的研究显示，117例为cN+，218例为cN_0；经过放化疗后，出现cCR有197例，其中cCR(cN+)62例，cCR(cN_0)135例；术前cN状态并不能预测肿瘤再生，两组不同的术前淋巴结状态在放疗后肿瘤再生方面的差异并无统计学意义。

（二）cCR与辅助化疗

事实上，有相当多的病例在出现了cCR后，接受了外科手术。对于这类患者，是否还要接受术后的辅助治疗？学界尚无标准。最新NCCN指南中，直肠癌术后辅助治疗的依据是术前的cTNM分期[26]。对于出现了ypCR后是否进行后续的治疗，目前没有大样本的临床证据。首先，术后cN+的患者是否要进行术后的辅助化疗？Habr-Gama等[27]认为，cN+不能作为术后辅助治疗唯一的参考依据。2011年，顾晋团队对84例Ⅰ期直肠癌患者进行回顾性研究，根据是否接受术前放化疗分为ypI期(45例)和pⅠ期(39例)，两组的术后5年无病生存率分别为84.4%和92.3%，差异无统计学意义，提示，接受了术前放化疗后的ypⅠ期患者或许不需要术后的辅助化疗[31]。因此，新辅助放化疗后的分期为早期的病例，或许不能从术后辅助治疗中获益。

六、cCR是否可以预测？

尽管术前放化疗会使许多患者从中获益，尤其是达到cCR的患者，但是，真正能够获益的病例数是有限的。因此，如果能在接受新辅助治疗前就能

找到预测放化疗疗效的分子标志物,将会实现让可能获益的患者接受新辅助放化疗,让无效的患者免受放化疗之苦。研究显示,基因的多样性与直肠癌放化疗敏感性的差异有关,这种现象为寻找放化疗敏感性的标志提供了一种途径[32-33]。目前,已经有多项研究报道了用于预测低位直肠癌新辅助放化疗敏感性的生物标志物,包括单一分子标志物HER-2、PI3K以及MSI分子表型[34-36];另外,肿瘤消退分级(tumor regression grades,TRG)也被认为是接受术前放化疗的局部进展期直肠癌患者较好的预后指标[37-38]。最近有研究报道,早期FDG-PET-CT评估可以预测局部进展期直肠癌患者术前治疗的病理反应和TRG,可能对术前新辅助放化疗期间的治疗策略修正具有指导意义[39]。然而,目前尚未明确任何一个(组)预测术前放化疗疗效的分子生物学标志物可以用于临床。

综上所述,"等待观察"策略的优势明显,能够使局部进展期中低位直肠癌的综合治疗疗效得到改善,尤其是可以提高患者保肛率、避免手术并发症,使患者生活质量得到保障。如果患者在"等待观察"后出现肿瘤再生,大多数仍可以通过明确的手术切除而得到挽救。然而,目前还没有足够的证据来对"等待观察"的肿瘤安全性做出明确的结论。同时,放疗也有其一定的不利之处,导致部分患者出现肛门部分功能受限,尤其是当出现肛门部的"硬管"样改变时,患者的生活质量将大受影响。目前存在的一系列问题,包括cCR诊断方法、预测指标、随访规范以及外科手术方式等,仍需要更大样本量和更规范的临床试验来得出可信的证据。因此,我们必须理性看待中低位直肠癌新辅助治疗后的cCR,了解"等待观察"策略的风险,做出合理的选择。特别需要强调的是,我们应积极开展前瞻性的多中心临床试验,拿出适合中国人特点的高级别证据,使更多的直肠癌患者从新辅助放化疗中获益。

参 考 文 献

[1] Benson AB, Venook AP, Al-Hawary MM, et al. Rectal Cancer, Version 2.2018, NCCN Clinical Practice Guidelines in Oncology [J]. J Natl Compr Canc Netw, 2018, 16(7): 874-901. DOI: 10.6004/jnccn.2018.0061.

[2] 国家卫生计生委医政医管局, 中华医学会肿瘤学分会. 中国结直肠癌诊疗规范(2017年版)[J]. 中华胃肠外科杂志,2018, 21(1):92-106. DOI:10.3760/j.issn.1671-0274.2018.01.022.

[3] Rullier E, Perez RO. Surgery or a watch-and-wait approach for rectal cancer?[J]. Lancet Oncol, 2019,20(2):189-190. DOI: 10.1016/S1470-2045(19)30004-X.

[4] Nahas SC, Rizkallah NCS, Sparapan MCF, et al. Pathologic complete response in rectal cancer: Can we detect it? Lessons learned from a proposed randomized trial of watch-and-wait treatment of rectal cancer[J]. Dis Colon Rectum, 2016,59(4): 255-263. DOI:10.1097/DCR.0000000000000558.

[5] Nakagawa WT, Rossi BM, de O Ferreira F, et al. Chemoradiation instead of surgery to treat mid and low rectal tumors: Is it safe?[J]. Ann Surg Oncol, 2002,9(6):568-573.

[6] Habr-Gama A, Perez RO, Nadalin W, et al. Operative versus nonoperative treatment for stage 0 distal rectal cancer following chemoradiation therapy: long-term results[J]. Ann Surg, 2004, 240(4):711-718. DOI:10.1097/01.sla.0000141194.27992.32.

[7] Gu J, Du C, Li M, et al. The feasibility and efficiency of wait and see policy for patients with complete clinical response following neoadjuvant therapy in rectal cancer: A prospective cohort study from China[J]. J Clin Oncol ,2017,35(15_suppl): 3610. DOI:10.1200/JCO.2017.35.15_suppl.3610.

[8] Glynne-Jones R, Wallace M, Livingstone JI, et al. Complete clinical response after preoperative chemoradiation in rectal cancer: is a "wait and see" policy justified?[J]. Dis Colon Rectum, 2008,51(1):10-20. DOI:10.1007/s10350-007-9080-8.

[9] Habr-Gama A, São Julião GP, Fernandez LM, et al. Achieving a complete clinical response after neoadjuvant chemoradiation that does not require surgical resection: It may take longer than you think![J]. Dis Colon Rectum,2019,In press. DOI:10.1097/DCR.0000000000001338.

[10] Wang Y, Cummings B, Catton P, et al. Primary radical external beam radiotherapy of rectal adenocarcinoma: long term outcome of 271 patients[J]. Radiother Oncol, 2005,77(2):126-132. DOI: 10.1016/j.radonc.2005.09.001.

[11] Martens MH, Maas M, Heijnen LA, et al. Long-term outcome of an organ preservation program after neoadjuvant treatment for rectal cancer[J]. J Natl Cancer Inst, 2016, 108(12): djw171. DOI:10.1093/jnci/djw171.

[12] Kong JC, Guerra GR, Warrier SK, et al. Outcome and salvage surgery following "watch and wait" for rectal cancer after neoadjuvant therapy: a systematic review[J]. Dis Colon Rectum, 2017,60(3):335-345. DOI:10.1097/DCR.0000000000000754.

[13] 王宏伟,姚云峰,李明,等. 中低位直肠癌新辅助放疗后系膜内淋巴结隐匿转移的临床病理学研究[J]. 中华胃肠外科杂志, 2010,13(3):189-192. DOI:10.3760/cma.j.issn.1671-0274.2010.03.008.

[14] Yeom SS, Lee SY, Kim CH, et al. The outcome of non-operative treatment for rectal cancer patients who had been cCR after neoadjuvant chemoradiotherapy[J]. Asian J Surg, 2019,In press. DOI:10.1016/j.asjsur.2018.12.007.

[15] van der Valk MJM, Hilling DE, Bastiaannet E, et al. Long-term outcomes of clinical complete responders after neoadjuvant treatment for rectal cancer in the International Watch & Wait Database (IWWD): an international multicentre registry study

[J]. Lancet, 2018, 391(10139): 2537-2545. DOI: 10.1016/S0140-6736(18)31078-X.

[16] Liu S, Zhong GX, Zhou WX, et al. Can endorectal ultrasound, MRI, and mucosa integrity accurately predict the complete response for mid-low rectal cancer after preoperative chemoradiation? A prospective observational study from a single medical center[J]. Dis Colon Rectum, 2018, 61(8): 903-910. DOI: 10.1097/DCR.0000000000001135.

[17] Renehan AG, Malcomson L, Emsley R, et al. Watch-and-wait approach versus surgical resection after chemoradiotherapy for patients with rectal cancer (the OnCoRe project): a propensity-score matched cohort analysis[J]. Lancet Oncol, 2016, 17(2): 174-183. DOI: 10.1016/S1470-2045(15)00467-2.

[18] Lai CL, Lai MJ, Wu CC, et al. Rectal cancer with complete clinical response after neoadjuvant chemoradiotherapy, surgery, or "watch and wait"[J]. Int J Colorectal Dis, 2016, 31(2): 413-419. DOI: 10.1007/s00384-015-2460-y.

[19] Appelt AL, Pløen J, Harling H, et al. High-dose chemoradiotherapy and watchful waiting for distal rectal cancer: a prospective observational study[J]. Lancet Oncol, 2015, 16(8): 919-927. DOI: 10.1016/S1470-2045(15)00120-5.

[20] Smith RK, Fry RD, Mahmoud NN, et al. Surveillance after neoadjuvant therapy in advanced rectal cancer with complete clinical response can have comparable outcomes to total mesorectal excision[J]. Int J Colorectal Dis, 2015, 30(6): 769-774. DOI: 10.1007/s00384-015-2165-2.

[21] Habr-Gama A, Gama-Rodrigues J, São Julião GP, et al. Local recurrence after complete clinical response and watch and wait in rectal cancer after neoadjuvant chemoradiation: impact of salvage therapy on local disease control[J]. Int J Radiat Oncol Biol Phys, 2014, 88(4): 822-828. DOI: 10.1016/j.ijrobp.2013.12.012.

[22] Smith JD, Ruby JA, Goodman KA, et al. Nonoperative management of rectal cancer with complete clinical response after neoadjuvant therapy[J]. Ann Surg, 2012, 256(6): 965-972. DOI: 10.1097/SLA.0b013e3182759f1c.

[23] Dalton RS, Velineni R, Osborne ME, et al. A single-centre experience of chemoradiotherapy for rectal cancer: is there potential for nonoperative management?[J]. Colorectal Dis, 2012, 14(5): 567-571. DOI: 10.1111/j.1463-1318.2011.02752.x.

[24] Maas M, Beets-Tan RG, Lambregts DM, et al. Wait-and-see policy for clinical complete responders after chemoradiation for rectal cancer[J]. J Clin Oncol, 2011, 29(35): 4633-4640. DOI: 10.1200/JCO.2011.37.7176.

[25] Fusco R, Petrillo M, Granata V, et al. Magnetic resonance imaging evaluation in neoadjuvant therapy of locally advanced rectal cancer: A systematic review[J]. Radiol Oncol, 2017, 51(3): 252-262. DOI: 10.1515/raon-2017-0032.

[26] Rectal cancer[EB/OL]. https://www.nccn.org/professionals/physician_gls/pdf/rectal.pdf.

[27] Habr-Gama A, São Julião GP, Vailati BB, et al. Organ preservation among patients with clinically node-positive rectal cancer: is it really more dangerous?[J]. Dis Colon Rectum, 2019, In press. DOI: 10.1097/DCR.0000000000001337.

[28] Gani C, Bonomo P, Zwirner K, et al. Organ preservation in rectal cancer -- Challenges and future strategies[J]. Clin Transl Radiat Oncol, 2017, 3: 9-15. DOI: 10.1016/j.ctro.2017.02.002.

[29] Rullier E, Rouanet P, Tuech JJ, et al. Organ preservation for rectal cancer (GRECCAR 2): a prospective, randomised, open-label, multicentre, phase 3 trial[J]. Lancet, 2017, 390(10093): 469-479. DOI: 10.1016/S0140-6736(17)31056-5.

[30] Smith FM, Ahad A, Perez RO, et al. Local excision techniques for rectal cancer after neoadjuvant chemoradiotherapy: what are we doing?[J]. Dis Colon Rectum, 2017, 60(2): 228-239. DOI: 10.1097/DCR.0000000000000749.

[31] Du CZ, Chen YC, Cai Y, et al. Oncologic outcomes of primary and post-irradiated early stage rectal cancer: a retrospective cohort study[J]. World J Gastroenterol, 2011, 17(27): 3229-3234. DOI: 10.3748/wjg.v17.i27.3229.

[32] 羿海钊, 姚云峰, 顾晋. 直肠癌术前放疗敏感性相关的分子生物学标志物[J]. 中华胃肠外科杂志, 2014, 17(3): 206-211. DOI: 10.3760/cma.j.issn.1671-0274.2014.03.002.

[33] Huh JW, Lee JH, Kim HR. Pretreatment expression of 13 molecular markers as a predictor of tumor responses after neoadjuvant chemoradiation in rectal cancer[J]. Ann Surg, 2014, 259(3): 508-515. DOI: 10.1097/SLA.0b013e31829b3916.

[34] Yao YF, Du CZ, Chen N, et al. Expression of HER-2 in rectal cancers treated with preoperative radiotherapy: a potential biomarker predictive of metastasis[J]. Dis Colon Rectum, 2014, 57(5): 602-607. DOI: 10.1097/DCR.0000000000000107.

[35] Yu WD, Peng YF, Pan HD, et al. Phosphatidylinositol 3-kinase CB association with preoperative radiotherapy response in rectal adenocarcinoma[J]. World J Gastroenterol, 2014, 20(43): 16258-16267. DOI: 10.3748/wjg.v20.i43.16258.

[36] Du C, Zhao J, Xue W, et al. Prognostic value of microsatellite instability in sporadic locally advanced rectal cancer following neoadjuvant radiotherapy[J]. Histopathology, 2013, 62(5): 723-730. DOI: 10.1111/his.12069.

[37] Peng YF, Yu WD, Pan HD, et al. Tumor regression grades: potential outcome predictor of locally advanced rectal adenocarcinoma after preoperative radiotherapy[J]. World J Gastroenterol, 2015, 21(6): 1851-1856. DOI: 10.3748/wjg.v21.i6.1851.

[38] Huh JW, Kim HC, Kim SH, et al. Tumor regression grade as a clinically useful outcome predictor in patients with rectal cancer after preoperative chemoradiotherapy[J]. Surgery, 2019, 165(3): 579-585. DOI: 10.1016/j.surg.2018.08.026.

[39] Avallone A, Aloj L, Pecori B, et al. 18F-FDG PET/CT is an early predictor of pathologic tumor response and survival to preoperative radiochemotherapy with bevacizumab in high risk locally advanced rectal cancer[J]. J Nucl Med, 2019, In press. DOI: 10.2967/jnumed.118.222604.

(收稿日期:2019-05-05)

(本文编辑:王静)