·专题论坛·

经腹及经肛不同视角下的神经血管束损伤机制及解剖学认识

扫码阅读电子版

丛进春 张宏
中国医科大学附属盛京医院结直肠肿瘤外科,沈阳 110004
通信作者:张宏,Email:haojiubujian1203@sina.cn,电话:024-96615-31411

张宏

【摘要】 神经血管束(NVB)起始于精囊腺的外上方(起始部),走行于前列腺的后外侧(主干部),终止于阴茎海绵体(海绵体部)。在低位直肠手术中,经腹及经肛不同手术入路的视角改变导致了不同程度的NVB损伤风险。经腹操作视角下NVB起始部与Denonvilliers筋膜之间的分离及Denonvilliers筋膜两侧边界的解剖变异,增加了NVB损伤的风险,适形分离或许会同时兼顾到游离的精准和NVB的保护。经肛操作视角下,NVB主干部与直肠系膜之间层面的分离过程中,视角的改变、单向的牵拉和过度的游离增加了NVB主干部损伤的风险,明确的解剖标识有助于经肛操作中NVB的保护。目前,关于经腹及经肛不同视角下NVB损伤的差异,其循证医学证据尚需相关临床研究的开展。

【关键词】 神经血管束; 全直肠系膜切除术; 经肛全直肠系膜切除术; 解剖

基金项目:辽宁省自然科学基金资助项目(20170540997)

DOI: 10.3760/cma.j.issn.1671-0274.2019.10.008

Mechanism and anatomy recognition of neurovascular bundle injury from different perspectives of transabdominal and transanal approach

Cong Jinchun, Zhang Hong
Department of Colorectal Tumor Surgery, Shengjing Hospital, China Medical University, Shenyang 110004, China
Corresponding author: Zhang Hong, Email: haojiubujian1203@sina.cn, Tel: 024-96615-31411

【Abstract】 The neurovascular bundle (NVB) starts at the lateral angle of the seminal vesicle (the initial part), passes posterolateral of the prostate gland (the main part), and ends at the cavernous body of the penis (the cavernous part). In low rectal surgery, different transabdominal and transanal perspectives result in different NVB injury risks. In the perspective of transabdominal operation, the separation between the initial part of NVB and Denonvilliers fascia and the anatomical variation of the two lateral sides of Denonvilliers fascia increases the risk of NVB injury, and conformation separation may take into account the convenience of separationand the protection of NVB. In the perspective of transanal operation, when separating the main part with NVB and mesorectum, the perspective of the transanal, unidirection traction and excessive dissection increase the risk of NVB main exposure. Clear anatomical identification helps the protection of NVB in the transanal operation. At present, the medical evidence on the difference of NVB injury in different perspectives of transabdominal and transanal approach is still in need of relevant clinical researches.

【Key words】 Neurovascular bundle; Total mesorectal excision; Transanal total mesorectal excision; Anatomy

Fund program: Liaoning Provincial Natural Science Foundation(20170540997)

DOI:10.3760/cma.j.issn.1671-0274.2019.10.008

在盆腔脏器手术中,如何最大程度地保留术后性功能一直是研究的热点。1983年,Walsh等[1]提出了神经血管束(neurovascular bundle,NVB)的概念。有研究显示,前列腺根治性切除手术中,保留双侧NVB的患者,16%~76%在术后可以恢复勃起功能;而保留单侧NVB的患者只有0~56%能够恢复勃起功能[2-3]。在低位直肠癌手术中,由于NVB血管的损伤进而导致止血过程中神经损伤的情况时有发生。结直肠外科对NVB的关注主要体现在Denonvilliers筋膜的解剖研究以及游离层次的争议,其核心就是NVB的保护[4]。经肛全直肠系膜切除术(transanal total mesorectal excision,taTME)是结直肠外科近年来的新兴手术技术,相关问题的探讨同时

也加深了对盆腔精细解剖的研究,其中关于术后性功能的研究也涉及了NVB的保护问题[5-7]。本文从NVB的解剖研究出发,针对低位直肠手术中的经腹和经肛不同的视角,探讨术中NVB损伤的发生机制及预防措施。

一、神经血管束(NVB)的解剖

NVB是对不同部位交错联合在一起并呈集束样外观的血管与神经的统称。NVB中的神经来源于盆丛。传统解剖认为,盆丛是由腹下神经、第2~4骶神经的副交感节前纤维(盆内脏神经)和骶交感干的节后纤维(骶内脏神经)共同组成,多数情况下呈现为网状,并无明确界限。盆丛在两侧精囊腺的外上方位置开始形成集束,向尾侧主要走行于前列腺的后外侧,即前列腺的4~5点和7~8点方位,沿途发出的分支分别支配输精管壶腹、精囊腺、前列腺、尿道以及海绵体。其中,NVB的神经尾侧为阴茎海绵体神经(也有研究认为NVB中的一支神经为阴茎海绵体神经),支配男性的勃起功能。目前认为,两侧神经束发出的分支在中间会有相互的交汇,并且越往尾侧海绵体方向,交汇愈加明显[8]。所以,在泌尿外科手术中,切断一侧的NVB仍会有部分患者可以维持正常的勃起功能。NVB中的动脉来源于髂内动脉,常见的是源自髂内动脉的膀胱下动脉分支,变异的情况是源自闭孔动脉分支或直接发自髂内动脉。通常情况下,膀胱下动脉走行于前列腺膀胱之间,供应前列腺、精囊腺、输精管壶腹和膀胱基底部,其分支血管出现位置变异的情况较多,而几乎恒定的动脉是从精囊腺的外上方开始,在前列腺的后外侧走向会阴部,即NVB的动脉。NVB的静脉一般认为伴随其相应的动脉。所以,NVB是由来源盆壁的神经和血管从精囊腺的外上方开始交织在一起,向尾侧走行于前列腺后侧方,形成了交错联合的集束。经腹的全直肠系膜切除术(total mesorectal excision,TME)中很难直视整个NVB,不过在折刀位的肛提肌外腹会阴联合直肠切除术(extralevator abdominoperineal excision,ELAPE)的尸体解剖研究中可以清楚地直观整个NVB的走行[9]。见图1。

笔者将NVB分为3个部分,见图2。第1部分是起始部,即精囊腺的外上方,神经和血管尚呈网状交织在一起,界限不清;第2部分是主干部,即走行在前列腺后外侧的部分,呈典型的集束样表现;第3部分是海绵体部,呈放散状末梢神经表现,直接控制勃起功能。两侧的NVB分支会有相互的交汇,愈往尾侧方向愈加明显。在结直肠外科,导致术中NVB损伤的关键环节为:(1)与经腹操作相关的是NVB起始部与Denonvilliers筋膜之间的游离;(2)与经肛操作相关的是NVB主干部与直肠系膜之间的游离。

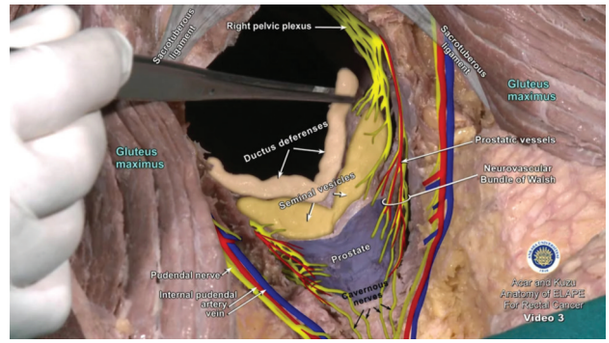

图1 肛提肌外腹会阴联合直肠切除术(ELAPE)尸体解剖中的神经血管束[9](Ductus deferenses为输精管;Seminal vesicles为精囊腺;Prostate为前列腺;Right pelvic plexus为右侧盆丛;Prostatic vessels为前列腺血管;Neurovascular Bundle of Walsh为瓦氏神经血管束;Cavernous nerves为海绵体神经;Pudendal nerve为阴部神经;Internal pudendal artery vein为阴部动脉静脉;Sacrotuberous ligament为骶结节韧带;Gluteus maximus为臀大肌)

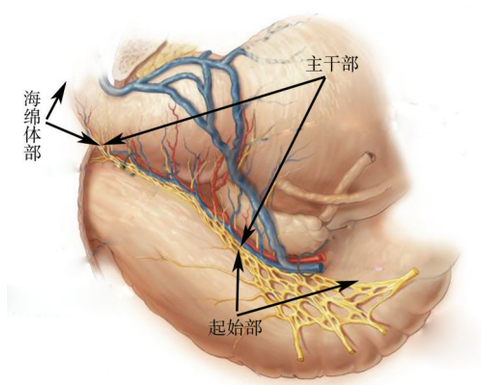

图2 神经血管束的的3个部分示意图(引自:https://www.hopkinsmedicine.org/brady-urology-institute/education/index.html)

二、经腹TME视角下的NVB损伤机制及解剖学认识

与经腹TME手术中的NVB密切相关的解剖结构是Denonvilliers筋膜。外科医生习惯将致密的结缔组织薄膜称为“筋膜”,诸多直肠周围的这种组织被命名,如直肠固有筋膜、骶前筋膜、Waldeyer筋膜、Denonvilliers筋膜等。然而遗憾的是,对各种筋膜的解释还不统一,其中最典型的争议就是Denonvilliers筋膜。虽然泌尿外科和结直肠外科都

从不同的角度研究了这个筋膜，但是目前关于Denonvilliers筋膜的起源、解剖、功能等均无定论[10-11]。在结直肠外科，有研究认为，低位直肠手术中Denonvilliers筋膜的游离和离断方式与术后性功能障碍密切相关[12]。目前结直肠外科多数还是在Denonvilliers筋膜前间隙进行游离，其优势在于：(1)在Denonvilliers筋膜前游离有利于局部的牵拉和术野的显露。在腹膜反折上方0.5~1 cm切开后很容易进入Denonvilliers筋膜的前间隙，通过牵拉切开的壁层腹膜可以获得良好的张力，不会损伤肠壁，适合局部的精细操作，尤其对于肿瘤位于腹膜反折附近且浸透前壁的病例。(2)容易拓展盆腔的空间。对于骨盆狭小的男性来说，腹膜反折会限制直肠前壁的暴露，在腹膜反折上方切开会获得更大的操作空间，有利于直肠前侧方的游离。(3)易于获得完整的手术标本。腹膜反折下的直肠前方很难分离出典型的固有筋膜(“固有筋膜”这个词目前仍有争议[13])，直接在Denonvilliers筋膜后间隙游离，切除的直肠标本在前方似乎缺乏完整的膜结构，可能导致环周切缘阳性。(4)易于进入疏松的游离间隙，因为在腹膜反折和精囊腺下缘之间的层面，Denonvilliers筋膜的前间隙要较后间隙更为疏松(这个观点也有争议[14])，更容易游离，所以外科医生通常会选择在精囊腺下缘的水平离断Denonvilliers筋膜进入后间隙。但NVB的起始部位是在精囊腺的外上方，沿着精囊腺下缘的水平向外侧游离时就会遇到NVB，即理论上在Denonvilliers筋膜的前间隙进行游离容易损伤NVB，进而导致术后的性功能障碍。

实际上，NVB和Denonvilliers筋膜的解剖和损伤相关性并不明确，其中涉及到两者的解剖变异以及游离方式等诸多因素[14-17]。

1.关于Denonvilliers筋膜的侧方边界问题：笔者认为，Denonvilliers筋膜在直肠正前方的腹膜反折至前列腺之间最为致密明显，向两侧和尾侧逐渐薄弱，在两侧(两侧的边界在头侧方向是位于直肠的2点和10点左右，在尾侧方向位于1点和11点左右)逐渐融合于前列腺、直肠或侧盆壁的膜性结构中，多数情况下是呈放射状[18]。由于个体化的差异，有的Denonvilliers筋膜表现为延续至前列腺后外侧的膜性结构，有的则是延续到直肠侧韧带[19]。直肠侧韧带也是一个有争议的解剖结构(解剖学上同样也不认可这个命名，认为这也是外科医生人为分离后形成的结构[20])。笔者认为，直肠系膜是开放的，并不拥有一个完整的封闭筋膜，开放的部位就是所谓的侧韧带部位，这也是直肠癌侧方盆壁转移的一个途径，Denonvilliers筋膜在直肠的前侧方向部分融于侧韧带并走向了盆壁方向。

2.关于NVB与Denonvilliers筋膜的位置关系：见图3。NVB位于前列腺、直肠和侧盆壁的夹角中，若Denonvilliers筋膜在侧方主要延续至前列腺包膜，则NVB是位于Denonvilliers筋膜的后外侧，这种情况即便是在筋膜后游离仍有可能损伤NVB；若Denonvilliers筋膜在侧方主要延续至直肠侧韧带，则NVB是位于Denonvilliers筋膜前外侧，于筋膜后间隙游离可以有效地保护NVB起始部，这也是目前推崇筋膜后游离的原因；若是Denonvilliers筋膜在侧方向前后均有明显的筋膜延续，那么NVB就是位于Denonvilliers筋膜外侧方，这种情况下对于结直肠外科仍可以实施筋膜后的游离方案；若Denonvilliers筋膜在侧方均没有明确的筋膜结构延续，即放射状改变，那么NVB就可能和Denonvilliers筋膜混杂在一起，这种情况下于Denonvilliers筋膜前后间隙游离在侧方实际上影响并不大，经常会出现中间部分

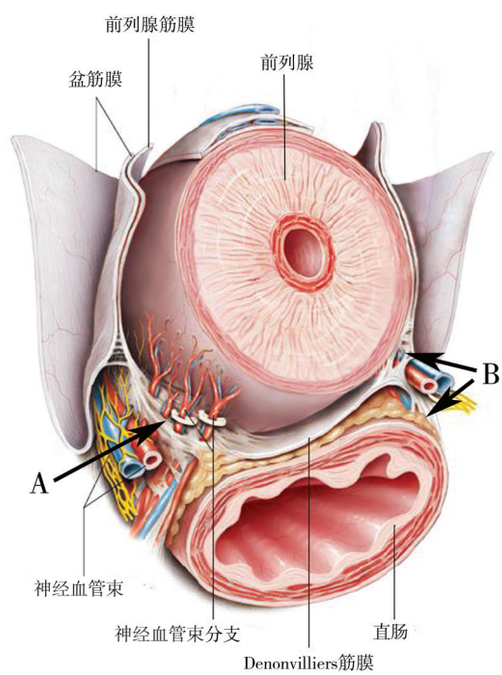

注：A示Denonvilliers筋膜主要延续至前列腺，神经血管束位于其后外侧；B示Denonvilliers筋膜分别延续至前列腺和直肠侧韧带，神经血管束位于其外侧

图3 神经血管束与Denonvilliers筋膜的位置关系(引自：https://www.towerurology.com/2012/11/01/steps-involved-robotic-prostatectomy/)

在筋膜后间隙进行游离,在侧方由于没有明显的筋膜结构,分离保护NVB的方式和在筋膜前间隙游离是一样的,这也是导致筋膜后间隙的游离方式不被普遍接受的一个原因。笔者认为,由于NVB的起始部本身就没有明确的界限,所以对于结直肠外科来说,NVB起始部与Denonvilliers筋膜之间不会有明确的界限。理想的分离方式也许是适形分离,即前方仍在Denonvilliers筋膜前间隙游离,由内向外到NVB位置之后就在Denonvilliers筋膜的后间隙进行游离,即呈倒"U"字型而不是水平的打开Denonvilliers筋膜[14]。见图4。

3.关于NVB是否发出分支支配Denonvilliers筋膜和直肠:目前的解剖研究已经证实Denonvilliers筋膜存在着神经结构[17]。从邻近的解剖关系来看,这些神经应该是来自于NVB,至于为什么Denonvilliers筋膜中会有NVB的分支,目前并不清楚,无法确定这些细小的神经是支配Denonvilliers筋膜还是穿过它,这些筋膜内的细小神经损伤是否会导致性功能的障碍也有争议[17]。在侧方,由于Denonvilliers筋膜薄弱或消失,NVB分支就有可能会直接进入直肠系膜。

4.关于目前的能量设备对神经的热损伤问题:NVB起始部的血管和神经皆为网状,这个网络边缘或网络中的神经的持续热损伤是否会导致整个神经网络的失功能,尚不得而知。对电刀或超声刀热损伤的研究,目前多集中在甲状腺手术中的喉返神经保护中[21]。虽然尚无共识,不过作用时间和强度与神经损伤程度密切相关,即便是未直接接触神经,超过3 s的神经间接损伤仍可以造成神经束的水肿、神经鞘的解离以及神经纤维的细胞核坏死。因此,在离断Denonvilliers筋膜的操作中,即使没有因为止血导致的热损伤过程,也有可能因为游离过程中的热传导造成了神经的损伤。

三、经肛TME视角下的NVB损伤机制及解剖学认识

与经肛手术中NVB保护密切相关的是NVB主干部与直肠系膜之间层面的分离。盆丛神经走行于脂肪组织中,后者给神经提供了缓冲保护和滋养血管,尸体解剖中一般很容易将脂肪组织去掉,所以可以得到网状的神经结构,而结直肠外科手术一般不会刻意的将神经从脂肪组织中剥离出来,因为剥离神经的过程恐怕也是损伤神经的过程,所以NVB的保护实际上就是保证在游离过程中NVB周围脂肪的完整。但问题是,这个脂肪组织并无明确的界限。在经腹的TME手术中,NVB(通常为起始部)的判定可以依靠与直肠系膜有明显颜色差异的血管网,见图5;也可以通过与近端结直肠固有筋膜的纵向延续对比来判断两者之间的层面。而taTME手术的游离直接开始于远切缘,因而越靠近远切缘的位置越缺乏足够的能够指引层面的直肠系膜。此外,经肛操作中需要分离的是NVB主干部,这个部位缺乏与直肠系膜颜色差异明显的血管网,独特的视角和游离方式导致经肛NVB的显露和损伤机制并不同于经腹的TME手术。

首先,是经肛的视角问题。由于镜头的方向和骶尾骨的弯曲因素,在经腹TME的直肠前壁游离过程中,视野容易直视的是直肠而不是前列腺,走行在前列腺后外侧的NVB主干部几乎全程背对着视野;而在经肛的taTME手术的前壁游离过程中,视野容易直视的是前列腺,在前侧方,就是NVB的主干部,NVB的起始部受前列腺上缘和精囊腺的遮挡,显露反而不如经腹TME清楚。即经肛TME手术过程中,NVB的主干部会明显暴露在视野中。

其次,是经肛游离过程中的解剖标识问题。NVB主干部的周围脂肪组织位于直肠、前列腺和肛提肌/盆壁的三角形夹角中,与侧韧带及直肠系膜脂肪组织没有明显的界限。由于在经肛的游离过程中缺乏足够的能够指引纵向层面的直肠系膜(尤其在靠近远切缘的部位),通常需要依靠NVB内侧(前列腺与直肠平面)和外侧(骶前筋膜与直肠固有筋膜平面)有明确解剖标识的横向层面的延续来分离,而外侧层面容易出现的问题是游离过度,即游离到NVB的外侧。这是因为在taTME手术中,切开直肠的全层后比较容易沿着肛提肌筋膜(明显的解剖标识)的表面进行游离,如果一直沿其走行方向游离就会到达前列腺的外侧。此外,直肠侧韧带的部位也缺乏明显的层面,同样由于缺乏足够的纵向层面指引,在经肛的操作中,沿直肠系膜自后向前游离到侧韧带时容易一直在这些脂肪组织的外侧游离,即容易出现NVB的外侧也被游离的情况,见图6。这种情况在经腹TME手术中是不可能出现的。

再次,是经肛的单向牵拉问题。受操作平台的影响,目前的经肛游离多数是单人操作,术中牵拉的中心基本是直肠,如果在外侧方已经游离的情况下,NVB很容易被过度牵拉到视野中心,见图6。在

经肛操作中,经常会在2点和10点附近出现明显的血管,见图7。从解剖位置看,这应该是来自NVB的血管,这在经腹的TME手术中几乎是不能看到的,目前不清楚这是被牵拉的NVB的主干部,还是由于视角的原因被精细分离的NVB分支,前者无疑增加了NVB损伤的风险,而后者则可能更有益于NVB的保护。

经肛视角、单向牵拉和过度游离都导致了经肛手术中NVB主干部容易暴露于视野中,在游离层面不清的情况下就会增加NVB损伤的风险。至于NVB海绵体部,一般只有在腹会阴联合切除术中才有可能伤及。同样受上述因素的影响,taTME手术较经腹TME手术会额外增加尿道损伤的风险[22]。这会不会累及伴随的NVB海绵体部,不得而知。对于NVB的起始部,经肛的视角和分离并不比经腹的TME有更多的优势,所以经腹操作时人为的终止于腹膜反折附近或许并不利于NVB的保护。不过,目前关于taTME手术较经腹TME手术是增加了还是减少了NVB损伤风险并无循证医学的证据。经肛操作中NVB损伤的预防主要还是在于层面的分离,其中最重要的解剖标识是前列腺,然而在游离达到前列腺平面之前尚缺乏足够的层面指引,所以在环形切开直肠全层后,不要急于游离NVB周围脂肪,在正前方找到前列腺后再向两侧分离,即NVB的内侧分离标识是前列腺。由于经肛操作容易直视前列腺,所以相对也比较容易在Denonvilliers筋膜的前间隙进行分离,这样从内侧向外侧游离的过程中也有可能出现NVB的损伤,所以还需要同时从NVB的外侧来寻找层面,但在外侧如何进入NVB和直肠系膜之间的层面,目前尚缺乏明显的解剖标识。

四、NVB血管的损伤

上述NVB损伤的预防主要集中在神经的保护方面,血管的损伤很少被提及,因为既往的手术都是经腹的TME,损伤的也是NVB起始部的血管网,通常不会造成严重的并发症。不过在taTME手术中,一旦出现NVB的血管损伤,就有可能是NVB主干部的主支血管,相对于起始部血管网来说,管径更为粗大,其静脉也直接回流入髂静脉,而且一般经肛操作的局部气腔压力相对较大,所以就有可能会出现气体栓塞这一严重并发症[23]。笔者经历了1例taTME手术中二氧化碳栓塞,该例术中出现右侧NVB主干部血管的损伤,由于经肛的气体灌注压力较高,血管破损处的出血并不明显,而血管壁被气体压力撑大被误认为是间隙,见图8;在经肛压力解除后,大量的气泡伴随血液冒出后才确定为NVB的静脉。

综上,在低位直肠手术的NVB保护中,与经腹操作相关的是NVB起始部与Denonvilliers筋膜的分

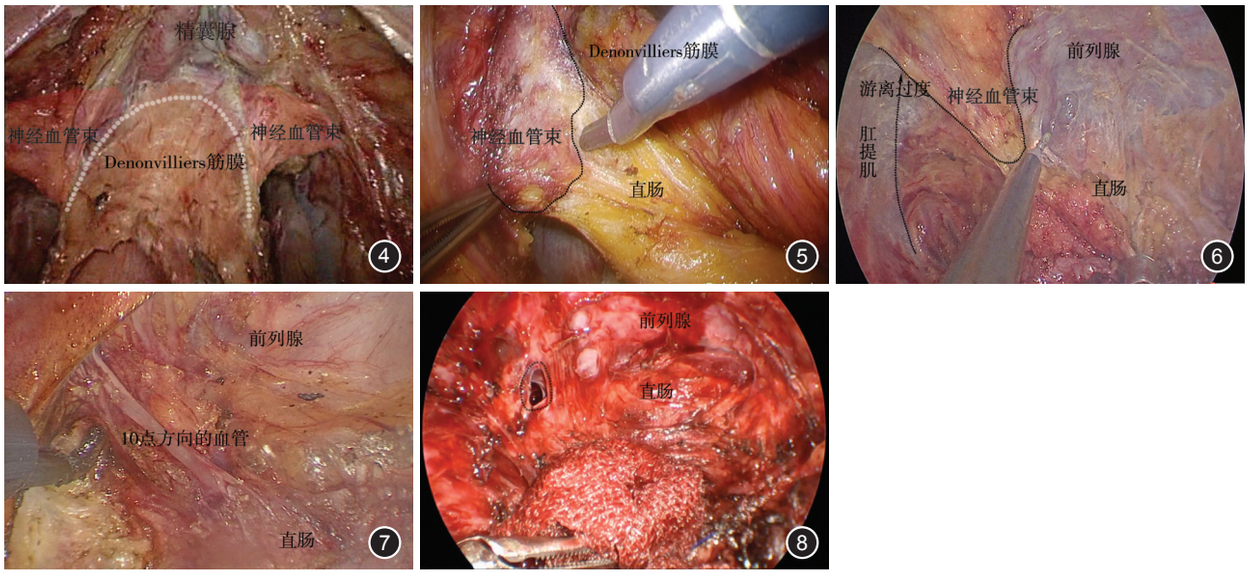

图4~8均为作者团队手术图片

图4 经腹Denonvilliers筋膜的适形分离,白色虚线为倒"U"字型切开线 **图5** 经腹手术中与直肠颜色差异明显的神经血管束,黑色虚线之内为神经血管束 **图6** 经肛手术中的神经血管束,黑色虚线之内为神经血管束,神经血管束的外侧方游离过度 **图7** 经肛10点方向的血管 **图8** 经肛手术中神经血管束血管破损导致的气体栓塞,黑色虚线内为破损的神经血管束静脉壁

离,Denonvilliers筋膜的解剖变异增加了NVB保护的难度。与经肛操作相关的是NVB主干部与直肠系膜之间层面的游离,视角改变、单向牵拉和过度游离都增加了经肛手术中NVB主干部暴露损伤的风险。目前,关于经腹及经肛不同视角下的NVB损伤的差异并无循证医学的证据,尚需要相关临床研究的开展。

参 考 文 献

[1] Walsh PC, Lepor H, Eggleston JC. Radical prostatectomy with preservation of sexual function: anatomical and pathological considerations[J]. Prostate, 1983,4(5):473-485. DOI:10.1002/pros.2990040506.

[2] Walsh PC, Mostwin JL. Radical prostatectomy and cystoprostatectomy with preservation of potency. Results using a new nerve-sparing technique[J]. Br J Urol, 1984,56(6):694-697. DOI:10.1111/j.1464-410x.1984.tb06149.x.

[3] Geary ES, Dendinger TE, Freiha FS, et al. Nerve sparing radical prostatectomy: a different view[J]. J Urol, 1995, 154(1): 145-149. DOI:10.1016/S0022-5347(01)67251-3.

[4] Bryant CL, Lunniss PJ, Knowles CH, et al. Anterior resection syndrome[J]. Lancet Oncol, 2012, 13(9): e403-e408. DOI: 10.1016/s1470-2045(12)70236-x.

[5] 张浩,张云生,金雄伟,等.完全经肛单孔腹腔镜全直肠系膜切除术治疗直肠癌[J].中国内镜杂志, 2012,18(4):379-383.

[6] Pontallier A, Denost Q, Van Geluwe B, et al. Potential sexual function improvement by using transanal mesorectal approach for laparoscopic low rectal cancer excision[J]. Surg Endosc, 2016, 30(11):4924-4933. DOI:10.1007/s00464-016-4833-x.

[7] Veltcamp HM, Koedam TWA, Knol JJ, et al. Quality of life after rectal cancer surgery: differences between laparoscopic and transanal total mesorectal excision[J]. Surg Endosc,2019,33(1): 79-87. DOI:10.1007/s00464-018-6276-z.

[8] Costello AJ, Brooks M, Cole OJ. Anatomical studies of the neurovascular bundle and cavernosal nerves[J]. BJU Int, 2004, 94(7):1071-1076. DOI:10.1111/j.1464-410X.2004.05106.x.

[9] Açar Hİ, Kuzu MA. Perineal and pelvic anatomy of extralevator abdominoperineal excision for rectal cancer: cadaveric dissection [J]. Dis Colon Rectum, 2011,54(9):1179-1183. DOI:10.1097/DCR.0b013e318224256c.

[10] van Ophoven A, Roth S.The anatomy and embryological origins of the fascia of Denonvilliers: a medico-historical debate[J]. J Urol, 1997, 157(1):3-9. DOI: 10.1097/00005392-199701000-00003.

[11] Bertrand MM, Alsaid B, Droupy S, et al. Biomechanical origin of the Denonvilliers' fascia[J]. Surg Radiol Anat, 2014,36(1): 71-78. DOI:10.1007/s00276-013-1142-0.

[12] Liu J, Huang P, Liang Q, et al. Preservation of Denonvilliers' fascia for nerve-sparing laparoscopic total mesorectal excision: A neuro-histological study[J]. Clin Anat, 2019,32(3):439-445. DOI:10.1002/ca.23336.

[13] Mike M, Kano N. Laparoscopic-assisted low anterior resection of the rectum--a review of the fascial composition in the pelvic space [J]. Int J Colorectal Dis, 2011,26(4):405-414. DOI:10.1007/s00384-010-1107-2.

[14] Heald RJ, Moran BJ, Brown G, et a1. Optimal total mesorectal excision for rectal cancer is by dissection in front of Denonvilliers' fascia [J].Br J Surg, 2004,91(1):121-123. DOI: 10.1002/bjs.4386.

[15] Takenaka A, Murakami G, Soga H, et al. Anatomical analysis of the neurovascular bundle supplying penile cavernous tissue to ensure a reliable nerve graft after radical prostatectomy [J]. J Urol, 2004,172(3):1032-1035. DOI:10.1097/01.ju.0000135648.33110.df.

[16] Kinugasa Y, Murakami G, Uchimoto K, et al. Operating behind Denonvilliers' fascia for reliable preservation of urogenital autonomic nerves in total mesorectal excision: a histologic study using cadaveric specimens, including a surgical experiment using fresh cadaveric models[J]. Dis Colon Rectum, 2006,49(7): 1024-1032. DOI:10.1007/s10350-006-0557-7.

[17] Clausen N, Wolloscheck T, Konerding MA. How to optimize autonomic nerve preservation in total mesorectal excision: clinical topography and morphology of pelvic nerves and fasciae [J]. World J Surg, 2008, 32(8): 1768-1775. DOI: 10.1007/s00268-008-9625-6.

[18] Kim JH, Kinugasa Y, Hwang SE, et al. Denonvilliers' fascia revisited[J]. Surg Radiol Anat, 2015,37(2):187-197. DOI:10.1007/s00276-014-1336-0.

[19] Church JM, Raudkivi PJ, Hill GL. The surgical anatomy of the rectum--a review with particular relevance to the hazards of rectal mobilisation[J]. Int J Colorectal Dis, 1987,2(3):158-166.

[20] Takahashi T, Ueno M, Azekura K, et al. Lateral ligament: its anatomy and clinical importance[J]. Semin Surg Oncol, 2000, 19(4):386-395. DOI:10.1002/ssu.9.

[21] 刘蠙薇,樊友本,郑起,等.电刀能量在甲状腺术中对喉返神经的影响[J].临床外科杂志,2015,23(2):125-127. DOI:10.3969/j.issn.1005-6483.2015.02.016.

[22] 丛进春,张宏.经肛全直肠系膜切除术尿道损伤的发生机制及预防措施[J].中华胃肠外科杂志,2019,22(3):233-237. DOI:10.3760/cma.j.issn.1671-0274.2019.03.008.

[23] Harnsberger CR, Alavi K, Davids JS, et al. CO2 embolism can complicate transanal total mesorectal excision [J]. Tech Coloproctol, 2018,22(11):881-885. DOI:10.1007/s10151-018-1897-8.

(收稿日期:2019-08-11)
(本文编辑:王静)