·专题论坛·

括约肌间切除术的病理和功能学解剖基础

扫码阅读电子版

臧怡雯 项建斌
复旦大学附属华山医院普通外科,上海 200040
通信作者:项建斌,Email:xjbzhw@163.com,电话:021-52887040



项建斌

【摘要】 直肠肛门周围区域是一个相对复杂的盆底结构,其精准解剖是低位直肠癌括约肌间切除术(ISR)的基础和前提。随着盆底外科学和微创手术的发展,我们可以更全面地认识ISR手术的解剖入路、手术层次、切除范围以及重建策略,在遵循根治性切除肿瘤原则的同时,最大程度保留完整的肛门功能,尤其对括约肌间隙和联合纵肌结构的深入理解,有助于ISR手术中在肛管复合体更精准地游离操作。然而,由于肛门直肠区域解剖学尚存争议,笔者通过文献复习并结合团队临床实践经验和应用解剖学体会,对ISR手术相关解剖学结构,包括直肠周围筋膜、直肠尿道肌、肛尾韧带和Hiatal韧带、肛提肌、内括约肌与内括约肌神经、外括约肌、联合纵肌、以及括约肌间隙与手术入路选择等方面进行阐述,希冀提高ISR手术的肿瘤学和功能学疗效。

【关键词】 直肠肿瘤,低位; 括约肌间切除术; 应用解剖

DOI:10.3760/cma.j.issn.1671-0274.2019.10.007

Pathologic and functional anatomy basis of intersphincteric resection

Zang Yiwen, Xiang Jianbin
Department of General Surgery, Huashan Hospital, Fudan University, Shanghai 200040, China
Corresponding author: Xiang Jianbin, Email: xjbzhw@163.com, Tel:021-52887040

【Abstract】 The anorectum is a complex region, whose anatomic structure is the basis and premise of intersphincteric resection (ISR) for low rectal cancer. With the development of pelvic surgery and minimally invasive surgery, the anatomic approaches, surgical planes, extent of excision and reconstruction strategies of ISR have been better understood. Surgeons can furthest preserve anal function as well as adhere to the principles of radical resection. However, the anatomy of the anorectum has not been fully understood. We hope further exploration of the anal canal anatomy, including the perirectal fascia, rectourethral muscle, anococcygeal ligament, hiatal ligament, levator ani muscle, internal and externals phincter, intersphincteric nerves, conjointed longitudinal muscle, intersphincteric spaces and the surgical approaches, by reviewing relevant literatures combined with the experiences of our clinical practice and applied anatomy, will help to improve the accuracy of the surgeries and increase the oncologic and functional outcomes of ISR.

【Key words】 Rectal neoplasms, low; Intersphincteric resection; Applied anatomy

DOI:10.3760/cma.j.issn.1671-0274.2019.10.007

由于当前直肠癌新辅助放化疗技术的进步,结合对于肿瘤局部浸润病理生理与解剖的研究进展,括约肌间切除术(intersphincteric resection,ISR)已被作为针对超低位直肠癌患者手术提供保肛手段的一种措施。ISR的手术目标是经腹联合或经肛门切除直肠部分或全部肛门内括约肌,结肠与肛管吻合,以获得足够的远切缘,同时恢复肠道连续性[1-2]。随着ISR超低位保肛术式的开展,熟悉ISR术式相关的盆底解剖尤为重要。本文旨在系统描述肛管和括约肌间隙的病理和功能学解剖基础,以求为更精准地实施ISR术式、保留肛门功能并减少肛门失禁提供参考。

一、ISR肿瘤学基础

1982年,Heald等[3]提出全直肠系膜切除(total mesorectal excision,TME)的概念,规范了直肠癌根治术的手术层次,大大提高了肿瘤的根治率和患者的生存率。ISR术本质上是低位直肠癌保肛手术的极致,操作上包括了TME,沿内、外括约肌间分离,切除部分甚至全部内括约肌,并通过结肠肛管吻合重建消化道,长期随访结果显示,ISR不增加肿瘤局部复发风险[2,4-6]。

传统保肛手术分类与肿瘤下缘距肛缘距离有关。随着对直肠癌肠壁内播散的病理生理学的深入研究,根治直肠癌安全有效的远切缘从5 cm放宽到2 cm[7-8],再到1 cm[9-10]。肿瘤下缘距肛直肠环超过1 cm的患者可建议行保肛手术,而不足1 cm的则需要行腹会阴联合切除术(abdominal perineal resection, APR)。但ISR概念的提出,使得保肛的极限距离更进一步。ISR术式通过切除部分或全部内括约肌,来获得足够的远切缘,同时保留肛门形态与功能,使得大部分直肠癌病例由于有机会获得足够远切缘,在保证环周切缘阴性(>1 mm)的前提下,理论上都有机会避免行APR[11]。根据内括约肌切除范围不同,在肛直肠环和白线之间切除小部分内括约肌的操作称为部分ISR;在齿状线与白线之间垂直于肛管长轴环形切除大部分内括约肌全层的手术操作,称为次全ISR;自齿状线起切除全部内括约肌的操作称为完全ISR[12]。而根据游离括约肌间隙(intersphincteric space, ISS)的方式不同,又可分为3种入路,即经腹经肛混合入路、完全经腹入路及完全经肛入路。

研究表明,环周切缘比远切缘对直肠癌术后局部复发率影响更大[13-14]。因此,肿瘤与周围毗邻盆底括约肌的距离成为影响保肛能否获得成功更重要的因素。根据肿瘤位置和与盆底骨骼肌毗邻关系,Rüllier等[15]将低位直肠癌分为4型,相应地进行个体化治疗:Ⅰ型(肛管上型):指肿瘤下缘距肛直肠环>1 cm或距齿状线>2 cm,行结肠肛管吻合(coloanal anastomosis, CAA),保留全部内括约肌;Ⅱ型(肛管结合部型):指肿瘤下缘距肛直肠环≤1 cm或距齿状线≤2 cm,行部分ISR(切除部分内括约肌);Ⅲ型(肛管内型):指肿瘤位于肛直肠环,侵犯内括约肌但未侵透,行完全ISR,切除全部内括约肌;Ⅳ型(跨肛管型):指肿瘤侵犯外括约肌或肛提肌,需行APR术。因此,实施ISR术需要严格遵循其特殊的适应证:(1)肿瘤浸润深度在$T_{1\sim2}$,或经新辅助治疗降期的T_3期肿瘤者;(2)高分化或中分化腺癌;(3)患者外括约肌功能良好,以保证术后新直肠肛门功能达到较满意的效果。

二、ISR病理生理学基础

肛门外括约肌属随意肌,是肛管收缩压的主要支持者,收缩时产生的强大压力,决定应激发生时的肛门自制。肛管静息压则主要由内括约肌肌源性张力提供,约占85%,其余由外括约肌和盆底肌提供[16-17]。肛管静息压最高点约在距肛缘2 cm处,并向头侧递减,构成一个压力屏障,维持肛门自制[18]。肛管近端的静息压受盆底肌收缩影响颇大[19-20]。ISR术因切除了部分甚至全部内括约肌,术后肛管静息压下降,随时间缓慢恢复,术后2年左右肛门静息压和收缩压与术前相比,差异已无统计学意义[21-23]。推测外括约肌和盆底肌与剩余内括约肌的功能代偿有关。因此,ISR术后肛门功能的近期情况多不乐观,需要一定的时间来恢复,术后20~24个月可基本达到稳定状态,保留完整的外括约肌并进行增强盆底肌节制作用的肛门功能锻炼以及肛门失禁方面的治疗,可使多数行ISR手术患者的肛门节制功能控制在可接受的范围内。

三、ISR相关结构的应用解剖

1. 直肠周围筋膜:ISR是超越TME的手术,在TME原则基础上,直肠游离需要从正确的筋膜间隙行进,避免损伤骶前静脉丛和盆腔自主神经,同时降低手术残留引起的局部复发率。男性直肠前方与精囊腺、前列腺之间存在Denonvilliers筋膜,是胚胎发育过程中腹膜融合形成的一层结缔组织膜结构,止于会阴体。女性直肠前方的直肠阴道隔没有男性Denonvilliers筋膜显著,这层筋膜的性状厚度也因人而异[24]。通常年轻者筋膜较厚,随着年龄增长逐渐变薄[25]。直肠固有筋膜与骶骨之间存在两层筋膜结构(由腹侧至背侧分别为腹下神经前筋膜和骶前筋膜)。由于腹下神经行经于腹下神经前筋膜和骶前筋膜之间,所以游离直肠系膜应走行于腹下神经前筋膜的腹侧,以避免不必要的神经损伤。

2. 直肠尿道肌:直肠尿道肌是经肛ISR和经肛全直肠系膜切除术(transanal TME, taTME)术中的重要解剖结构,由尿道外括约肌、直肠固有肌(主要为直肠纵肌)和肛提肌之间包绕所形成的一块纵行平滑肌,为尿道括约肌提供来自后方的支持[26-27]。Denonvilliers筋膜部分止于直肠尿道肌,肛门外括约肌也可能与直肠尿道肌紧密相连。此外,海绵体神经从直肠尿道肌内穿过[28]。因此,解剖游离直肠前壁时避免过深,以防损伤此块肌肉引起的男性术后泌尿、性功能障碍甚至尿道损伤。

3. 肛尾韧带和Hiatal韧带:两者属于不同解剖结构。肛尾韧带从尾骨延伸至肛管,包含了平滑肌纤维、弹力纤维和血管组织,可分为自骶前筋膜延伸至肛管内联合纵肌的腹侧群,以及自尾骨至肛门外括约肌间的背侧群[29]。经腹入路ISR游离括约肌

间隙时,需要离除肛尾韧带延伸至联合纵肌的腹侧层,通过锐性解剖从后方进入括约肌间隙并进行游离,但游离直肠后壁时若过于贴近背侧骶前方向,则有可能损伤外括约肌。Hiatal韧带又称裂隙韧带,由少许平滑肌组织和增厚的盆壁筋膜组成,与盆底肌上筋膜相连续,起固定肛管作用,不仅存在于括约肌间隙的后部,也存在于外侧间隙,呈"U"字型封闭括约肌间隙,中间有神经、血管和联合纵肌贯穿而过,临床解剖发现两侧方Hiatal韧带较为薄弱,可通过钝性解剖游离括约肌间隙。

4. 肛提肌:肛提肌是盆底最大的肌肉,自盆壁起向内向下呈漏斗状止于会阴体、直肠和尾骨。根据起止点不同,一般将肛提肌分为3部分:髂骨尾骨肌、耻骨尾骨肌和耻骨直肠肌。由于几个肌群相互间的界限有时并不容易区分,对于肛提肌的实际组成与功能目前仍存在争议。Shafik[30]最早提出将其分为横行部和垂直部两个功能部,正如其名,具有提肛功能。而2015年,Wu等[31]对盆底肌肉进行三维重建后认为,耻骨直肠肌与耻骨尾骨肌的分界不明显,功能上与外括约肌深群是同一结构。Guo等[32-33]也提出类似结论,利用MR和CT影像对比盆底肌肉排粪和锁肛时的不同形态,提出肛提肌在排粪时具有降肛、降盆和开肛功能,耻骨直肠肌作用与肛提肌拮抗,不应归属于肛提肌。胚胎发育7周左右,肛提肌和外括约肌的原基在直肠肌层周围的间充质内逐渐成形。此时,这两者之间彼此可轻易区分。而当胚胎8周左右,两者与源自直肠壁外层纵肌接触时,都显示出活跃的增殖现象,各自增大,相互接触,最终形成肛提肌与外括约肌深部相互延续的结构[34]。这导致发育完成后肛提肌骨骼肌纤维止点在肛提肌裂孔以下的肛管水平。对于肛提肌上表面覆盖的筋膜(壁层盆筋膜),Ⅰ期极低位直肠癌的ISR术中可予保留,而对于降期的原T_3期肿瘤,ISR术中应该切除以增加环周切缘安全性[35]。

5. 内括约肌与内括约肌神经:肛门内括约肌是直肠内层环肌向肛管延续的膨大部分,其上界一般认为始于肛提肌裂孔,下界位于白线。齿状线以下内括约肌长5~8 mm,厚2~3 mm[36]。括约肌间隙内存在神经[37],有学者将其命名为内括约肌神经(nerves serving the internal anal sphincter[38-39]或internal anal sphincter nerves[40])。此神经主要包含nNOS+副交感神经和TH+交感神经,自盆丛的直肠下支发出,随前列腺后外侧或阴道旁的血管神经束抵达肛管,沿肛提肌内侧,在肛提肌裂孔水平跨过括约肌间隙,穿过直肠纵肌,支配内括约肌。因此,低位直肠手术若损伤血管神经束,将会损伤内括约肌神经,继而影响内括约肌功能。

6. 外括约肌:外括约肌是环绕在内括约肌外围的一组骨骼肌群。一般认为,外括约肌可分为深部、浅部和皮下部。Shafik[41]形容外括约肌为3个U型肌束,接受直肠下神经(也称痔下神经)阴部神经支和第四骶神经会阴支支配,上环(包括外括约肌深部和耻骨直肠肌)包绕肛管直肠环起始的上段肛管,腹侧与耻骨联合相连;中间部(外括约肌浅部)和基底部(外括约肌皮下部)分别包绕肛管的中部和下部。但Schiessel等[2]认为,外括约肌深部与耻骨直肠肌纤维混合,腹侧与会阴浅横肌纤维相交错,背侧纤维附着于肛尾韧带。中间部腹侧附着于直肠尿道肌,背侧通过肛尾韧带附着于尾骨。ISR术中务必保持外括约肌的完整性,否则易出现术后肛门失禁。

7. 联合纵肌:内、外括约肌之间的括约肌间隙内由较为稀疏的纵行结缔组织充满。Milligan和Morgan[42]认为,这层结构同时得到肛提肌、耻骨直肠肌和外括约肌深部的骨骼肌纤维加强,故称"联合纵肌"。Shafik[43]认为,直肠纵肌(平滑肌)、肛提肌垂直部(横纹肌)、耻骨直肠肌下延部(横纹肌)共同构成联合纵肌。Macchi等[44]则认为,其得到耻骨直肠肌的纤维加强,同时在末端分散成7~9束弹力纤维隔膜,呈扇形穿过外括约肌。

与以往经典解剖学理论所持有的"联合纵肌同时具有骨骼肌和平滑肌两种肌纤维成分"观点不同,现代学者提出了不同看法。Hieda等[37]和Tsukada等[45]均认为,所谓"联合纵肌"仅存在单一的平滑肌成分,而无骨骼肌纤维。既往研究在括约肌间隙内发现的骨骼肌组织,实际是由于肛提肌结构变异,末端较长,插入内外括约肌间所致。根据肛提肌末端插入部分的组成不同可分为3种模式[46]。大部分情况下,肛提肌末端的骨骼肌纤维被一层富含平滑肌的筋膜包裹,加入联合纵肌。

笔者通过应用解剖研究发现,联合纵肌应该由来自直肠纵肌延续的平滑肌和来自肛提肌、外括约肌的腱性部分(弹力纤维)共同组成。联合纵肌中平滑肌纤维和弹力纤维的分布可因人而异。平滑肌纤维可随联合纵肌末端的扇形分隔结构穿插入外括约肌皮下部;或者平滑肌纤维在外括约肌中部

即消失,取而代之为大量弹力纤维;大多情况这两种纤维成分相互混合共同穿过外括约肌。

联合纵肌是括约肌间隙内重要结构,识别、理解联合纵肌的来源、组成和去向以及特点对做好ISR手术至关重要。联合纵肌内的平滑肌纤维可能协同维持外括约肌静息压。标准ISR术同时切除部分联合纵肌和内括约肌,可能是造成术后肛门静息压、收缩压下降的原因[23]。

8.括约肌间隙与手术入路选择:由于联合纵肌的存在,内外括约肌之间的间隙被其分隔为内侧和外侧两个潜在间隙。通过高分辨MRI,这两个间隙已被证实客观存在[33]。从解剖特点和手术实践看,经腹沿TME延续层面游离括约肌间隙时,容易进入内侧括约肌间隙(紧贴直肠纵肌外侧缘),可保留部分联合纵肌;而若解剖平面偏外侧(如切除肛提肌上筋膜后往远处游离),易进入外侧括约肌间隙,完全或大部分切除联合纵肌。在齿状线水平内侧间隙最为狭窄和致密,故经腹盆腔钝性游离括约肌间隙长度一般为1.5~2.5 cm,受阻于齿状线附近。相反,经肛入路游离括约肌间隙时容易进入外侧间隙,误切除全部联合纵肌甚至外括约肌和肛提肌。因此,经肛正确游离括约肌间隙难度相对较大。肛管前部与球海绵体肌、会阴肌、直肠尿道肌以及泌尿生殖器官密切相关,此处融合致密,不易钝性游离间隙,需要锐性解剖。对于T_2及以上分期的极低位直肠癌,必须同时切除内括约肌和联合纵肌,才能保证足够的环周切缘,即应该进入外侧括约肌间隙,以保证ISS内的联合纵肌被完整切除;进入内侧括约肌间隙操作,会导致联合纵肌和肿瘤残留。对于术前分期为T_1期的患者而言,由于内括约肌平均厚度超过2 mm,仅行内括约肌的切除,理论上即可保证足够的环周切缘。因此,需采用个体化治疗策略,决定术中联合纵肌保留与否和保留程度,这可能对术后肛门功能有所裨益。

由于ISS内发现骨骼肌组织,其实是由于肛提肌结构变异,末端较长,插入内外括约肌间所致。临床实践中,经肛入路从齿状线附近开始游离括约肌间隙通常易进入内侧间隙,而在白线处开始游离括约肌间隙时易进入外侧间隙。在向头侧游离的过程中,若紧贴肛门外括约肌表面进行,解剖层面在肛提肌插入ISS部分的背侧(尤其是在5点和7点方向),难以与腹侧层面会师;此时需要适时切断联合纵肌才能实现腹会阴平面会师。最理想的状态就是经腹游离括约肌间隙至齿状线附近,这样可以在肛提肌插入ISS部分的下缘会师,避免错层的同时也可避免损伤肛提肌。具体示意图见图1。

四、小结

本文回顾文献并结合本中心开展的相关临床研究,总结ISR术相关盆底肛管应用解剖基础和最新的解剖学研究进展,尤其对括约肌间隙和联合纵肌结构的深入理解,有助于ISR手术中在肛管复合

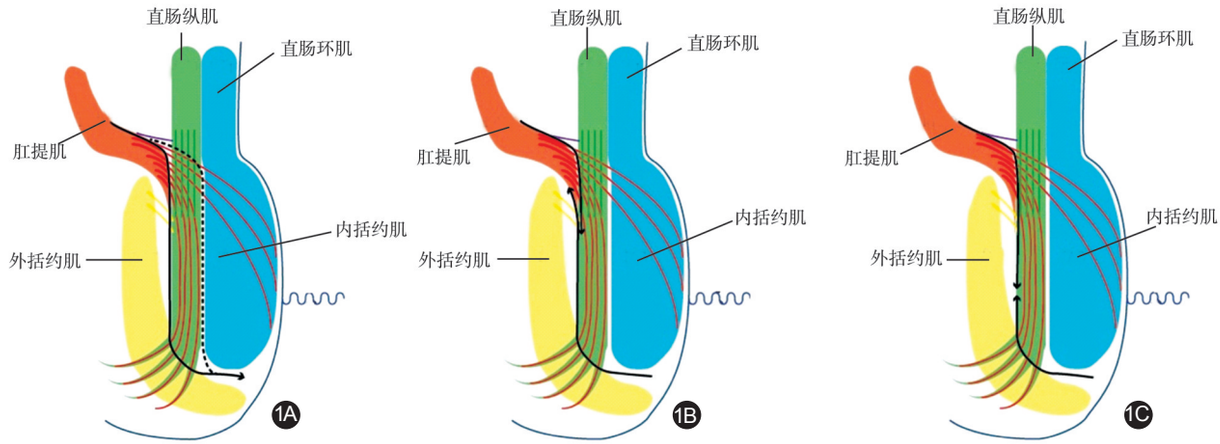

图1 外科肛管解剖与括约肌间切除手术层面示意图(臧怡雯绘制)(联合纵肌由来自直肠纵肌延续的平滑肌和来自肛提肌、外括约肌的弹力纤维组成) 1A.联合纵肌将内外括约肌之间分隔成内、外两个间隙。经腹游离括约肌间隙时需从内侧间隙(实线)进行,部分切除联合纵肌,若肌性成分较少,就很可能因锐性分离切断联合纵肌,从而进入直肠纵肌内侧缘(虚线);1B.肛提肌结构变异,末端较长,插入内外括约肌间。经肛入路沿外括约肌表面向头侧游离括约肌间隙易于走行至肛提肌背侧(尤其是在5点和7点方向),从而难以与腹侧手术平面会师;1C.括约肌间隙最理想游离方式就是经腹游离至齿状线附近,这样可以在肛提肌插入部分的下缘会师,避免错层

体更精准地游离操作。基于解剖学基础和最新微创技术的肿瘤外科治疗和功能保存原则,对外科医师来说至关重要。然而,由于肛门直肠解剖尚有不甚明确之处,希望对此部分解剖的深入探索,能够促使ISR手术在解剖基础上进行,提高操作精准度和最终疗效。

参 考 文 献

[1] Braun J, Treutner KH, Winkeltau G, et al. Results of intersphincteric resection of the rectum with direct coloanal anastomosis for rectal carcinoma[J]. Am J Surg, 1992,163(4):407-412. DOI:10.1016/0002-9610(92)90042-p.

[2] Schiessel R, Karner-Hanusch J, Herbst F, et al. Intersphincteric resection for low rectal tumours[J]. Br J Surg, 1994,81(9):1376-1378. DOI:10.1002/bjs.1800810944.

[3] Heald RJ, Husband EM, Ryall RD. The mesorectum in rectal cancer surgery--the clue to pelvic recurrence?[J]. Br J Surg, 1982,69(10):613-616.

[4] Schiessel R, Novi G, Holzer B, et al. Technique and long-term results of intersphincteric resection for low rectal cancer[J]. Dis Colon Rectum, 2005,48(10):1858-1867. DOI:10.1007/s10350-005-0134-5.

[5] Köhler A, Athanasiadis S, Ommer A, et al. Long-term results of low anterior resection with intersphincteric anastomosis in carcinoma of the lower one-third of the rectum: analysis of 31 patients[J]. Dis Colon Rectum, 2000,43(6):843-850. DOI:10.1007/bf02238025.

[6] Koyama M, Murata A, Sakamoto Y, et al. Long-term clinical and functional results of intersphincteric resection for lower rectal cancer[J]. Ann Surg Oncol, 2014,21 Suppl 3:S422-S428. DOI:10.1245/s10434-014-3573-1.

[7] Hojo K, Koyama Y. The effectiveness of wide anatomical resection and radical lymphadenectomy for patients with rectal cancer[J]. Jpn J Surg, 1982,12(2):111-116.

[8] Williams NS, Dixon MF, Johnston D. Reappraisal of the 5 centimetre rule of distal excision for carcinoma of the rectum: a study of distal intramural spread and of patients' survival[J]. Br J Surg, 1983,70(3):150-154. DOI: 10.1002/bjs.1800700305.

[9] Shirouzu K, Isomoto H, Kakegawa T. Distal spread of rectal cancer and optimal distal margin of resection for sphincter-preserving surgery[J]. Cancer,1995,76(3):388-392.

[10] Ueno H, Mochizuki H, Hashiguchi Y, et al. Preoperative parameters expanding the indication of sphincter preserving surgery in patients with advanced low rectal cancer[J]. Ann Surg, 2004,239(1):34-42. DOI: 10.1097/01.sla.0000103070.13030.eb.

[11] Taylor FGM, Quirke P, Heald RJ, et al. One millimetre is the safe cut-off for magnetic resonance imaging prediction of surgical margin status in rectal cancer[J]. Br J Surg,2011,98(6):872-879. DOI:10.1002/bjs.7458.

[12] Shirouzu K, Murakami N, Akagi Y. Intersphincteric resection for very low rectal cancer: A review of the updated literature[J]. Ann Gastroenterol Surg,2017,1(1):24-32. DOI:10.1002/ags3.12003.

[13] Quirke P, Durdey P, Dixon MF, et al. Local recurrence of rectal adenocarcinoma due to inadequate surgical resection: Histopathological study of lateral tumour spread and surgical excision[J]. Lancet, 1986,2(8514):996-999. DOI: 10.1016/s0140-6736(86)92612-7.

[14] Birbeck KF, Macklin CP, Tiffin NJ, et al. Rates of circumferential resection margin involvement vary between surgeons and predict outcomes in rectal cancer surgery[J]. Ann Surg, 2002,235(4):449-457. DOI: 10.1097/00000658-200204000-00001.

[15] Rüllier E, Denost Q, Vendrely V, et al. Low rectal cancer: classification and standardization of surgery[J]. Dis Colon Rectum, 2013,56(5):560-567. DOI: 10.1097/DCR.0b013e31827c4a8c.

[16] Diamant NE, Kamm MA, Wald A, et al. AGA technical review on anorectal testing techniques[J]. Gastroenterology, 1999,116(3):735-760. DOI: 10.1016/s0016-5085(99)70195-2.

[17] Locke GR, Pemberton JH, Phillips SF. AGA technical review on constipation. American Gastroenterological Association[J]. Gastroenterology, 2000,119(6):1766-1778. DOI:10.1053/gast.2000.20392.

[18] 李实忠,屠岳,喻德洪. 正常国人肛肠动力学研究[J]. 中国肛肠病杂志, 1991,11(3):3-6.

[19] Liu J, Guaderrama N, Nager CW, et al. Functional correlates of anal canal anatomy: puborectalis muscle and anal canal pressure[J]. Am J Gastroenterol, 2006,101(5):1092-1097. DOI: 10.1111/j.1572-0241.2006.00596.x.

[20] Padda BS, Jung SA, Pretorius D, et al. Effects of pelvic floor muscle contraction on anal canal pressure[J]. Am J Physiol Gastrointest Liver Physiol, 2007,292(2):G565-G571. DOI:10.1152/ajpgi.00250.2006.

[21] Gong X, Jin Z, Zheng Q. Anorectal function after partial intersphincteric resection in ultra-low rectal cancer[J]. Colorectal Dis, 2012,14(12):e802-e806. DOI:10.1111/j.1463-1318.2012.03177.x.

[22] Kim JC, Yu CS, Lim SB, et al. Outcomes of ultra-low anterior resection combined with or without intersphincteric resection in lower rectal cancer patients[J]. Int J Colorectal Dis, 2015,30(10):1311-1321. DOI:10.1007/s00384-015-2303-x.

[23] Kitaguchi D, Nishizawa Y, Sasaki T, et al. Clinical benefit of high resolution anorectal manometry for the evaluation of anal function after intersphincteric resection[J]. Colorectal Dis,2018,21(3):335-341. DOI:10.1111/codi.14528.

[24] Milley PS, Nichols DH. A correlative investigation of the human rectovaginal septum[J]. Anat Rec, 1969,163(3):443-451. DOI:10.1002/ar.1091630307.

[25] Church JM, Raudkivi PJ, Hill GL. The surgical anatomy of the rectum--a review with particular relevance to the hazards of rectal mobilisation[J]. Int J Colorectal Dis, 1987,2(3):158-166.

[26] Brooks JD, Eggener SE, Chao WM. Anatomy of the rectourethralis muscle[J]. Eur Urol, 2002,41(1):94-100.

[27] Nakajima Y, Muro S, Nasu H, et al. Morphology of the region anterior to the anal canal in males: visualization of the anterior bundle of the longitudinal muscle by transanal ultrasonography [J]. Surg Radiol Anat, 2017,39(9):967-973. DOI:10.1007/s00276-017-1832-0.

[28] Uchimoto K, Murakami G, Kinugasa Y, et al. Rectourethralis muscle and pitfalls of anterior perineal dissection in abdominoperineal resection and intersphincteric resection for rectal cancer[J]. Anat Sci Int, 2007,82(1):8-15. DOI:10.1111/j.1447-073X.2006.00161.x.

[29] Kinugasa Y, Arakawa T, Abe S, et al. Anatomical reevaluation of the anococcygeal ligament and its surgical relevance[J]. Dis Colon Rectum, 2011,54(2):232-237. DOI:10.1007/DCR.0b013e318202388f.

[30] Shafik A. A new concept of the anatomy of the anal sphincter mechanism and the physiology of defecation. VIII. Levator hiatus and tunnel: anatomy and function[J]. Dis Colon Rectum, 1979, 22(8):539-549. DOI:10.1007/bf02587000.

[31] Wu Y, Dabhoiwala NF, Hagoort J, et al. 3D topography of the young adult anal sphincter complex reconstructed from undeformed serial anatomical sections [J]. PloS One, 2015,10(8): e0132226. DOI:10.1371/journal.pone.0132226.

[32] Guo M, Li D. Pelvic floor images: anatomy of the levator ani muscle[J]. Dis Colon Rectum, 2007,50(10):1647-1655. DOI: 10.1007/s10350-007-0262-1.

[33] Guo M, Gao C, Li D, et al. MRI anatomy of the anal region [J]. Dis Colon Rectum, 2010,53(11):1542-1548. DOI:10.1007/DCR.0b013e3181f05256.

[34] Aigner F, Trieb T, Ofner D, et al. Anatomical considerations in TNM staging and therapeutical procedures for low rectal cancer [J]. Int J Colorectal Dis, 2007,22(11):1339-1346. DOI:10.1007/s00384-007-0353-4.

[35] Zhou H, Ruan C, Hu Z. Perineal transanal approach for laparoscopic sphincter-saving resection in low rectal cancer [J]. Ann Surg, 2017,265(4):e32-e33. DOI:10.1097/SLA.0000000000000985.

[36] Rociu E, Stoker J, Eijkemans MJ, et al. Normal anal sphincter anatomy and age- and sex-related variations at high-spatial-resolution endoanal MR imaging [J]. Radiology, 2000,217(2): 395-401. DOI:10.1148/radiology.217.2.r00nv13395.

[37] Hieda K, Cho KH, Arakawa T, et al. Nerves in the intersphincteric space of the human anal canal with special reference to their continuation to the enteric nerve plexus of the rectum[J]. Clin Anat, 2013,26(7):843-854. DOI:10.1002/ca.22227.

[38] Ishiyama G, Hinata N, Kinugasa Y, et al. Nerves supplying the internal anal sphincter: an immunohistochemical study using donated elderly cadavers[J]. Surg Radiol Anat, 2014,36(10): 1033-1042. DOI:10.1007/s00276-014-1289-3.

[39] Kinugasa Y, Arakawa T, Murakami G, et al. Nerve supply to the internal anal sphincter differs from that to the distal rectum: an immunohistochemical study of cadavers[J]. Int J Colorectal Dis, 2014,29(4):429-436. DOI:10.1007/s00384-013-1811-9.

[40] Stelzner S, Böttner M, Kupsch J, et al. Internal anal sphincter nerves - a macroanatomical and microscopic description of the extrinsic autonomic nerve supply of the internal anal sphincter [J]. Colorectal Dis, 2018,20(1):O7-O16. DOI:10.1111/codi.13942.

[41] Shafik A. A new concept of the anatomy of the anal sphincter mechanism and the physiology of defecation. The external anal sphincter: a triple-loop system[J]. Invest Urol, 1975,12(5):412-419.

[42] Milligan ETC, Morgan CN. Surgical anatomy of the anal canal : with special reference to anorectal fistulae [J]. Lancet, 1934, 224(5805):1150-1156, 1213-1217. DOI:10.1016/S0140-6736(00)43904-8.

[43] Shafik A. A new concept of the anatomy of the anal sphincter mechanism and the physiology of defecation. III. The longitudinal anal muscle: anatomy and role in anal sphincter mechanism[J]. Invest Urol, 1976,13(4):271-277.

[44] Macchi V, Porzionato A, Stecco C, et al. Histo-topographic study of the longitudinal anal muscle[J]. Clin Anat, 2008,21(5): 447-452. DOI:10.1002/ca.20633.

[45] Tsukada Y, Ito M, Watanabe K, et al. Topographic anatomy of the anal sphincter complex and levator ani muscle as it relates to intersphincteric resection for very low rectal disease [J]. Dis Colon Rectum, 2016,59(5):426-433. DOI:10.1097/DCR.0000000000000565.

[46] Arakawa T, Murakami G, Nakajima F, et al. Morphologies of the interfaces between the levator ani muscle and pelvic viscera, with special reference to muscle insertion into the anorectum in elderly Japanese[J]. Anat Sci Int, 2004,79(2):72-81. DOI:10.1111/j.1447-073x.2004.00069.x.

(收稿日期:2019-07-02)
(本文编辑:王静)