·专题论坛·

从膜手术到腔室手术:求源与辨析

扫码阅读电子版

林谋斌 刘海龙 常毅
同济大学附属杨浦医院普通外科 同济大学胃肠外科和转化医学研究所,
上海 200090
通信作者:林谋斌,Email:lmbin@hotmail.com,电话:021-65690520

林谋斌

【摘要】 膜解剖在本质上还是传统肿瘤外科的思维,认为肿瘤细胞的转移是没有方向的,但是由于膜的存在导致系膜封闭,使得肿瘤细胞局限,因而通过膜平面可以达到完整系膜切除而根治肿瘤。实质上还是强调肿瘤的扩大切除,注重切缘的安全距离。但是这个理论在解剖学上存在争议,主要在于系膜"信封"是否存在和"神圣平面"能否达到完整系膜切除。基于发生解剖学的"腔室"理论认为,肿瘤细胞的转移并不是无序、没有方向的,而是在相当长的一段时间内滞留于同一胚胎起源(原基)的"腔室"内,是边界的抑制效应而非筋膜的阻挡使得肿瘤细胞局限。由于同一原基形成的胚胎源性整体在形态上可能是分离的,因而,强调"腔室"的完整切除而并不关注切缘。全直肠系膜切除的根本机制在于直肠腔室包括直肠及其系膜的完整切除。腔室理论的提出将有可能改变肿瘤外科的手术原则,即以腔室而非器官为中心进行手术。

【关键词】 直肠肿瘤; 直肠全系膜切除; 腔室; 膜解剖

基金项目:国家自然科学基金面上项目(81874201)

DOI: 10.3760/cma.j.issn.1671-0274.2019.10.004

From membrane surgery to compartment surgery: source tracing and discriminating

Lin Moubin, Liu Hailong, Chang Yi
Department of General Surgery, Institute of Gastrointestinal Surgery and Translational Medicine, Yangpu Hospital, Tongji University School of Medicine, Shanghai 200090, China
Corresponding author: Lin Moubin, Email: lmbin@hotmail. com, Tel: 021-65690520

【Abstract】 The theory of membrane surgery actually holds the same concepts as that of traditional cancer surgery, which believes that tumor spread is regarded as an isotropic process but the tumor is confined by the block of the membrane. Therefore, the radical resection can be achieved by complete mesentery excision along the membrane plane. The surgical practice derived from these conceptions is extended excision and lays emphasis on tumor-free margins. But the theory is controversial in the view of the existence of mesorectal fascial envelope and the feasibility of complete excision of mesorectum along the "holy plane". Based on ontogenetic anatomy, the compartment theory suggeststhat tumor spread is not isotropic, and it is locally confined within the ontogenetic compartment derived from a common primordium for a relatively long phase during their natural course. Local tumor is suppressed by the boundary instead of fascia. The anatomical territory developing from each anlage primordium may be separated morphologically. Consequently, ontogenetic compartment theory states that optimal local control of cancer is achieved by whole compartment resection, irrespective of margin width. The compartment model of tumor spread provides explanations for total mesorectal excision (TME) which excises the complete rectum compartment including the rectum and its surrounding vascular and ligamentous mesenteries. The compartment theory may set up the new principles for surgical tumor treatment, namely the resection of the tumor bearing compartment rather than target organ.

【Key words】 Rectal neoplasms; Total mesorectal excision; Compartment; Membrane anatomy

Fund program: Project of National Natural Science Foundation of China (81874201)

DOI:10.3760/cma.j.issn.1671-0274.2019.10.004

全直肠系膜切除术(total mesorectal excision, TME)提出了外科系膜的概念,倡导基于"神圣平面"(Holy plane)进行手术,改变了传统外科解剖学注重器官和血管的观点,引领了第三代外科解剖——"膜解剖"的发展。实际上,膜解剖并非新鲜事物,Coffey[1]曾指出,膜解剖已存在超过一个世纪,之所

以没有得到广泛的临床实践，主要在于外科医生对于“膜”认识上的巨大差异。现代外科解剖学认为，“膜”并非单层筋膜结构，而是一个多层次的、可以扩展的平面或间隙，Molmenti等[2]的筋膜间平面(interfascial plane)以及Ishikawa等[3]的联合筋膜平面(combined interfascial plane)概念的提出充分体现了这一观点。因此，外科“膜解剖”实际上应该包括解剖平面和手术层次两方面的研究。研究“膜解剖”不应局限于追求平面操作的出血少、神经损伤小等技术上的完美，而在于理解“膜解剖”理论应用于肿瘤治疗的机制，进而从“膜”构成的多个解剖层面中选择合理的手术层次[4]。

一、以“膜解剖”理论来认识“神圣平面”

TME手术层面是Heald[5]所界定的“神圣平面”(Holy plane)。从“膜解剖”角度可以这样来理解TME层面建立的理论基础：直肠固有筋膜是脏筋膜的一部分，故而直肠系膜可以理解为由脏筋膜包裹的直肠侧后方的血管、淋巴和脂肪组织，见图1。由于筋膜的阻挡，使得肿瘤细胞难以逾越，构成了系膜“信封”，Heald称之为依照胚胎来源界定的组织信封。因此，完整的系膜切除是肿瘤根治的关键。理论上讲，可以完整切除系膜“信封”的手术层次位于脏、壁筋膜之间，也就是所谓的“神圣平面”[6]。实际上，Heald理论在本质上还是没有脱离传统肿瘤外科的思维。传统观点认为，肿瘤细胞的转移是无序和没有方向的，并没有组织边界，因此手术强调肿瘤受累器官和邻近组织的广泛切除(wide excision)，强调安全切缘[7]。Heald的理论如果成立要满足两个条件：(1)系膜“信封”在解剖学上确实存在；(2)系膜“信封”在技术上可以做到完整切除。

实际上，用“膜解剖”来阐释TME理论在这两个方面都存在缺陷[8]。具体：(1)直肠系膜由直肠固有筋膜从直肠侧后方包裹，因此前方是开放的，而正是由于前方Denonvilliers筋膜存在，使得直肠系膜在理论上成为一个封闭“信封”的可能，见图1。但Denonvilliers筋膜不大可能成为“肿瘤难以逾越的平面”，这是因为Denonvilliers筋膜在女性中是否存在一直存在争议。本团队进行的尸体解剖研究显示，仅19%的女性可以发现Denonvilliers筋膜[9]。甚至有学者否定了女性Denonvilliers筋膜的存在，并认为可能是把碎片状的膜样结构误认为Denonvilliers筋膜[10]。Kim等[11]利用组织学的方法，通过对7~16周胚胎和胎儿的观察，对Denonvilliers筋膜的争议给予了合理的解释，并证实了Denonvilliers筋膜实际存在3种形态：致密的单层状、多层状以及碎片状结构。因此，如果作为TME核心理论基础的“系膜信封”存在不封闭的可能，那么是应该提出质疑的。(2)经典解剖认为，盆丛是结缔组织包围的神经纤维群的网状集合体，轮廓为四角形，腹下神经与其后上方相连，盆内脏神经与其后下方相连，从其前上角到前边发出数条膀胱神经纤维。本团队的解剖研究发现，盆丛实际上可以分为两种类型：一种称之为聚集型，也就是传统解剖所描述的盆丛；另一种为弥散型，表现为片状神经-筋膜交织，并无固定的形态，神经和筋膜之间几乎不能分离，见图2[9]。盆丛的具体位置位于脏筋膜与Denonvilliers筋膜汇合部的外侧，因而位于直肠的前侧方，见图3。这与日本学者的观点是不一样的，高桥孝认为，盆丛位于直肠侧方、脏筋膜的外侧，直肠中动脉穿过盆丛[12]。鉴于盆丛的形态和位置，笔者以为即使进入TME的正确层面也不能保证系膜的完整切除[9]。TME的理论平面实际上位于脏筋膜和腹下神经之间，对于弥散型的盆丛，无论是锐性还是钝性分离，都很难将脏筋膜和腹下神经分离。即使是聚集型盆丛，由于盆丛位于脏筋膜和Denonvilliers筋膜汇合部的外侧，为了避免损伤盆丛，经常采用Heald所倡导的“U”形切除，见图3。这将不可避免地遗留有直肠前侧方的系膜。

以膜平面来解释TME实际上还有一个困惑，即实际手术平面和理论手术平面的不一致性，这主要牵涉到对直肠固有筋膜和脏筋膜的解剖关系，笔者认为，脏筋膜和直肠固有筋膜是两层独立筋膜，腹下神经位于脏筋膜内侧应予保留，见图4；这样手术平面实际位于直肠固有筋膜和脏筋膜之间，见图1和图5红星标示；而非脏、壁筋膜之间，见图1和图5蓝星标示。笔者团队专门对此进行研究，相关论著文章见本期942页。这个概念的变化会引起对于直肠系膜解剖学范围认识的改变。由于脏筋膜和Denonvilliers筋膜汇合，直肠固有筋膜和脏筋膜之间这个平面的延伸将位于Denonvilliers筋膜的背侧，直肠系膜因而不能形成封闭的环状[9]。

二、以“腔室”学说来阐释TME

Heald的理论并不能从解剖学上阐释TME改善预后的原因，但基于发生解剖学(ontogenetic anatomy)的“腔室”理论却能给予完美的解释。“腔室”理论认为，肿瘤细胞的转移并不是随机的，而是

在相当长的一段时间内滞留于同一胚胎起源(原基)的“腔室(compartment)”内,或称“形态发生学单位”组织内[13]。这个现象在临床上是经常可以观察到的,比如早期的肿瘤往往局限于“腔室”内。盆腔MRI显示,100%的ⅠB期、95%Ⅱ期宫颈癌患者,肿瘤局限于Müllerian腔室[14];85%的病理分期为$T_{1\text{-}3}$期的外阴癌患者的肿瘤局限于尿生殖窦外侧腔室[15]。肿瘤细胞局限在“腔室”内并不是由于传统观点所认为的筋膜阻挡,而是因为边界的抑制效应造成的。事实上,由原基形成的“腔室”并非总是有筋膜包裹。“边界(boundary)”在遗传学上是个常见现象,其形成的确切机制也非常明确[16]。所谓的原基是指以后发展为一个专一组织、器官或躯体一部分的细胞基团,可以想象,如果没有“边界效应”,那将无法维持在特定的位置形成特定的细胞形貌,进而也无法组建一个正确的三维构造的器官[17]。由边界划分的细胞谱系限制的区域在发育学上称为隔间。最典型的例子就是果蝇翅芽的发育,分为前、后、背、腹4个隔间,相互之间细胞互不混合来控制翅的构造[18]。

依据“腔室”理论,TME根治肿瘤的原因在于完整切除了直肠“腔室”,直肠“腔室”来源于原始直肠,包括直肠及其系膜。腔室理论可以很好地解释“膜解剖”理论的两个解剖缺陷:“腔室”并不是筋膜形成的封闭“信封”,应是完整“腔室”的切除而不是切缘决定了预后。也解释了两个平面的困惑,直肠“腔室”无论是通过直肠固有筋膜和脏筋膜之间的平面,还是脏、壁筋膜之间的平面都可以做到完整的切除。

三、“腔室”理论与传统肿瘤外科观点的差异

传统肿瘤外科强调广泛切除以获得切缘的安全距离,切除范围是不固定的,“腔室”理论强调“腔室”的完整切除,切除范围是恒定的。这个分歧实际体现了两个理论核心思想的差异。实际上,功能解剖学上的一个器官可能涉及多个“腔室”,同样一个“腔室”也可能涉及多个器官,因此,如果手术以器官而非“腔室”为中心,那么可能会导致“腔室”没有完整切除,“腔室”理论认为这才是切缘阳性引起肿瘤复发的真正原因。在乳腺癌、宫颈癌以及外阴癌中的研究,并没有观察到切缘距离与肿瘤复发的相关性,质疑了现今肿瘤外科手术的原则[19-21]。Höckel等[22]的临床实践则进一步从正、反两面支持了“腔室”理论,他在研究中,采用“腔室”切除治疗宫颈癌和外阴部癌,即使手术切缘距“腔室”的边缘<1 mm也不予放疗,肿瘤的局部控制率仍可达到或超过98%。在对宫颈癌术后复发患者的MRI研究中,Höckel等[23]发现手术残留了阴道穹窿头侧的Müllerian腔室组织是肿瘤复发的重要原因。

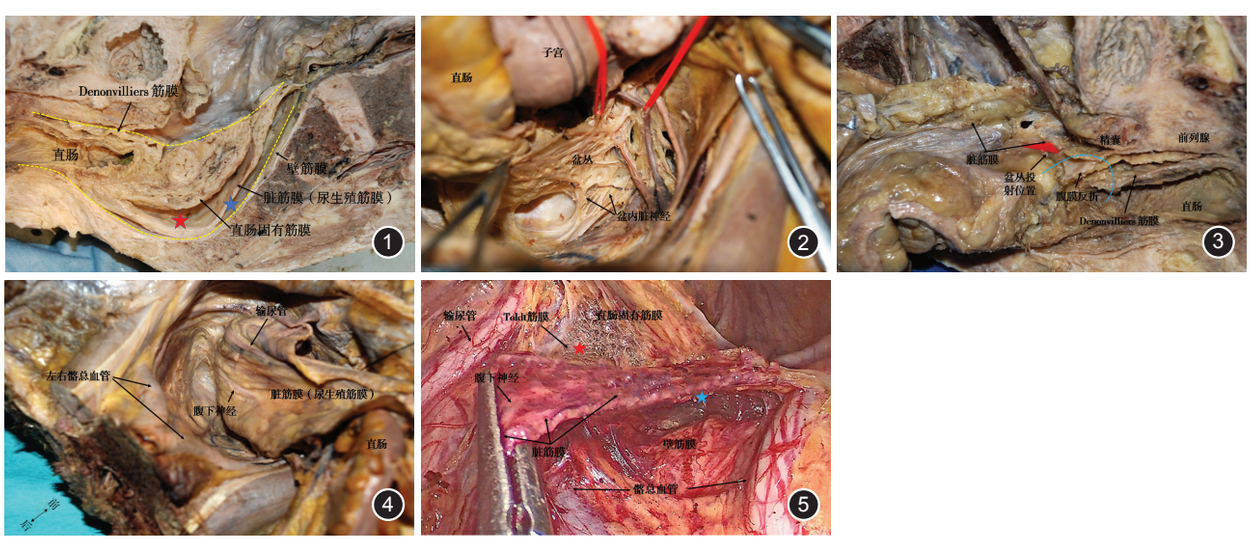

注:图1~5均为作者团队研究图片

图1 直肠系膜的解剖学范围(黄色虚线):直肠后方的两个无血管间隙,分别位于直肠和脏筋膜之间(红星所示)、脏、壁筋膜之间(蓝星所示) **图2** 尸体解剖示弥散型盆丛 **图3** 盆丛位于脏筋膜和Denonvilliers筋膜汇合部的外侧 **图4** 尸体解剖示脏筋膜(脏筋膜也称为尿生殖筋膜,包含有腹下神经和输尿管) **图5** 腹腔镜手术下示,直肠固有筋膜与脏筋膜之间(蓝星)以及脏、壁筋膜之间(红星)是两个无血管间隙,Toldt筋膜在盆腔延续为直肠固有筋膜和脏筋膜之间的间隙

对于肿瘤的转移,“腔室”理论也有着不一样的理解。“腔室”理论认为,肿瘤晚期出现跨腔室转移并非肿瘤进展,而是由于肿瘤的表型发生变化。例如,ⅠB~ⅢB期宫颈癌患者肿瘤组织的氧张力随着肿瘤分期的增加而降低,但Ⅳ期患者氧张力反而上升,也有可能是因为“腔室”之间出现炎症或纤维化促进肿瘤转移[14]。至于肿瘤的转移部位,则取决于组织的胚胎源性,比如泄殖腔分隔腹侧的为尿生殖窦和背侧的原始直肠,而尿生殖窦的头侧形成尿道,Müllerian管与尿生殖窦的成分形成原基发育为子宫。因此,子宫与尿道的胚胎源性比直肠更为接近(类似于父子和叔侄的关系),这是临床经常可以观察到子宫的肿瘤容易侵犯尿道而很少侵犯直肠的原因。Höckel等[14]的研究显示,在149例进展期宫颈癌患者中,有34例侵犯尿道,而仅有6例侵犯直肠。

四、“腔室”理论体系的框架

“腔室”理论来源于妇科,有许多不同于功能性解剖的概念。在发育过程中,受精卵(zygote)演变为桑椹胚(morula),桑椹胚形态如草莓,而原基就如草莓的一个个凹陷,在不同的发育阶段形成的不同范围的组织,分别称为亚腔室(subcompartment)、腔室和元腔室(metacompartment)[24]。约在妊娠第4周,内、中、外胚层细胞的迁移、增殖,逐步在盆腔形成原始的4个元腔室。在5~8周,元腔室细胞的相互作用形成明确的上皮-间质复合物,原基实际上就是胚胎早期可以识别的能够决定形态发生的上皮-间质复合物,原基形成后在空间上划分了各自的区域,在以后细胞的分化过程中,相互区域之间的细胞是绝对不会混合的,每个区域的原基决定各自细胞的分化,这就是发生学上的腔室。在腔室内以后逐步发育形成更小的区域分界称为亚腔室。以女性生殖管道发育为例来说明“腔室”解剖,女性生殖管道在发育过程中由3个原基形成3个腔室[25]。见图6。

1.Müllerian腔室:两侧中肾旁管(Müllerian管)下端开口于尿生殖窦腔内形成的隆起为窦结节(Müllerian结节)。Müllerian管下段以后汇合,汇合部的头侧形成子宫,汇合部的尾侧则形成上段阴道,未汇合的Müllerian管上、中段则分化形成输卵管。这个由中肾旁管-中肾管-Müllerian结节复合体形成的腔室称为Müllerian腔室。Müllerian腔室又可进一步分为上、中、下3个亚腔室,上段亚腔室包括输卵管(不含伞部)和输卵管系膜;中段亚腔室包括宫体和子宫系膜(阔韧带);下段亚腔室位于腹膜反折下方,包括宫颈、近端2/3阴道及其包裹的血管神经致密结缔组织(腹膜下子宫系膜)[26]。见图7。“腔室”理论在临床上首次得到证明的应用就是治疗宫颈癌,基于Müllerian腔室的全子宫系膜切除术(total mesometrial resection,TMMR)。对ⅠB~ⅡA、部分ⅡB宫颈癌患者,Höckel等[23]采用TMMR并不进行术后放疗,平均随访时间为41个月,无复发生存率以及5年总体生存率分别为94%和96%。

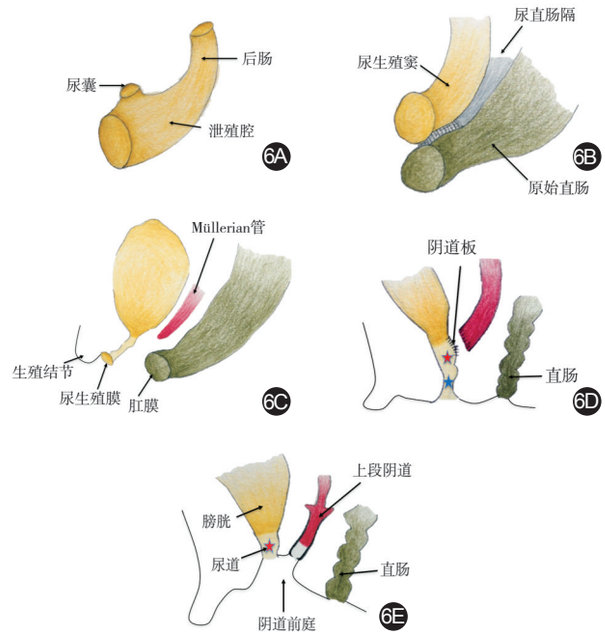

图6 泄殖腔的分隔形成女性生殖管道(常乐绘制) 6A.泄殖腔;6B.尿直肠隔与泄殖腔膜的融合导致泄殖腔的分隔为腹侧的尿生殖窦和背侧的原始直肠;6C.Müllerian管在尿直肠隔中下降;6D.尿直肠窦以中肾管开口为界分为浅部(红星所示,发育为膀胱、尿道)和深部(蓝星所示,发育为阴道前庭),Müllerian管下端处的Müllerian结节与窦阴道球融合形成阴道板;6E.阴道板的管化形成下段阴道

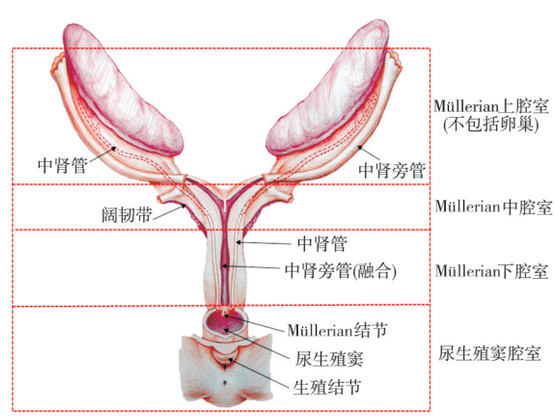

图7 Müllerian腔室分为上、中、下3个亚腔室(常乐绘制)

2.尿生殖窦内侧腔室:汇合的Müllerian管下端处的Müllerian结节与窦阴道球融合形成阴道板。阴道板由下至上逐渐管道化,第5个月时变成管状形成下段阴道,因此阴道上、下段来源是不同的。这个由尿生殖窦深部-阴道板复合体形成的腔室称为尿生殖窦内侧腔室。

3.尿生殖窦外侧腔室:早在妊娠第3~4周,后肠的尾侧部分扩张形成泄殖腔,来自原条的中胚层细胞延伸入泄殖腔膜,在中央和两侧分别形成隆起,以后发育成阴蒂、小阴唇和大阴唇。这个由尿生殖窦浅部-生殖褶复合体形成的腔室称为尿生殖窦外侧腔室。

与基于功能性解剖的TNM分期不同,发育解剖学建立了基于腔室的发育学肿瘤分期(ontogenetic tumor stage,oT),oT_{1-4}期分别为肿瘤侵犯亚腔室、腔室、晚期元腔室和早期元腔室。依据不同的腔室采取不同的手术切除范围。例如,对于oT_4期女性生殖管道肿瘤发生多个腔室的转移,可以采取扩大的盆腔内切除术(extended endopelvic resection),切除范围包括Müllerian腔室、膀胱腔室甚至直肠腔室[24]。

五、"直肠腔室"的思考

虽然盆腔解剖结构的发生主要有3个来源,即尿生殖窦、中肾旁管和中肾管,见图8。但是要明确"腔室"理论所认可的胚胎来源实际非常困难,比如尿生殖窦上、中、下段分别参与形成膀胱、尿道和生殖器。因此,"直肠腔室"的具体界限及亚腔室的划分目前并不明确。胚胎学上,尿直肠隔与泄殖腔膜的融合导致泄殖腔的分隔,这是肛门直肠和尿生殖系统发生的关键。Gupta等[27]因而称之为"伟大的分隔"。泄殖腔膜也随之被分为背侧的肛膜和腹侧的尿生殖膜,肛膜外方的外胚层向内凹陷形成原肛,发育为齿状线下段的肠管,而齿状线上方的直肠来源于后肠(内胚层),因此,"直肠腔室"至少存在两个亚腔室。但是具体的划分实际非常复杂,比如尿直肠隔实际是中胚层来源的,Höckel将其划入尿生殖窦内侧腔室,因而直肠癌手术Denonvilliers筋膜是否应该切除值得商榷。尿直肠隔也把泄殖腔肌肉组织分为前、后侧,前侧肌肉组织以后分化为会阴浅横肌、球海绵体肌、坐骨海绵体肌以及会阴膜,而后侧肌肉组织则分化为外括约肌。现在已明确,直肠系膜和内括约肌是同一胚胎来源,而外括约肌来源于中胚层的骶椎体节[7]。由此提示,经腹会阴联合直肠癌根治术(Miles手术)切除了外括约肌、部分肛提肌,较之于经腹前切除术就并不一定能够增加肿瘤的根治性。内、外括约肌是两个胚胎不同胚胎源性的观点,也为直肠癌经括约肌间切除术(intersphincteric resection,ISR)提供了理论基础。

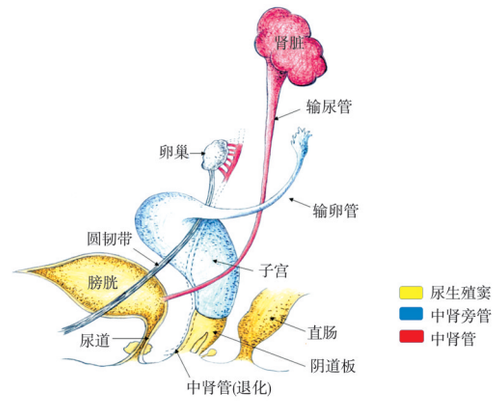

图8 盆腔组织的胚胎来源(常乐绘制)

六、未来与展望

膜解剖和"腔室"理论都是以胚胎学为基础发展起来的,但却反映了不同的肿瘤外科理念。"腔室"理论提出了新的肿瘤根治原则:完整切除肿瘤所在的腔室,手术部位不再是以器官为中心,而是同一原基来源的"腔室"组织。因此,以原基为导向,界定出人体的"形态发生单位"是今后工作的重点。同时,应对肿瘤细胞局限在同一胚层来源的组织内的分子机制进行研究,这有可能揭示出肿瘤发生和转移的新机制。

参 考 文 献

[1] Coffey JC. Mesenteric principles of gastrointestinal surgery: basic and applied science[M]. 1st ed. Boca Raton: Taylor & Francis Group, 2017:57-68.

[2] Molmenti EP, Balfe DM, Kanterman RY, et al. Anatomy of the retroperitoneum: observations of the distribution of pathologic fluid collections[J]. Radiology, 1996,200(1):95-103. DOI:10.1148/radiology.200.1.8657951.

[3] Ishikawa K, Nakao S, Nakamuro M, et al. The retroperitoneal interfascial planes: current overview and future perspectives[J]. Acute Med Surg, 2016,3(3):219-229. DOI:10.1002/ams2.188.

[4] 林谋斌,张忠涛. 基于现代精细解剖的腹盆腔外科指导:膜解剖的求源与辨析[M]. 北京:人民卫生出版社,2019:5-6.

[5] Heald RJ. The 'Holy Plane' of rectal surgery[J]. J R Soc Med, 1988,81(9):503-508.

[6] Heald RJ. Multidisciplinary management of rectal cancer: What are the main features of a TME?[M]. Cham: Springer,2018:361-

371.

[7] Höckel M. Cancer permeates locally within ontogenetic compartments: clinical evidence and implications for cancer surgery[J]. Future Oncol, 2012,8(1):29-36. DOI:10.2217/fon.11.128.

[8] 林谋斌,金志明,尹路,等.直肠全系膜切除术能完全切除直肠系膜吗?[J].中华外科杂志,2008,46(8):627-629. DOI:10.3321/j.issn.0529-5815.2008.08.021.

[9] Lin M, Chen W, Huang L, et al. The anatomic basis of total mesorectal excision[J]. Am J Surg, 2011, 201(4): 537-543. DOI:10.1016/j.amjsurg.2009.12.010.

[10] Zhang M, Kaw A, Chapuis PH, et al. Does Denonvilliers' fascia exist in women?[J]. Am J Obstet Gynecol, 2016,214(5):663-664. DOI:10.1016/j.ajog.2015.12.057.

[11] Kim JH, Kinugasa Y, Hwang SE, et al. Denonvilliers' fascia revisited[J]. Surg Radiol Anat, 2015,37(2):187-197. DOI:10.1007/s00276-014-1336-0.

[12] 高桥孝.大肠癌根治术[M].北京:人民卫生出版社,2003:89-133.

[13] Manjunath AP, Girija S. Embryologically based resection of cervical cancers: a new concept of surgical radicality[J]. J Obstet Gynaecol India, 2012,62(1):5-14. DOI:10.1007/s13224-012-0162-8.

[14] Höckel M, Kahn T, Einenkel J, et al. Local spread of cervical cancer revisited: a clinical and pathological pattern analysis[J]. Gynecol Oncol, 2010,117(3):401-408. DOI:10.1016/j.ygyno.2010.02.014.

[15] Höckel M, Schmidt K, Bornmann K, et al. Vulvar field resection: novel approach to the surgical treatment of vulvar cancer based on ontogenetic anatomy[J]. Gynecol Oncol, 2010, 119(1):106-113. DOI:10.1016/j.ygyno.2010.06.019.

[16] Batlle E, Wilkinson DG. Molecular mechanisms of cell segregation and boundary formation in development and tumorigenesis[J]. Cold Spring Harb Perspect Biol, 2012,4(1): a008227. DOI:10.1101/cshperspect.a008227.

[17] 张徐波,芦娟,沈杰.器官的构造是如何形成的-以果蝇翅为例[J].应用昆虫学报,2010,47(1):5-15.

[18] Basler K, Struhl G. Compartment boundaries and the control of Drosophila limb pattern by hedgehog protein[J]. Nature, 1994, 368(6468):208-214. DOI:10.1038/368208a0.

[19] Antonini N, Jones H, Horiot JC, et al. Effect of age and radiation dose on local control after breast conserving treatment: EORTC trial 22881-10882[J]. Radiother Oncol, 2007,82(3): 265-271. DOI: 10.1016/j.radonc.2006.09.014.

[20] Landoni F, Maneo A, Cormio G, et al. Class II versus class III radical hysterectomy in stage IB - IIA cervical cancer: a prospective randomized study[J]. Gynecol Oncol, 2001,80(1): 3-12. DOI:10.1006/gyno.2000.6010.

[21] Groenen SM, Timmers PJ, Burger CW. Recurrence rate in vulvar carcinoma in relation to pathological margin distance[J]. Int J Gynecol Cancer, 2010, 20(5): 869-873. DOI: 10.1111/IGC.0b013e3181df7423.

[22] Höckel M, Hentschel B, Horn LC. Association between developmental steps in the organogenesis of the uterine cervix and locoregional progression of cervical cancer: a prospective clinicopathological analysis[J]. Lancet Oncol, 2014,15(4):445-456. DOI:10.1016/S1470-2045(14)70060-9.

[23] Höckel M, Horn LC, Manthey N, et al. Resection of the embryologically defined uterovaginal (Müllerian) compartment and pelvic control in patients with cervical cancer: a prospective analysis[J]. Lancet Oncol, 2009,10(7):683-692. DOI:10.1016/S1470-2045(09)70100-7.

[24] Höckel M. Pelvic cancer surgery: (Laterally) extended endopelvic resection for the treatment of locally advanced and recurrent cervical cancer[M]. London: Springer,2015:397-405.

[25] Sadler TW. Langman's medical embryology[M]. 13th ed. Hong Kong: Wolters Kluwer, 2015:250-276

[26] Santiago IA, Gomes AP, Heald RJ. An ontogenetic approach to gynecologic malignancies[J]. Insights Imaging, 2016,7(3):329-339. DOI:10.1007/s13244-016-0480-y.

[27] Gupta A, Bischoff A, Peña A, et al. The great divide: septation and malformation of the cloaca, and its implications for surgeons[J]. Pediatr Surg Int, 2014,30(11):1089-1095. DOI:10.1007/s00383-014-3593-8.

(收稿日期:2019-07-08)

(本文编辑:王静)