·临床报道·

简易封闭式负压引流装置在骶尾部藏毛窦应用的初步疗效分析

扫码阅读电子版

卓光鑽 尹淑慧 赵玉涓 赵克
火箭军特色医学中心结直肠肛门外科 全军肛肠病专病中心,北京 100088
通信作者:赵克,Email:plazhaoke111@sina.com

A simple vacuum sealing drainage device for the treatment of sacrococcygeal pilonidal sinus

Zhuo Guangzuan, Yin Shuhui, Zhao Yujuan, Zhao Ke

【摘要】 **目的** 探讨简易的负压引流装置用于骶尾部藏毛窦治疗的临床效果。**方法** 病例1和病例2分别为17岁男性和19岁女性,均经体检确诊藏毛窦,在腰椎麻醉下行骶尾部藏毛窦切除术;病例3为23岁男性,因骶尾部藏毛窦感染并脓肿形成就诊,急诊行骶尾部脓肿切开引流,抗感染治疗后于腰椎麻醉下行病变组织扩大切除。3例患者均术后切口部位外敷无菌敷料,以无菌纱布包裹无菌鼻胃管(或吸痰管)头端置于切口敷料表面,外以无菌透明敷贴粘贴牢固,鼻胃管(或吸痰管)尾端接一次性无菌胃肠减压器,挤压至满负压状态。术后每3 d更换1次简易封闭式负压引流装置。**结果** 病例1术后第9天拆线,伤口未裂开;病例2和病例3分别于术后第14天和12天拆除装置时发现创面已完全愈合。3例患者分别随访6、11和14个月,均无复发。**结论** 简易的负压引流装置能加速骶尾部藏毛窦正中切口术后创面愈合,初步疗效满意。

【关键词】 藏毛窦,骶尾部; 简易负压引流装置; 创面愈合

DOI: 10.3760/cma.j.issn.1671-0274.2019.12.020

骶尾部藏毛窦是在位于骶尾部臀间裂软组织内的一种慢性、反复发作、经久不愈的感染性窦道,其特征为内藏毛发,急性发作时可形成脓肿。总体发病率较低,好发于15~30岁青少年[1-4]。该病需经手术方能治愈,目前手术方式繁多,但这些手术方式或者面临皮瓣后的巨大瘢痕,或者面临漫长的卧床、愈合时间问题。火箭军特色医学中心结直肠肛门外科采用胃肠减压器制作简易封闭式负压引流装置,用于3例骶尾部藏毛窦的治疗,明显加速了创面愈合时间,无需禁食和卧床,提高了患者术后舒适度,效果满意。

一、临床资料

病例1和病例2分别为17岁男性和19岁女性,均经体检确诊藏毛窦并经MRI确定病变范围,均在腰椎麻醉下行骶尾部藏毛窦切除术,术前向瘘管内注射亚甲蓝溶液作为引导,于骶尾部作一梭形切口,彻底切除病变组织。其中17岁男性局部张力较小,行一期缝合。19岁女性因病变范围较大,切除后组织张力较高,切口行部分缝合。术后切口部位外敷无菌敷料,以无菌纱布包裹无菌鼻胃管(或吸痰管)头端置于切口敷料表面,外以无菌透明敷贴粘贴牢固,鼻胃管(或吸痰管)尾端接一次性无菌胃肠减压器,挤压至满负压状态,检查气密性良好。

病例3为23岁男性,因骶尾部藏毛窦感染并脓肿形成就诊,急诊行骶尾部脓肿切开引流,并予抗感染治疗。感染控制后于腰麻下行病变组织扩大切除,未缝合创面,并用上述方法,放置简易封闭式负压引流装置。见图1。

3例患者术后均予半流质饮食,保持排粪通畅,并予抗感染治疗3 d。术后3 d内,定时给予非甾体解热镇痛药镇痛治疗。术后患者正常活动(嘱避免步幅过大,避免下蹲,避免久坐),坐便器正常如厕。见图2。密切观察装置气密性,如无漏气,术后每3 d更换一次简易封闭式负压引流装置。病例1术后第9天正常拆线,伤口未裂开;病例2及病例3分别于术后第14天、12天拆除装置时发现创面已完全愈合。见图3。3例患者出院后均嘱休息2周后可恢复正常生活,分别随访6个月、11个月和14个月,均无复发。

二、讨论

藏毛窦好发于年轻群体,术后复发率高,应用偏正中切口及Karydakis、Bascom、Limberg、Dufourmente等各种皮瓣技术等有利于加速创面愈合及降低术后复发率,但术后瘢痕严重影响美观,并有不适症状[1-4]。而若行创面开放或一期缝合,则面临漫长的创面愈合时间或卧床时间及居高不下的切口并发症[5]。正中切口虽然复发率偏高,但因手术简单、术后瘢痕小而隐蔽,在临床上仍有较多应用[3,6]。研究发现,选择正中切口并予一期缝合正是骶尾部藏毛窦术后切口感染(surgical site infection, SSI)的一个高危因素[7];而藏毛窦术后SSI将显著延长愈合及脱岗时间[8-9]。行病灶切除并予创面敞开,可显著降低切口并发症及术后复发率,但是创面愈合时间将显著延长,中位愈合时间达41 d(95%*CI*:20~160),且还有瘢痕增生、瘙痒、感觉异常、影响美观等各种各样的问题[5]。基于此,是否有办法既保证开放创面的低感染率,又能加速创面的愈合速度呢?封闭式负压引流(vacuum sealing drainage, VSD)技术在骨科及烧伤外科已广泛应用。VSD技术在骶尾部藏毛窦的应用仅有少数个案报道[10-11]。

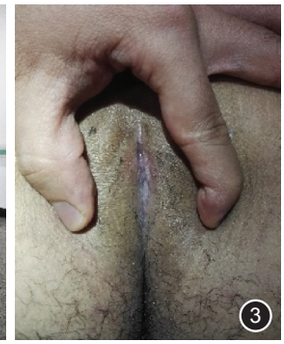

图1　病例3患者留置简易封闭式负压引流装置后　**图2**　术后患者正常活动　**图3**　简易封闭式负压引流第12天局部创面愈合

个人认为主要是骶尾部部位特殊，由于臀沟的存在，VSD贴膜极易漏气而致应用失败甚至创面污染或感染。考虑到VSD材料昂贵，本研究团队应用一次性无菌透明贴膜、胃管（或吸痰管）、胃肠减压器制作简易式负压引流装置，并通过两张贴膜对贴的方式，避免了引流管部位漏气；通过臀沟部位加压封闭（扒开臀沟，贴上贴膜后助手四指压紧臀沟最深处，另取一纱布卷成直径2~3 cm，长3~4 cm的棒状敷料卷压于臀沟最深部的贴膜上，其上以另一张贴膜加压贴紧）的方式，很大程度上避免了臀沟部位贴膜漏气。根据我们的经验，距肛缘褶皱外侧缘3 cm以上的切口应用简易式封闭式负压引流是可以达到很好的封闭效果的。同时，因普通敷料本身不具抑菌作用，可考虑于创面表面填塞部分银离子敷料，并密切观察敷料渗出情况及贴膜气密性，若敷料渗出较多及时更换，不超过3 d需重新更换全套装置（尚有待进一步验证）。

综上，简易负压引流装置在骶尾部藏毛窦术中的应用，初步疗效较满意，具有取材方便，价格便宜的优点，对于经济困难的患者或条件有限的单位，有一定的应用前景。但本研究例数较少，期待进一步扩大应用例数以验证疗效及价值。

参　考　文　献

[1] Kaplan M, Ozcan O, Bilgic E, et al. Distal scar-to-midline distance in pilonidal Limberg flap surgery is a recurrence-promoting factor: A multicenter, case-control study [J]. Am J Surg, 2017, 214(5): 811-819. DOI: 10.1016/j.amjsurg.2017.02.008.

[2] Šutalo N, Šoljić M, Kozomara D, et al. The influence of dreinage in the treatment of chronic pilonidal sinus disease using midline closure[J]. Psychiatr Danub, 2015, 27 Suppl 2: S593-S595.

[3] Stauffer VK, Luedi MM, Kauf P, et al. Common surgical procedures in pilonidal sinus disease: a meta-analysis, merged data analysis, and comprehensive study on recurrence [J]. Sci Rep, 2018, 8(1): 3058. DOI: 10.1038/s41598-018-20143-4.

[4] Karaca AS, Ali R, Capar M, et al. Comparison of Limberg flap and excision and primary closure of pilonidal sinus disease, in terms of quality of life and complications[J]. J Korean Surg Soc, 2013, 85(5): 236-239. DOI: 10.4174/jkss.2013.85.5.236.

[5] McCallum IJ, King PM, Bruce J. Healing by primary closure versus open healing after surgery for pilonidal sinus: systematic review and meta-analysis[J]. BMJ, 2008, 336(7649): 868-871. DOI: 10.1136/bmj.39517.808160.BE.

[6] Dudink R, Veldkamp J, Nienhuijs S, et al. Secondary healing versus midline closure and modified Bascom natal cleft lift for pilonidal sinus disease[J]. Scand J Surg, 2011, 100(2): 110-113. DOI: 10.1177/145749691110000208.

[7] Venkata RBV, Ramaswanynaik M. Comparison between excision with simple primary closure and Limberg's flap reconstruction in pilonidal sinus disease[J]. J Dent Med Sci, 2018, 17(4): 38-44. DOI: 10.9790/0853-1704073844.

[8] Popeskou S, Christoforidis D, Ruffieux C, et al. Wound infection after excision and primary midline closure for pilonidal disease: risk factor analysis to improve patient selection [J]. World J Surg, 2011, 35(1): 206-211. DOI: 10.1007/s00268-010-0812-x.

[9] Alptekin H, Yilmaz H, Kayis SA, et al. Volume of the excised specimen and prediction of surgical site infection in pilonidal sinus procedures (surgical site infection after pilonidal sinus surgery)[J]. Surg Today, 2013, 43(12): 1365-1370. DOI: 10.1007/s00595-012-0444-x.

[10] McGuinness JG, Winter DC, O'Connell PR. Vacuum-assisted closure of a complex pilonidal sinus [J]. Dis Colon Rectum, 2003, 46(2): 274-276. DOI: 10.1007/s10350-004-6535-z.

[11] Lynch JB, Laing AJ, Regan PJ. Vacuum-assisted closure therapy: a new treatment option for recurrent pilonidal sinus disease. Report of three cases[J]. Dis Colon Rectum, 2004, 47(6): 929-932. DOI: 10.1007/s10350-004-0522-2.

（收稿日期：2018-12-28）
（本文编辑：王静）