·临床报道·

儿童结直肠癌四例诊疗体会并中国文献复习

扫码阅读电子版

严佳虞[1] 陈亚军[1] 何乐健[2] 彭春辉[1] 庞文博[1] 王增萌[1] 吴东阳[1] 王凯[1]
[1]首都医科大学附属北京儿童医院普通外科 国家儿童医学中心 100045;[2]首都医科大学附属北京儿童医院病理科 国家儿童医学中心 100045
通信作者:陈亚军,Email:chenyajunmd@aliyun.com

Experience of diagnosis and treatment in 4 children with colorectal cancer and literature review

Yan Jiayu, Chen Yajun, He Lejian, Peng Chunhui, Pang Wenbo, Wang Zengmeng, Wu Dongyang, Wang Kai

【摘要】 目的 探讨儿童结直肠癌(PCRC)的临床特征、诊疗现状及预后情况,以提高中国医师对该病的的认识。**方法** 回顾性分析2006年8月至2018年6月间首都医科大学附属北京儿童医院普通外科收治的4例结直肠癌患儿临床资料。并检索万方、维普、中国知网、PubMed、Medline数据库关于中国儿童结直肠癌文献并进行系统分析,检索关键词:中国(China),儿童结肠癌/直肠癌(Pediatric Colorectal Carcinoma),检索时间为建库时间至2018年6月。**结果** 4例结直肠癌患儿中3例男性,1例女性,平均年龄13岁。检索到12篇中国儿童结直肠癌文献,加上本中心4例患儿,共49例结直肠癌患儿,男女比例约1∶1,年龄范围7~20岁,诊断周期2 d至8年,28例结肠癌患儿主要临床表现为腹痛(73.7%)、恶心和呕吐(26.3%);21例直肠癌患儿主要临床表现为腹痛(60.0%)、血便(60.0%)和排粪习惯改变(40.0%)。患儿治疗主要采用手术切除(89.8%)联合辅助化疗(69.4%)方案,靶向治疗比例低于5.0%。病理证实>40%患儿为黏液腺癌(含或不含印戒细胞)。随访1周至151个月,肿瘤复发率>60%,截至随访末期,总体存活率为48.9%。**结论** 儿童结肠直肠癌主要治疗方法仍为传统手术切除加术后化疗,总体复发率高,预后不佳。

【关键词】 结直肠肿瘤,儿童; 治疗方法; 预后; 系统回顾

DOI:10.3760/cma.j.issn.1671-0274.2019.12.019

国内第3次死亡调查显示,恶性肿瘤已是儿童死亡原因的第2位,越来越多儿科医生需要参与恶性肿瘤的诊断与治疗[1]。相较于神经母细胞瘤等胚胎性恶性肿瘤,儿童结直肠癌(pediatric colorectal carcinoma,PCRC)发病率更低,为1~10/1000万,仅占所有儿童恶性肿瘤的1%[2]。因该病无特征性的临床表现,早期诊断困难,诊治时往往较晚期,患儿总体预后不佳[3]。美国、巴西等国家依托国家癌症数据库等系统总结分析儿童结直肠癌相关信息,用以临床指导与工作[4-5]。本研究旨在回顾本中心近10年收治的PCRC患儿资料,结合我国截至2018年6月报道文献进行系统分析,探讨中国PCRC的临床特征、诊疗现状及预后情况,以提高中国医师、尤其是儿科医生对这类疾病的认识。

一、病例资料

首都医科大学附属北京儿童医院普通外科2006年8月至2018年6月共收治结直肠癌患儿4例,3例男性,1例女性,平均年龄13岁。4例患儿均在外院多次诊疗,以腹痛起病为主,2例伴血便(1例为黏液脓血便),2例伴间断发热,诊断周期为1周至8年。均无家族相关遗传病史。体格检查:1例患儿腹肌紧张,3例患儿下腹压痛(+)、反跳痛(+)。4例患儿实验室检查除白细胞升高外,未见明显异常。4例患儿临床资料见表1;典型病例影像资料见图1,病理形态学特征见图2。

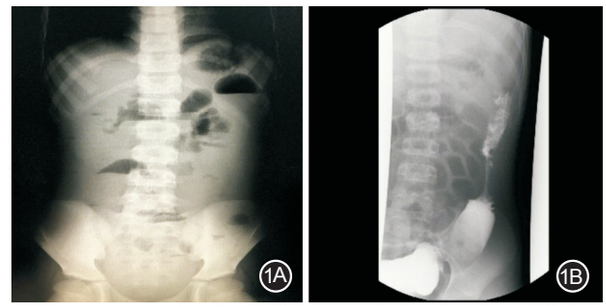

图1 病例3部分检查典型图像 1A.立位腹平片示中上腹散在少许扩张小肠,液平少许;1B.下消化道造影示降结肠远端占位,降结肠受压呈"苹果核"

截至2018年12月,3例男性患儿中,病例2为急诊患儿,术后4 d出现高热、寒战、呼吸急促、肢端发凉等症状,考虑中毒性休克,持续抢救后放弃治疗,电话随访术后1周死亡。病例1为印戒细胞癌患儿,化疗后半年出现血便,术后1年2个月复查B超提示结肠腔内复发灶,并局部系膜及系膜淋巴结多发转移灶,放弃治疗出院,电话随访术后1年半死亡。病例3为腺癌患儿,化疗后长期中药辅助治疗,术后10个月出现血便,复查增强CT和结肠镜提示结肠内复发灶,结肠镜图象见图3;已再次行结肠癌切除术,再次规律化疗3个疗程;目前随访至一次术后14个月,复查增强CT未见复发。病例4目前术后3个月,复查癌胚抗原正常,增强CT未见复发,持续随访中。

表1 2006—2018年首都医科大学附属北京儿童医院收治的4例结直肠癌患儿临床资料

	病例1	病例2	病例3	病例4
收治年份	2006	2013	2017	2018
性别	男	男	男	女
年龄	10岁11个月	12岁6个月	13岁7个月	14岁11月
诊断周期	8年	1周	2个月	2个月
临床表现	腹痛,呕吐,粘液脓血便	腹痛,发热,便秘	腹痛,便血	腹痛,发热
误诊	阑尾炎,胃炎	肠炎	肠积气	胃肠炎
家族史	无	无	无	无
体格检查	左下腹压痛,反跳痛	左下腹压痛,反跳痛	腹肌紧张,左下腹包块	右下腹压痛
肿瘤标志物	未查	正常	正常	正常
诊断方式	腹平片、B超	腹平片、B超、下消、增强CT、结肠镜检查	B超、增强CT、结肠镜检查	腹平片、B超、增强CT
肿瘤部位	降结肠	降结肠	降结肠	乙状结肠
手术方式	左半结肠癌扩大切除术	回肠造瘘术	左半结肠癌扩大切除术	乙状结肠造瘘术+乙状结肠癌根治术
肿瘤切除范围	近远端各10 cm	–	近远端各5 cm	近端8 cm,远端直肠上段
肿瘤TNM分期[a]	$T_3N_2M_0$(ⅢC)	$T_4N_XM_1$(ⅣC)	$T_3N_2M_0$(ⅢB)	$T_2N_XM_1C$(ⅣC)
肿瘤病理类型	印戒细胞癌	印戒细胞癌	腺癌	腺癌
化疗方案[b]	FOLFOX 10个疗程	–	FOLFOX 3个疗程	术前FOLFOX 6个疗程

注:"–"示无数据;[a]美国癌症联合会第8版癌症分期系统[6];[b]奥沙利铂、亚叶酸钙和氟尿嘧啶

二、文献复习

通过检索万方、维普、中国知网、PubMed、Medline数据库,检索关键词:中国(China),儿童结肠癌/直肠癌(Pediatric Colorectal Carcinoma)。检索截止日期为2018年6月。

检索到12篇中国PCRC相关研究[7-18]。共计报道PCRC患儿45例,结合本组4例,共49例,汇总的临床资料见表2。男女比例约为1∶1,发病年龄范围7~20岁,诊断周期2 d至8年。结肠癌患儿共28例,占57.1%。除8例肿物具体位置不详外,主要位于左半结肠(7例)和回盲部(5例)。直肠癌患儿共21例,占42.9%。49例患儿因腹痛起病(57.1%),除范文华等[14]报道的15例患儿临床表现无法区别结肠癌与直肠癌,其余结肠癌患儿出现恶心呕吐症状高于直肠癌患儿(26.3%比13.3%,P=0.426)。40%直肠癌患儿伴有排粪习惯改变(腹泻/便秘),且伴血便表现的比例明显高于结肠癌(60.0%比10.5%,P=0.001)。腹部包块和低热仅出现于结肠癌患儿(5.3%和15.8%),肛周表现(疼痛与肿物)仅存在于直肠癌患儿(13.3%和6.7%),见图4。

49例患儿中,44例行手术治疗,5例放弃手术治疗。有明确手术信息的28例患儿中,12例行结直肠癌根治手术(8例行Dixon术,2例行右半结肠癌根治术,2例行左半结肠癌根治术),14例行局部病灶切除术,2例肠穿孔急诊行剖腹探查+肠造瘘术。根治术后肿瘤复发5例(41.7%),局部病灶切除术肿瘤复发11例(78.6%)。采用辅助化学治疗的患儿34例(69.4%),因局部病灶复发采用放射治疗的患儿4例(8.2%),2例患儿联合西妥昔单抗、贝伐单抗辅助治疗(4.1%),2例患儿采用腹腔热灌注辅助治疗(4.1%),1例患儿因肿瘤破裂大出血行髂内动脉栓塞术(2.0%)。系统分析含病理类型报道的共计26例,其中提示满意病理类型:腺癌15例;不满意病理类型:黏液癌11例(伴或不伴印戒细胞)。分析所有报道的中国结直肠癌资料,随访1~151个月,随访总体生存率约50%,见表2和表3。

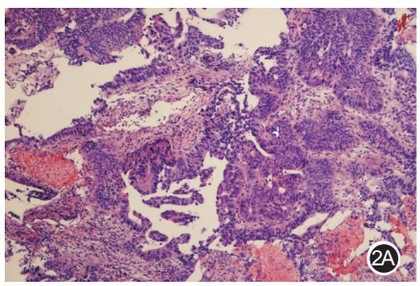

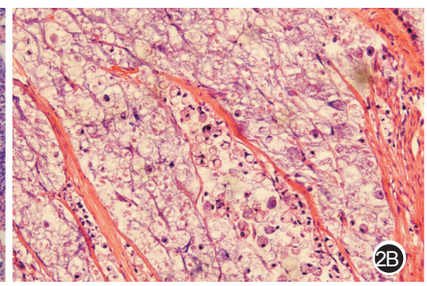

图2 本组患儿病理形态学特征(苏木精-伊红染色,×200) 2A.腺癌;2B.印戒细胞癌

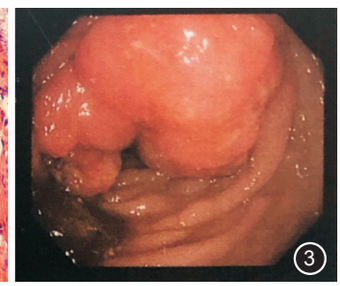

图3 2018年5月复查结肠镜提示患儿距肛门60 cm降结肠处可见肿物,直径约8 cm,占据肠腔4/5

表2 截至2018年6月中国报道的儿童结直肠癌一般资料

作者	发表年份	例数	性别		年龄（岁）	诊断周期	肿物位置		随访时间（月）
			男	女			结肠	直肠	
尹蔚等[7]	1996	1	0	1	10	3个月	0	1	12
李茂富[8]	1997	2	1	1	12/9	15 d、2个月	0	2	–
鲁武伟等[9]	2006	1	0	1	12	2 d	0	1	3
王会娟等[10]	2009	2	–	–	–	–	2	0	–
王炳英[11]	2010	1	1	0	14	2周	0	1	12
王炜鹏[12]	2011	3	2	1	12~13	–	3	0	2~60
陈洪生[13]	2012	1	1	0	11	3个月	1	0	–
范文华等[14]	2012	15	8	7	7~20	1个月~5年	9	6	2~151
佘明金等[15]	2012	1	0	1	10	2周	1	0	3
陈陵等[16]	2013	1	0	1	13	15 d	1	0	–
吴明松等[17]	2017	1	1	0	10	3个月	1	0	12
侯新芳等[18]	2018	16	6/5	10/11	7~18	–	6	10	1~120
本中心	–	4	3	1	10~14	1周~8年	4	0	2~18
合计	/	49	22/23	24/25	7~20	2 d~8年	28	21	1~151

注："–"表示文章中无具体相关信息

表3 截至2018年6月中国报道的49例儿童结直肠癌临床治疗及预后相关资料[例(%)]

项目	例数
手术治疗	
有	44(89.8)
无	5(10.2)
手术方式[a]	
根治术	12(42.9)
病灶切除术	14(50.0)
肠造瘘术	2(7.1)
化疗	
有	34(69.4)
无	15(30.6)
放疗	
有	4(8.2)
无	45(91.8)
靶向治疗	
有	2(4.1)
无	47(95.9)
其他治疗	
腹腔热灌注治疗	2(4.1)
动脉栓塞术	1(2.0)
病理类型[a]	
满意	15(57.7)
不满意	11(42.3)
术后复发例数[a]	
根治术	5(41.7)
病灶切除术	11(78.6)
截至随访时预后[a]	
死亡	22(48.9)
存活	23(51.1)

注：[a]文章中无具体信息的病例不被纳入统计

三、讨论

因PCRC罕见，目前国内乃至全球对其重视普遍不高[19]。近年随着基因检测技术的发展，很多研究证实，PCRC可能存在家族遗传性，包括高于成人发病率的遗传性非息肉性结直肠癌和常染色体综合征（家族性腺瘤性息肉病）等，均提示PCRC存在与成人不同的发病机制[4,20]。

国内外研究发现，PCRC发病率显著低于成人（1/100~1/1 000），且男女发病率无明显差异，好发年龄在10岁以上，这与本研究数据相符[4,21-22]。本研究发现，国内儿童结肠癌发病率高于直肠癌，且好发于左半结肠及回盲部，这与大多数文献报道不一致[23-24]。但迄今为止，最大的结直肠癌文献分析的918例儿童青少年结直肠癌发病情况，发现左半结肠癌占34.8%，其次为右半结肠癌和直肠癌[5]。PCRC的好发病部位尚不确切。

与成人结直肠癌症状相似，PCRC早期无明显症状，病情发展后才会出现症状。腹痛和呕吐是最常见的临床症状，体质量减轻、贫血、发热等非特异性症状也可出现，便血和排粪习惯改变则往往提示直肠癌可能性大[20,25-27]。文献报道PCRC漏诊误诊率可高达90%[23]。本研究发现，除肛周疼痛及肛周肿物等直肠癌晚期表现外，PCRC临床症状与炎性病变等非肿瘤疾病无明显区别，早期不易引起医生和家长重视，第一时间无法确诊，所以发现时常常晚期[18]。因此，患儿出现腹痛、血便等症状时，应警惕肠道肿瘤可能，接诊时认真查体至关重要，尤其是学龄儿童，为排除结直肠癌可能，应及时进行超声及内镜检查。

实验室检查方面，与成人结直肠癌血清癌胚抗原或糖类抗原（CA）-199不同，目前儿童没有较好的指标用作诊断[28-30]。本中心收治的4例患儿中3例癌胚抗原正常，另有1例未查。辅助检查方面，X线平片和B超推荐早期筛查方式。增强CT对浆膜外结肠肿物的识别率明显高于钡餐造影，现

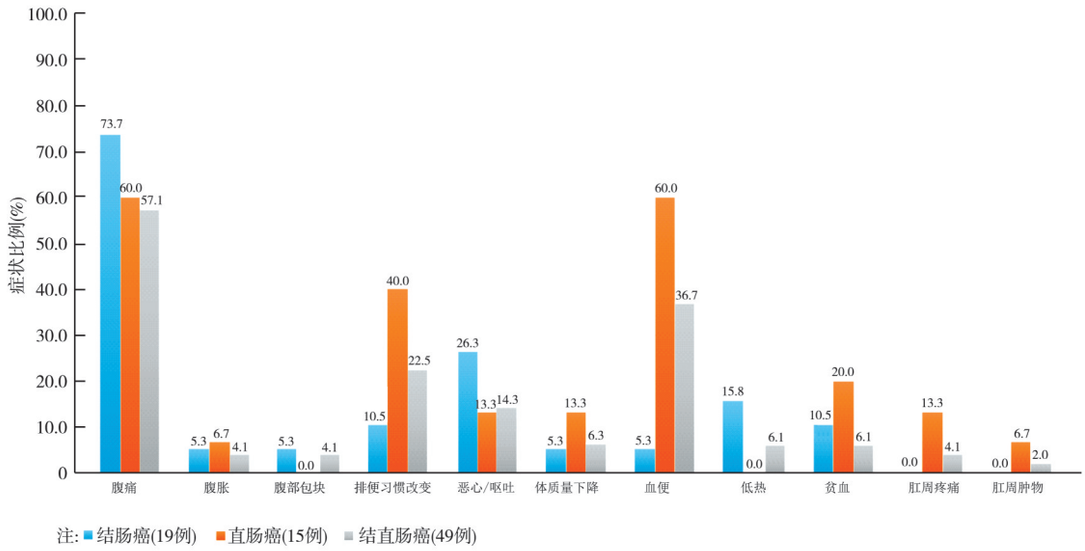

图4 中国儿童结直肠癌主要临床表现(范文华等[14]2012年报道的结直肠癌患儿临床资料不纳入结肠癌与直肠癌组别临床表现统计资料,但纳入结直肠癌总体临床表现统计资料)

已替代钡餐造影,中国成人结直肠癌指南不再推荐钡餐造影[31]。内镜检查因能直观看到肿物,只要患儿可耐受,都被推荐为可靠的诊断方式[32-33]。MRI主要用于评估进展期直肠癌辅助化疗疗效,但PCRC辅助化疗尚不明确作用,因此很少行MRI检查[28]。

临床治疗方面,PCRC治疗主要参照成人治疗指南[28,34]。其主要治疗方式包括手术治疗、辅助化疗放疗及靶向治疗。本研究发现,国内患儿患病均为进展期结直肠癌,因此予以患儿一旦确诊结直肠癌,建议术前化疗2~3个月,化疗药物主要包括氟尿嘧啶和卡培他滨。对于术前明确转移癌,推荐基因检测后进行化疗或化疗联合靶向治疗(西妥昔单抗或联合贝伐单抗)。目前,国内PCRC仍以手术治疗为主,行综合评估及基因检测比例明显少于国外和成人,又缺乏系统的辅助治疗,因而患儿复发率较高,预后不良。

影响PCRC预后不良的因素除临床分期晚期比例明显高于成人外,低年龄(≤21岁)是决定预后的单独影响因素[26-36]。同时,Hill等[20]报道国外PCRC超过60%病理类型为黏液癌,其比例远远高于成人的5%~15%,因其对化疗不敏感性与易转移性,所以进一步导致PCRC预后不良。本研究中超过40%患儿为黏液癌亚型-印戒细胞癌,本中心治疗的2例印戒细胞癌患儿预后也不良,这与文献报道一致。

本研究是国内关于PCRC诊断与治疗的第一篇系统回顾性文章,由于病例较少,且纳入的各研究随访时间不一,因而数据或存在一定选择偏倚与误差。但能提示国内治疗水平与国外存在较大差距。综上,PCRC是临床上极为罕见的非胚胎性肿瘤,临床症状缺乏特异性。目前,中国主要治疗方法仍为传统手术切除加化疗,缺乏基因检测等综合诊疗方案,总体复发率高,预后不佳。

利益冲突 所有作者均声明不存在利益冲突

参 考 文 献

[1] 王焕民. 贯彻多学科综合治疗原则,做好小儿肿瘤外科工作[J]. 中华小儿外科杂志, 2016,37(9):641-642. DOI:10.3760/cma.j.issn.0253-3006.2016.09.001.

[2] Blumer SL, Anupindi SA, Adamson PC, et al. Sporadic adenocarcinoma of the colon in children: case series and review of the literature[J]. J Pediatr Hematol Oncol, 2012,34(4):e137-e141. DOI:10.1097/MPH.0b013e3182467f3e.

[3] Khan SA, Morris M, Idrees K, et al. Colorectal cancer in the very young: a comparative study of tumor markers, pathology and survival in early onset and adult onset patients [J]. J Pediatr Surg, 2016,51(11):1812-1817. DOI:10.1016/j.jpedsurg.2016.07.015.

[4] Poles GC, Clark DE, Mayo SW, et al. Colorectal carcinoma in pediatric patients: A comparison with adult tumors, treatment and outcomes from the National Cancer Database [J]. J Pediatr Surg, 2016,51(7):1061-1066. DOI:10.1016/j.jpedsurg.2015.11.005.

[5] Da CVRA, Tramonte MS, Lopes LF. Colorectal carcinoma in the first decade of life: a systematic review[J]. Int J Colorectal Dis, 2015,30(8):1001-1006. DOI:10.1007/s00384-015-2202-1.

[6] Amin MB, Edge SB, Greene FL, et al. AJCC Cancer Staging Manual[M]. 8th ed. New York: Springer, 2016:203-220.

[7] 尹蔚,秦云才. 儿童直肠癌一例[J]. 中华消化内镜杂志, 1996,(4):61.

[8] 李茂富. 儿童直肠癌误诊2例分析[J]. 综合临床医学, 1997,(3):277-278.

[9] 鲁武伟,罗世卿. 儿童直肠癌1例[J]. 中国实用外科杂志, 2006,26(7):516. DOI:10.3321/j.issn.1005-2208.2006.07.039.

[10] 王会娟,王焕民,秦红. 儿童胃肠道恶性肿瘤的诊断和外科治疗[J]. 中华消化杂志, 2009,29(10):666-669. DOI:10.3760/

cma.j.issn.0254-1432.2009.10.006.

[11] 王炳英. 儿童直肠癌1例[J]. 中国煤炭工业医学杂志, 2010, 13(1):6.

[12] 王炜鹏. 儿童右半结肠癌误诊为阑尾炎的临床分析[J]. 国际医药卫生导报, 2011, 17(3):286-288. DOI:10.3760/cma.j.issn.1007-1245.2011.03.012.

[13] 陈洪生. 儿童结肠癌一例[J]. 中华结直肠疾病电子杂志, 2012, 1(1):34. DOI:10.3877/cma.j.issn.2095-3224.2012.01.09.

[14] 范文华, 王福龙, 伍小军, 等. 儿童及青少年结直肠癌诊断及预后分析[J]. 广东医学, 2012, 33(12):1747-1749. DOI:10.3969/j.issn.1001-9448.2012.12.022.

[15] 佘明金, 衡步元, 马祖胜, 等. 儿童结肠低分化腺癌1例[J]. 临床肿瘤学杂志, 2012, 17(12):1151-1152. DOI:10.3969/j.issn.1009-0460.2012.12.025.

[16] 陈陵, 胡春燕, 何凤, 等. 儿童结肠癌1例[J]. 西南国防医药, 2013, 23(2):182. DOI:10.3969/j.issn.1004-0188.2013.02.056.

[17] 吴明松, 李天武, 韦炜. 儿童横结肠低分化黏液腺癌并印戒细胞癌1例[J]. 广西医科大学学报, 2017, 34(2):319-320. DOI:10.16190/j.cnki.45-1211/r.2017.02.039.

[18] 侯新芳, 李帅, 吴晨, 等. 儿童及青少年消化道恶性实体瘤临床分析[J]. 中华实用儿科临床杂志, 2018, 33(12):928-932. DOI:10.3760/cma.j.issn.2095-428X.2018.12.012.

[19] Weber ML, Schneider DT, Offenmüller S, et al. Pediatric Colorectal Carcinoma is Associated With Excellent Outcome in the Context of Cancer Predisposition Syndromes [J]. Pediatr Blood Cancer, 2016, 63(4):611-617. DOI:10.1002/pbc.25839.

[20] Hill DA, Furman WL, Billups CA, et al. Colorectal carcinoma in childhood and adolescence: a clinicopathologic review[J]. J Clin Oncol, 2007, 25(36):5808-5814. DOI:10.1200/JCO.2007.12. 6102.

[21] Sullivan KM, Gourley GR. Pediatric gastrointestinal and liver disease[M]. 4th ed. Amsterdam: Saunders Elsevier, 2006.

[22] Chen W, Zheng R, Zhang S, et al. Report of incidence and mortality in China cancer registries, 2009[J]. Chin J Cancer Res, 2013, 25(1):10-21. DOI:0.3978/j.issn.1000-9604.2012.12.04.

[23] Sultan I, Rodriguez-Galindo C, El-Taani H, et al. Distinct features of colorectal cancer in children and adolescents: a population-based study of 159 cases[J]. Cancer, 2010, 116(3):758-765. DOI:10.1002/cncr.24777.

[24] Ibrahim OK, Afolayan AE, Adeniji KA, et al. Colorectal carcinoma in children and young adults in Ilorin, Nigeria[J]. West Afr J Med, 2011, 30(3):202-205.

[25] Salas-Valverde S, Lizano A, Gamboa Y, et al. Colon carcinoma in children and adolescents: prognostic factors and outcome-a review of 11 cases[J]. Pediatr Surg Int, 2009, 25(12):1073-1076. DOI:10.1007/s00383-009-2491-y.

[26] Rahman MA, Chowdhury TK, Bhuiyan MA, et al. Colorectal carcinoma in first decade of life: our experience[J]. Pediatr Surg Int, 2014, 30(8):847-851. DOI:10.1007/s00383-014-3537-3.

[27] Al-Tonbary Y, Darwish A, El-Hussein A, et al. Adenocarcinoma of the colon in children: Case series and mini-review of the literature[J]. Hematol Oncol Stem Cell Ther, 2013, 6(1):29-33. DOI:10.1016/j.hemonc.2013.02.003.

[28] 国家卫生计生委医政医管局, 中华医学会肿瘤学分会. 中国结直肠癌诊疗规范(2017年版)[J]. 中华胃肠外科杂志, 2018, 21(1):92-106. DOI:10.3760/j.issn.1671-0274.2018.01.022.

[29] Woo J, Kim J, Park I, et al. Perioperative serum carcinoembryonic antigen ratio is a prognostic indicator in patients with stage II colorectal cancer[J]. Ann Coloproctol, 2018, 34(1):4-10. DOI:10.3393/ac.2018.34.1.4.

[30] Rahman MA, Chowdhury TK, Bhuiyan MA, et al. Colorectal carcinoma in first decade of life: our experience[J]. Pediatr Surg Int, 2014, 30(8):847-851. DOI:10.1007/s00383-014-3537-3.

[31] de Haan MC, van Gelder RE, Graser A, et al. Diagnostic value of CT-colonography as compared to colonoscopy in an asymptomatic screening population: a meta-analysis[J]. Eur Radiol, 2011, 21(8):1747-1763. DOI:10.1007/s00330-011-2104-8.

[32] Brenner H, Chang-Claude J, Jansen L, et al. Reduced risk of colorectal cancer up to 10 years after screening, surveillance, or diagnostic colonoscopy[J]. Gastroenterology, 2014, 146(3):709-717. DOI:10.1053/j.gastro.2013.09.001.

[33] Lieberman DA, Rex DK, Winawer SJ, et al. Guidelines for colonoscopy surveillance after screening and polypectomy: a consensus update by the US Multi-Society Task Force on Colorectal Cancer[J]. Gastroenterology, 2012, 143(3):844-857. DOI:10.1053/j.gastro.2012.06.001.

[34] Moiel D, Thompson J. Early detection of colon cancer-the kaiser permanente northwest 30-year history: how do we measure success? Is it the test, the number of tests, the stage, or the percentage of screen-detected patients?[J]. Perm J, 2011, 15(4):30-38. DOI:10.7812/tpp/11-128.

[35] Benson BA 3rd, Venook AP, Cederquist L, et al. Colon Cancer, Version 1.2017, NCCN Clinical Practice Guidelines in Oncology[J]. J Natl Compr Canc Netw, 2017, 15(3):370-398. DOI:10.6004/jnccn.2017.0036.

[36] Perea J, Rueda D, Canal A, et al. Age at onset should be a major criterion for subclassification of colorectal cancer[J]. J Mol Diagn, 2014, 16(1):116-126. DOI:10.1016/j.jmoldx.2013.07.010.

(收稿日期:2018-11-24)

(本文编辑:万晓梅)