·病例报告·

胃的胃肠间质瘤合并腹壁颗粒细胞瘤一例

谢建明　张谋成　张志平　严志龙
宁波市第一医院胃肠外科，浙江宁波，315000
通信作者：严志龙，Email：zlongyan@126.com

扫码阅读电子版

A case of gastric gastrointestinal stromal tumor complicated with granular cell tumor of abdominal wall

Xie Jianming, Zhang Moucheng, Zhang Zhiping, Yan Zhilong

【摘要】 胃的胃肠间质瘤（GIST）合并腹壁颗粒细胞瘤非常罕见。2018年3月30日宁波市第一医院胃肠外科收治1例病例，经病理学检查证实胃GIST合并腹壁颗粒细胞瘤。患者于同年4月10日行手术切除治疗，胃肿瘤病理检查示核分裂像约5个/50 HPF，免疫组化：CD34（+++），CD117（+++），Dog-1（+++），S-100（-），Ki67（+）<5%，为高危GIST；基因检测提示，CKIT11外显子点突变，PDGFRA12外显子同义突变。腹壁肿块病理检查示CIK、PDGFRA均无突变。术后随访15个月无复发。

【关键词】 胃肠间质瘤，胃；　腹壁颗粒细胞瘤；　病例报道

基金项目：浙江省医药卫生科技计划项目（2016KYA163）
DOI：10.3760/cma.j.issn.1671-0274.2020.02.017

患者，男性，55岁。体检发现“腹壁及腹腔占位”2年余，无明显自觉症状，于2018年3月30日就诊于宁波市第一医院胃肠外科。体格检查一般情况好，全身浅表淋巴结未触及肿大，心、肺检查未见异常。脐周皮下可触及一直径约3 cm类圆形结节，略高出皮面，触之较硬，无压痛；左上腹可触及一直径约5 cm质韧肿块，触之无痛，边界尚清，移动度差；听诊肿物无杂音。实验室检查：血常规、尿常规、肝肾功能均正常。腹壁浅表肿块彩超提示，脐周皮下脂肪层内中等回声34 mm×16 mm×34 mm，部分边界欠清，未见明显血流；脾胃间隙类圆形软组织密度影，界清，大小为84 mm×71 mm，增强见轻度强化，上腹部增强提示前腹壁皮下见斑片状软组织密度影，见图1A和1B。

2018年4月10日行腹壁肿块切除、腹腔镜辅助下胃肿瘤切除术。术后大体手术组织标本见图2A和2B。术后组织病理学检查提示：（1）胃肿瘤：梭形细胞软组织肿瘤，大小为9 cm×7.5 cm ×5.5 cm，核分裂像约5个/50 HPF，见图3A。免疫组织化学（免疫组化）检查：CD34（+++），CD117（+++），Dog-1（+++），S-100（-），Ki67（+）<5%，符合胃肠间质瘤（gastric stromal tumor，GIST），生物学危险度为高危，见图3B至3E。基因检测提示，CKIT11外显子点突变（P.V559A），PDGFRA12外显子同义突变（P.P567P）。（2）腹壁肿块：胶原纤维之间见多量胞浆颗粒状、嗜酸性细胞并呈巢状分布，无核分裂像及明显细胞异形性，见图4A。免疫组化：S-100（+++），CD68（++），Ki67（+）<2%，符合颗粒细胞瘤，见图4B至4D。颗粒细胞瘤样本CIK，PDGFRA无突变。术后随访15个月无复发，目前仍在随访中，上腹部增强CT影像图片见图5。

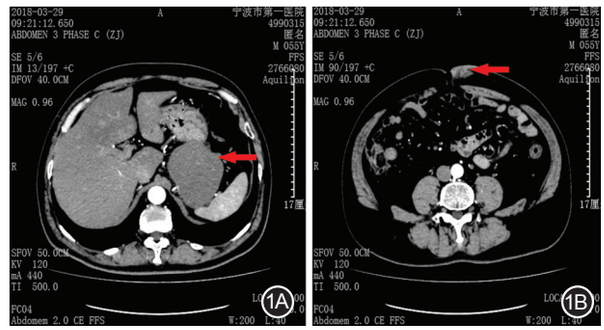

图1　本例患者术前上腹部增强CT影像图片　1A.脾胃间隙类圆形软组织密度影，界清，84 mm×71 mm大小，增强见轻度强化；1B.前腹壁皮下见斑片状软组织密度影，增强后不强化

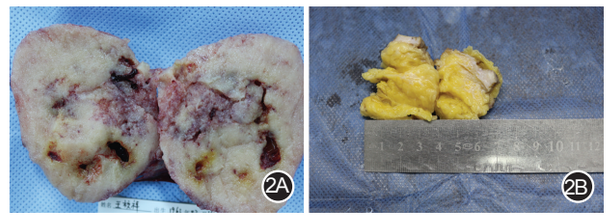

图2　本例患者术后大体手术组织标本　2A.切面灰白灰黄质嫩，呈鱼肉状改变，有多处灶性坏死；2B.肿瘤无包膜，切面呈灰白至灰黄色，质地坚韧，未见灶性坏死

讨论　GIST是胃肠道最常见的间叶源性肿瘤，由突变的c-kit或PDGFRA基因驱动，免疫组化结果表现为CD117和（或）DOG-l阳性，其恶性潜能与肿瘤大小、生长位置、核分裂像计数及有无肿瘤破裂情况有关[1-2]。目前外科手术仍是主要的治疗手段。术后结合靶向药物的治疗可使部分患者达到临床治愈[3]。颗粒细胞瘤是一种罕见的起源于神经鞘施万细胞的良性软组织肿瘤，可发生于全身各个部位，极少发生于腹壁，国内外鲜有类似文献报道[4-5]。颗粒细胞瘤临床表现均无特征性，多数患者表现为皮下或深部软组织内无

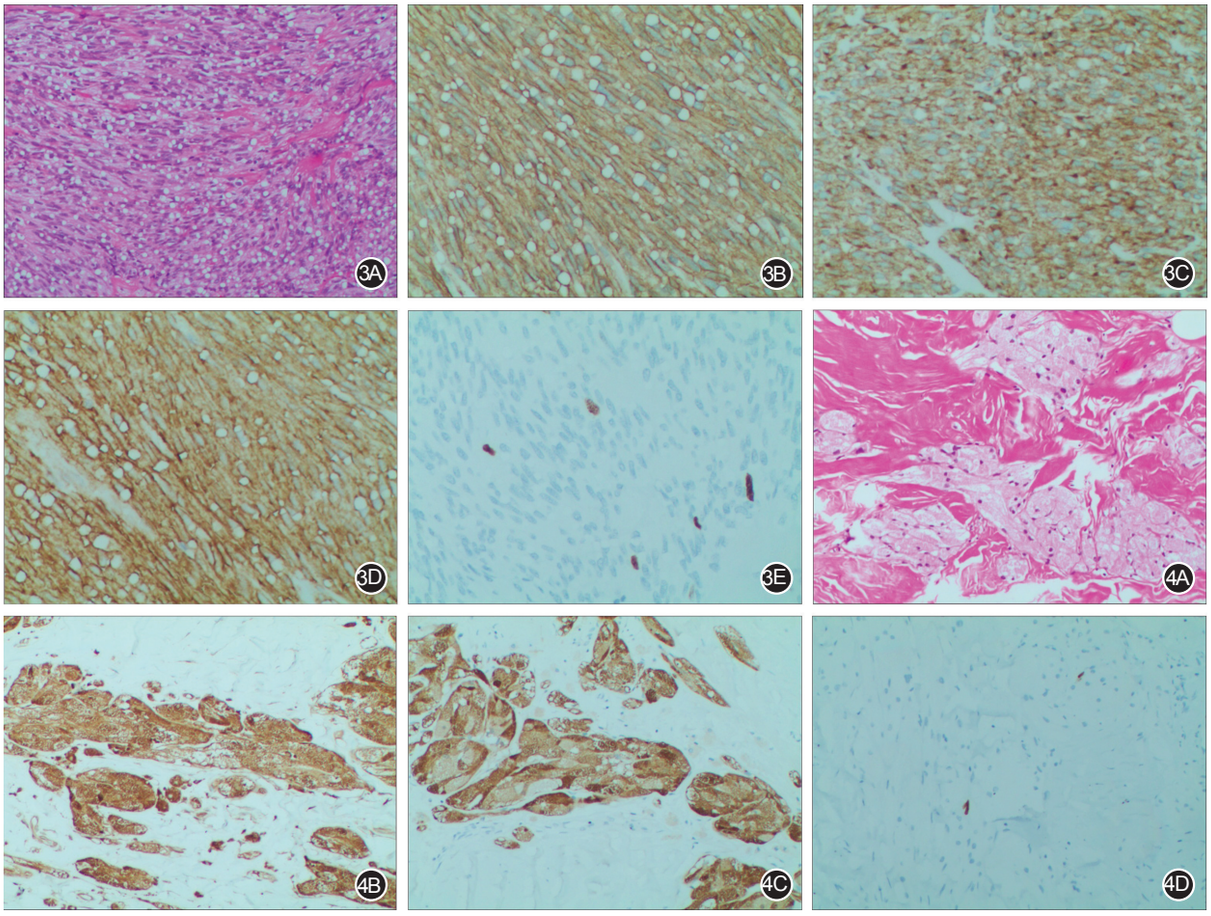

图3 本例患者胃肠间质瘤相关病理学检查结果 3A. 苏木精-伊红染色(×100);3B. 免疫组织化学染色CD34阳性(×200);3C. 免疫组织化学染色CD117阳性(×200);3D. 免疫组织化学染色DOG1阳性(×200);3E. 免疫组织化学染色Ki67比例<5%(×100) **图4** 本例患者腹壁颗粒细胞瘤相关病理学检查结果 4A. 苏木精-伊红染色(×100); 4B. 免疫组织化学染色CD68阳性(×100);4C. 免疫组织化学染色S-100阳性(×100);4D. 免疫组织化学染色Ki67比例<2%(×100)

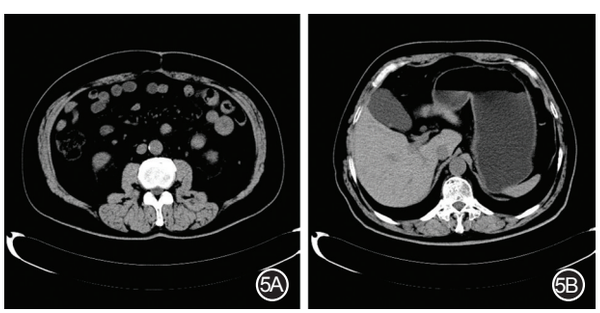

图5 本例患者术后15个月复查上腹部增强CT影像 5A. 胃的胃肠间质瘤术后改变;5B. 前腹壁见瘢痕影,未见复发

痛性、孤立性结节,诊断主要依靠组织病理学检查:肿瘤细胞多呈团块状或巢状生长,中间可被纤维组织分隔,瘤细胞体积大,呈多边形或椭圆形,胞浆丰富,胞质淡染,充满粗大嗜酸性颗粒,免疫组化结果表现为S-100和CD68阳性[6]。临床上需与韧带样纤维瘤、肌内血管瘤、纤维肉瘤等鉴别。腹壁颗粒细胞瘤治疗上以手术完整切除为主,切除后预后良好[7]。

GIST合并其他肿瘤的比例为2.9%~33.3%[8]。国内外尚未有GIST合并腹壁颗粒细胞瘤的报道。GIST与腹壁颗粒细胞瘤是两种同时独立发生的实体瘤,相互之间不存在各自的组织成分。而GIST的发生主要与c-kit或PDGFRA基因功能获得性突变,使下游信号异常激活,最终导致细胞增殖失控和凋亡受抑有关[9]。本例胃GIST样本中CKIT-11外显子与PDGFRA-12外显子发生突变,但在颗粒细胞瘤样本未发生突变,未能证实两者之间有共同的分子机制。因此,两者之间并发的机制尚不清楚,是两者存在相似的易感因素,还是两者肿瘤存在着内在的尚不明确的基因突变,有待进一步研究。

参 考 文 献

[1] Li J, Ye Y, Wang J, et al. Chinese consensus guidelines for diagnosis and management of gastrointestinal stromal tumor[J]. Chin J Cancer Res, 2017,29(4):281-293. DOI:10.21147/j.issn.1000-9604.2017.04.01.

[2] Koo DH, Ryu MH, Kim KM, et al. Asian Consensus Guidelines

for the Diagnosis and Management of Gastrointestinal Stromal Tumor[J]. Cancer Res Treat, 2016,48(4):1155-1166. DOI:10.4143/crt.2016.187.

[3] Blay JY, Reichardt P. Advanced gastrointestinal stromal tumor in Europe: a review of updated treatment recommendations [J]. Expert Rev Anticancer Ther, 2009,9(6):831-838. DOI:10.1586/era.09.34.

[4] Mistrangelo M, Cassoni P, Scozzari G, et al. Perianal granular cell tumor: report of a case and review of the literature [J]. Tumori, 2009, 95(4): 538-541. DOI: 10.1177/030089160909500424.

[5] Panunzi A, D'Orazi V, Toni F, et al. Unexpected granular cell tumor in abdominal wall: case report and literature review [J]. Tumori, 2012,98(1):e18-e21. DOI:10.1700/1053.11525.

[6] Kelly EF, Stein AA, Ma XC, et al. A rare case of perianal granular cell tumor: case report and literature review [J]. J Surg Case Rep, 2017,2017(6):rjw186. DOI:10.1093/jscr/rjw186.

[7] Chaudhry A, Griffiths EA, Shah N, et al. Surgical excision of an abdominal wall granular cell tumour with Permacol (R) mesh reconstruction: a case report[J]. Int Semin Surg Oncol, 2008,5:4. DOI:10.1186/1477-7800-5-4.

[8] Liszka Ł, Zielińska-Pajak E, Pajak J, et al. Coexistence of gastrointestinal stromal tumors with other neoplasms [J]. J Gastroenterol, 2007,42(8):641-649. DOI:10.1007/s00535-007-2082-4.

[9] 周辛欣,季峰. 胃肠道间质瘤分子靶向治疗研究进展[J]. 国际消化病杂志,2009,29(5):346-348. DOI:10.3969/j.issn.1673-534X.2009.05.016.

(收稿日期:2019-03-10)
(本文编辑:朱雯洁)

本文引用格式

谢建明,张谋成,张志平,等. 胃的胃肠间质瘤合并腹壁颗粒细胞瘤一例[J]. 中华胃肠外科杂志, 2020,23(2):193-195. DOI:10.3760/cma.j.issn.1671-0274.2020.02.017.

·读者·作者·编者·

本刊文稿中容易出现的错别字及不规范用语

箭头后为正确用字

阿酶素→阿霉素
阿斯匹林→阿司匹林
疤痕→瘢痕
胞浆→细胞质
报导→报道
病源体→病原体
侧枝→侧支
成份→成分
大肠→结直肠
发烧→发热
返流性食管炎→反流性食管炎
份量→分量
浮肿→水肿
幅射→辐射
腹泄→腹泻
肝昏迷→肝性脑病
肛皮线→齿状线
海棉→海绵
合并症→并发症
何杰金病→霍奇金病
横隔→横膈
化验检查→实验室检查
环胞素→环孢素
机理→机制
机率→概率
机能→功能
肌肝→肌酐
基因片断→基因片段
记数法→计数法
甲氨喋呤→甲氨蝶呤
节段性肠炎→局限性肠炎
禁忌症→禁忌证
抗菌素→抗生素
克隆氏病→克罗恩病
淋巴腺→淋巴结
瘘道→瘘管
录象→录像
尿生殖隔→尿生殖膈
排便→排粪
盆隔→盆膈
剖腹产→剖宫产
其它→其他
牵联→牵连
石腊→石蜡
食道→食管
适应症→适应证
水份→水分
丝裂酶素→丝裂霉素
松驰→松弛
探察→探查
提肛肌→肛提肌
体重→体质量
同位素→核素
图象→图像
胃食管返流→胃食管反流
血色素→血红蛋白
血象→血常规
血液动力学→血流动力学
炎症性肠病→炎性肠病
已往→以往
轶和检验→秩和检验
应急性溃疡→应激性溃疡
影象→影像
瘀血→淤血
愈合期→恢复期
愈后→预后
粘膜→黏膜
粘液→黏液
直肠阴道膈→直肠阴道隔
指证→指征
质膜→细胞膜
转酞酶→转肽酶
姿式→姿势
综合症→综合征
纵膈→纵隔
H-E染色→苏木精-伊红染色