·病例报告·

术后9年异时性多原发直肠胃肠间质瘤一例

刘祥[1]　夏立建[2]　刘玉林[2]　于鹏[2]
[1]潍坊医学院临床医学系，山东潍坊　261042；[2]山东省千佛山医院胃肠外科，济南　250014
通信作者：夏立建，Email：Xiaalbert2758@163.com

扫码阅读电子版

A case report of metachronous multiple primary rectal gastrointestinal stromal tumor 9 years after transanal endoscopic microsurgery

Liu Xiang, Xia Lijian, Liu Yulin, Yu Peng

【摘要】 胃肠间质瘤（GIST）是消化道常见的间叶性肿瘤，其总体发病率1/10万～2/10万，其中直肠GIST约占5%，发病率较低。然而，直肠GIST术后复发率较高，其中中高危患者术后复发率极高。而目前国内外关于直肠GIST再发的治疗暂无相关报道。本文报道一例直肠GIST经肛门内镜微创手术（TEM）后9年后再发，并且再次行TEM手术治疗的患者。

【关键词】 胃肠道间质瘤，直肠；　经肛门内镜微创手术；异时性多原发

DOI：10.3760/cma.j.cn.441530-20190413-00161

患者　男，56岁，主因“肛门坠胀感近4年”于2008年9月2日入院。入院直肠指检：肛诊取截石位，进指7 cm在肛门12点处可触及约2 cm×2 cm大小的肿物，质韧，活动度可，拔出指套后少量带血。肠镜检查示：直肠前壁可见黏膜局部隆起，表面充血，3 cm×2 cm大小，其余黏膜未见明显异常，见图1。于2008年9月9日在腰硬联合麻醉下行经肛门内镜微创手术（transanal endoscopic microsurgery，TEM），术中见肿瘤位于直肠前壁约3 cm×2 cm大小，肿瘤表面黏膜正常，下缘靠近齿状线较近。术中快速病理示：（直肠肿物）梭形细胞瘤。术后病理诊断：胃肠间质瘤（gastrointestinal stromal tumor，GIST），恶行潜能未定，核分裂象（≤5个/10 HPF），切出面未查见瘤组织。免疫组织化学染色示：CD34（+）、CD117（-）、SMA（-）、S-100（-），见图2。术后9 d出院。

患者于2017年8月2日因“直肠间质瘤术后9年，拟行复查”入院，入院后直肠指检：肛诊取胸膝位，指诊距肛门约3 cm，右侧壁可触及一大小约1.5 cm×1.0 cm肿物，质硬，与周围粘连固定，退指指套无血迹。肠镜检查示：直肠前壁偏右距肛门5 cm处有一息肉样隆起，大小约2.0 cm×2.0 cm，表面光滑，黏膜充血，基底广基，见图3。盆腔MRI示：直肠下段前壁外侧缘可见两处局限性隆起型病变，大小分别约1.7 cm×1.6 cm×2.1 cm、1.2 cm×0.9 cm×1.6 cm，病变与前列腺关系密切，病变位于腹膜反折水平以下，下缘向下距肛缘分别约2.4 cm、1.4 cm。病变边缘清晰，以宽基底与直肠壁相连，磁共振弥散加权成像呈明显高信号，直肠系膜筋膜未见异常，考虑直肠GIST术后复发可能性大。于2017年8月8日在腰硬联合麻醉下行TEM局部切除术，用TEM器械观察病灶位于直肠前壁，距肛缘5 cm，约2 cm×2 cm大小，隆起完整较小病灶肉眼观察不清晰，位于肛缘处大小约1.5 cm×1.0 cm，故用电刀沿病变边缘分别完整切除，术中快速病理为梭形细胞瘤。术后病理诊断：直肠GIST，大小为2 cm×1.5 cm×1.2 cm，核分裂象<2个/50 HPF。免疫组化染色示：CD117（+）、DOG1（+）、CD34（+）、Desmin（-）、Ki-67（+5%），见图4。术后规律复查，服用酪氨酸激酶受体抑制剂-甲磺酸伊马替尼至今，随访截至2019年6月，患者无复发。

讨论　1983年，Mazur和Clark团队首次提出GIST是发生于胃肠道黏膜下的一种罕见肿瘤，在胃肠道恶性肿瘤中

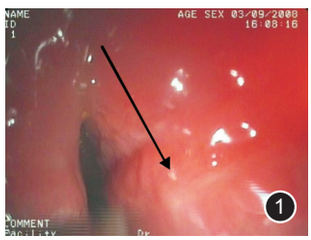

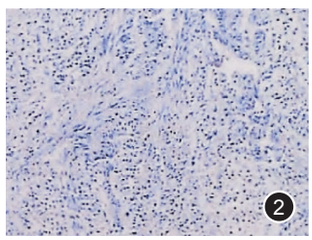

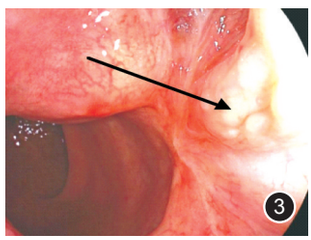

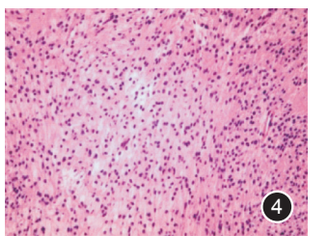

图1　首次入院肠镜检查（箭头示隆起）　**图2**　首次入院免疫组织化学染色（10×）　**图3**　再发入院肠镜检查（箭头示隆起）　**图4**　再发入院术后病理检查结果（10×，苏木精-伊红染色）

约占2.2%[1]。GIST可发生于从食道至肛门,以及胃肠外部位(例如网膜、肠系膜和腹膜后腔),其中胃是其最常见的原发部位,其次是小肠,直肠是罕见的部位,约占GIST的5%,发病率较低[2]。由于其较低的发病率,目前缺乏相关循证医学的研究,国内外尚无针对直肠GIST的规范的治疗指南,有的只是对于GIST的相关治疗指南[3],目前以完整的切除手术治疗为主,靶向治疗为辅的治疗方案已经得到医疗行业的认可[4]。

本例患者首次入院诊断为直肠GIST,在我院行TEM治疗,因肿瘤术前美国国立卫生研究院分级为低危复发风险,所以术后未给予靶向治疗,患者于术后9年再次入院复查,发现直肠再发两处直肠GIST,遂于我院再次行TEM,术后规律服用甲磺酸伊马替尼至今未见复发及转移。多原发肿瘤诊断目前多采用Warren Gates标准:(1)每一个肿瘤必须证实为恶性肿瘤;(2)肿瘤之间必须彼此界限清晰,有各自病理特点;(3)明确排除转移、复发[5]。一般肿瘤发生时间间隔≥6个月称为异时性多原发癌(metachronous carcinoma,MC),发生时间间隔<6个月为同时性[5]。本例病例术前考虑为复发,但仔细研究发现,本病例具有以下特点:(1)两次手术术后常规病理证实为直肠GIST;(2)肿瘤先后发生在距肛门不同距离的位置,并且两次手术术后病理中CD117存在不同;(3)两次肿瘤的发现时间间隔为9年;因此,本病例更倾向于异时多原发直肠GIST。德国Buess团队于1983年首次提出TEM,其作为微创手术方式,能做到直肠壁的全层切除,给直肠GIST局部切除提供了新的选择[6-7]。在新的TEM专家共识中,适合局部切除的直肠GIST被列入TEM的适应证,TEM治疗GIST较传统手术具有手术打击小、术后恢复快、并发症也少、术后生活质量高等优势[8]。

本患者两次入院均行TEM手术,从本病例经验来看,直肠GIST患者在出现肿瘤再发的情况下,可在积极完善术前检查及严格把握好手术适应证的情况下两次行TEM手术治疗。在两次行TEM手术的治疗中,对于肛门功能的保护、鉴别手术切缘与既往手术切缘的关系中存在一定难度,因此在行第二次手术术前应充分行术前电子结肠镜、直肠超声、磁共振等辅助检查来判断手术的可行性,而手术者在术中应在把握好解剖结构的前提下再行局部切除。综上所述,在直肠间质瘤的治疗中,在严格把握适应证的前提下,可多次行TEM手术治疗,从而对直肠间质瘤的治疗达到最佳效果。

利益冲突 所有作者均声明不存在利益冲突

参 考 文 献

[1] Yokoi K, Yamashita K, Tanaka N, et al. Gastrointestinal stromal tumor of the stomach diagnosed preoperatively[J]. J Nippon Med Sch, 2001,68(5):435-441.

[2] Tran T, Davila JA, El - Serag HB. The epidemiology of malignant gastrointestinal stromal tumors: an analysis of 1,458 cases from 1992 to 2000[J]. Am J Gastroenterol, 2005,100(1):162-168. DOI:10.1111/j.1572-0241.2005.40709.x.

[3] 沈琳,曹晖,秦叔逵,等. 中国胃肠间质瘤诊断治疗共识(2017年版)[J/CD]. 肿瘤综合治疗电子杂志, 2018,4(1):31-43.

[4] 曹晖,汪明. 从《亚洲胃肠间质瘤诊疗专家共识》探究中日韩三国诊治的异同与合作之前瞻思考[J]. 中华胃肠外科杂志, 2019,22(9):812-819. DOI:10.3760/cma.j.issn.1671-0274.2019.09.003.

[5] Nagasawa S, Onda M, Sasajima K, et al. Multiple primary malignant neoplasms in patients with esophageal cancer[J]. Dis Esophagus, 2000, 13(3): 226-230. DOI: 10.1046/j.1442-2050.2000.00116.x.

[6] Buess G, Theiss R, Hutterer F, et al. Transanal endoscopic surgery of the rectum - testing a new method in animal experiments [J]. Leber Magen Darm, 1983,13(2):73-77.

[7] Buess G. Review: transanal endoscopic microsurgery (TEM) [J]. J R Coll Surg Edinb, 1993,38(4):239-245.

[8] 薛晓强,林国乐. 经肛门内镜微创手术应用的新进展[J/CD]. 中华结直肠疾病电子杂志, 2019,8(2):109-114. DOI:10.3877/cma.j.issn.2095-3224.2019.02.001.

(收稿日期:2019-04-13)

(本文编辑:万晓梅)

本文引用格式

刘祥,夏立建,刘玉林,等. 术后9年异时性多原发直肠间质瘤一例[J]. 中华胃肠外科杂志,2020,23(5):507-508. DOI:10.3760/cma.j.cn.441530-20190413-00161.