·论著·

基于磁共振平扫对直肠癌侵犯环周切缘行卷积神经网络风险评估的研究

扫码阅读电子版

徐吉华[1] 周晓明[2] 马金龙[2] 刘世松[1] 张茂申[1] 郑学凤[1] 张训营[1] 刘广伟[1] 张宪祥[1] 卢云[3] 王东升[1]

[1]青岛大学附属医院胃肠外科 266003;[2]青岛大学附属医院影像科 266003;[3]山东省数字医学与计算机辅助手术重点实验室,青岛 266003

通信作者:卢云,Email:cloudylucn@126.com;王东升,Email:wangds0538@hotmail.com

【摘要】 **目的** 探讨利用更快的区域卷积神经网络算法(Faster R-CNN)分析直肠癌磁共振(MRI)平扫图像以评估环周切缘(CRM)状态的可行性。**方法** 病例纳入标准:(1)CRM阳性区域位于提肛肌肛管平面至腹膜反折之间,电子结肠镜及组织病理学检查证实为直肠恶性肿瘤;(2)术后病理或术前高分辨MRI检查证实有CRM阳性。排除标准:新辅助治疗后、手术后复发、图像质量差伪影、肿瘤巨大及广泛坏死等组织变性以及既往盆腔手术史直肠临近组织结构改变的病例。根据以上标准,收集青岛大学附属医院2016年7月至2019年6月期间,350例CRM阳性直肠癌患者的MR平扫图像。将患者按照性别和肿瘤部位分类,应用计算机随机数字法以6∶1比例随机分配为训练组(300例)和测试组(50例)。利用LabelImg软件在T2加权成像(T2WI)图像上对CRM阳性区域进行标识。应用标识的训练组图像对Faster R-CNN模型进行迭代训练、优化参数,直到网络收敛获得最佳的深度学习模型。利用测试集数据评估人工智能平台的识别性能,选取指标包括准确度、敏感性、阳性预测值、受试者工作特征曲线和曲线下面积(AUC),以及识别单张图像所花费的时间。**结果** 训练后的Faster R-CNN模型判定CRM状态的准确度、敏感性、特异性、阳性预测值和阴性预测值分别为0.884、0.857、0.898、0.807和0.926;AUC为0.934(95%CI:91.3%~95.4%)。Faster R-CNN模型对单张图像的自动识别时间为0.2 s。**结论** 基于Faster R-CNN建立的对直肠癌CRM阳性MRI图像识别和分割的人工智能模型,可完成对原位肿瘤外侵引起CRM阳性区域的风险评估,具有初步筛选的应用价值。

【关键词】 直肠肿瘤; 更快的区域卷积神经网络算法; 环周切缘; 磁共振平扫

临床试验注册号: ChiCTR-1800017410

基金项目:国家自然科学基金(81802473);山东省自然科学基金(ZR2019PF017);山东省重点研发计划(2018GSF118206)

DOI:10.3760/cma.j.cn.441530-20191023-00460

Application of convolutional neural network to risk evaluation of positive circumferential resection margin of rectal cancer by magnetic resonance imaging

Xu Jihua[1], Zhou Xiaoming[2], Ma Jinlong[2], Liu Shisong[1], Zhang Maoshen[1], Zheng Xuefeng[1], Zhang Xunying[1], Liu Guangwei[1], Zhang Xianxiang[1], Lu Yun[3], Wang Dongsheng[1]

[1]Department of Gastrointestinal Surgery, Affiliated Hospital of Qingdao University, Qingdao, Shandong 266003, China;[2]Department of Radiology, Affiliated Hospital of Qingdao University, Qingdao, Shandong 266003, China; [3]Shandong Key Laboratory of Digital Medicine and Computer Assisted Surgery, Qingdao, Shandong 266003, China

Corresponding authors: Lu Yun, Email: cloudylucn@126.com;

Wang Dongsheng, Email: wangds0538@ hotmail.com

【**Abstract**】 **Objective** To explore the feasibility of using faster regional convolutional neural network (Faster R-CNN) to evaluate the status of circumferential resection margin (CRM) of rectal cancer in the magnetic resonance imaging (MRI). **Methods** This study was registered in the Chinese Clinical Trial Registry (ChiCTR-1800017410). Case inclusion criteria: (1) the positive area of CRM was located between

the plane of the levator ani, anal canal and peritoneal reflection; (2) rectal malignancy was confirmed by electronic colonoscopy and histopathological examination; (3) positive CRM was confirmed by postoperative pathology or preoperative high-resolution MRI. Exclusion criteria: patients after neoadjuvant therapy, recurrent cancer after surgery, poor quality images, giant tumor with extensive necrosis and tissue degeneration, and rectal tissue construction changes in previous pelvic surgery. According to the above criteria, MRI plain scan images of 350 patients with rectal cancer and positive CRM in The Affiliated Hospital of Qingdao University from July 2016 to June 2019 were collected. The patients were classified by gender and tumor position, and randomly assigned to the training group (300 cases) and the validation group (50 cases) at a ratio of 6:1 by computer random number method. The CRM positive region was identified on the T2WI image using the LabelImg software. The identified training group images were used to iteratively train and optimize parameters of the Faster R-CNN model until the network converged to obtain the best deep learning model. The test set data were used to evaluate the recognition performance of the artificial intelligence platform. The selected indicators included accuracy, sensitivity, positive predictive value, receiver operating characteristic (ROC) curves, areas under the ROC curves (AUC), and the time taken to identify a single image. **Results** The accuracy, sensitivity, specificity, positive predictive value, and negative predictive value of the CRM status determined by the trained Faster R-CNN artificial intelligence approach were 0.884, 0.857, 0.898, 0.807, and 0.926, respectively; the AUC was 0.934 (95% CI: 91.3% to 95.4%). The Faster R-CNN model´s automatic recognition time for a single image was 0.2 s. **Conclusion** The artificial intelligence model based on Faster R-CNN for the identification and segmentation of CRM-positive MRI images of rectal cancer is established, which can complete the risk assessment of CRM-positive areas caused by *in-situ* tumor invasion and has the application value of preliminary screening.

【Key words】 Rectal neoplasms; Faster regional convolution neural network (Faster R-CNN); Circumferential resection margin; Magnetic resonance imaging

Fund program: National Natural Science Foundation of China (81802473); Natural science foundation of Shandong province (ZR2019PF017); the Key Research and Development Plan of Shandong Province (2018GSF118206)

DOI:10.3760/cma.j.cn.441530-20191023-00460

直肠癌环周切缘(circumferential resection margin,CRM)阳性是局部复发和低生存率的独立危险因素[1-2]。美国癌症联合会(American Joint Committee on Cancer,AJCC)第8版癌症分期系统中,推荐将CRM受侵犯作为预后风险和诊疗预测指标之一,并界定为循证医学Ⅰ级证据。美国国立综合癌症网络(National Comprehensive Cancer Network,NCCN)指南推荐,磁共振成像(magnetic resonance imaging,MRI)为直肠癌评价的优选影像检查方法,对制定合理治疗方案和评估预后具有指导性意义。我国临床肿瘤学会结直肠癌指南中,推荐使用盆腔高分辨MRI判断CRM,其准确性高[3]。但在我国,常规MR平扫普及范围广,高分辨MRI多集中在大城市,所以应用直肠MR平扫来实现CRM的初步筛选意义重大。随着深度学习卷积神经网络算法和临床医学广泛结合,胃肠肿瘤图像的自动识别和分割取得了丰硕成果[4-9]。所以,本研究旨在探讨应用更快的区域卷积神经网络(faster regional convolutional neural network,Faster R-CNN)对直肠癌MR平扫图像中CRM阳性区域进行自动识别和风险评估的可行性。

资料与方法

一、研究对象

病例纳入标准:(1)CRM阳性区域位于提肛肌肛管平面至腹膜反折之间,电子结肠镜及组织病理学检查证实为直肠恶性肿瘤;(2)术后病理或术前高分辨MRI检查证实有CRM阳性。排除标准:新辅助治疗后、手术后复发、图像质量差伪影、肿瘤巨大及广泛坏死等组织变性以及既往盆腔手术史直肠临近组织结构改变的病例。

根据以上标准,收集青岛大学附属医院2016年7月至2019年6月期间,经电子结肠镜及组织病理学检查证实为直肠癌患者并诊断环周切缘阳性的MR平扫图像。最终选出350例患者纳入本研究,年龄25~88(61.9±10.9)岁;男232例(66.3%),女118例(33.7%);肿瘤长径(57.7±24.9) mm,肿瘤距肛缘的

距离(61.4 ±24.9) mm;肿瘤距肛缘<5 cm者129例(36.9%),5~10 cm者202例(57.7%),≥10 cm者19例(5.4%)。将患者按照性别和肿瘤部位分类,应用计算机随机数字法以6∶1比例随机分配为训练组(300例)和测试组(50例)。

本研究经青岛大学医学部伦理委员会审核通过,在中国临床试验注册中心注册(注册号:ChiCTR-1800017410),所有方法均按照相关指南和法规进行。

二、磁共振图像的扫描过程和导出

使用Signa 3.0T超导型MR扫描仪(美国GE公司)和16通道相控阵表面线圈进行扫描。患者取仰卧位,磁场中心定位于耻骨上缘。具体扫描参数见表1。根据已纳入本研究患者的影像单号信息,以联合图像专家组(JPEG)格式和医学数字成像及通信(DICOM)格式导出所有图像。

三、对CRM阳性图像标识及数据库的建立

由两名10年以上工作经验高年资放射学医师和1名胃肠专业高级职称的临床医师综合相关检查信息,最终确定CRM阳性区域;若判定结果不一致,经商讨后得出一致结论。明确CRM阳性区域的定位后,在抑脂磁共振平扫图像上进行CRM阳性区域的标识。

利用LabelImg软件标识出以直肠固有筋膜为分隔线,包含一半的癌肿瘤组织和一半的邻近组织的区域。为避免抑脂序列可能会影响对肿瘤边界的判读,在标识判定过程中,我们结合冠状位和矢状位非抑脂图像,并通过弥散加权成像(diffusion weighted imaging,DWI)对炎性反应、肠管周围的纤维化和肿瘤侵犯进行区分,进一步验证肿瘤浸润转移情况。而且此标识软件可以通过轴位图像生成三维图像,更有利于进一步验证标识区域的准确性。

在本研究判定出的CRM阳性图像中只有很少部分(约占6%)是由直肠系膜内转移性淋巴结、癌结节及肌层外血管侵犯引起。所以只选取了原发肿瘤外侵造成CRM阳性的MR平扫T2加权成像(T2 weighted image,T2WI)图像进行训练。最终在提肛肌肛管平面至腹膜反折区域采集到的所有MR图像,在训练组300例患者中确定出1 210张CRM阳性T2WI图像,测试组50例患者中确定出210张图像CRM阳性T2WI。Faster R-CNN平台建立过程同放射学医师学习培养过程类似,除了学习已标记图像,还需要包括该区域内的CRM阴性癌肿瘤图像和正常解剖结构图像。

四、Faster R-CNN的方法流程

应用Faster R-CNN的深度学习方法进行研究,该模型是在Fast R-CNN基础上融合区域生成网络(region proposal network,RPN)发展而来。整个模型的框架应用VGG16构架进行特征提取、RPN生成特征区域提议、Fast R-CNN网络完成边界框的分类和回归。在训练过程中,RPN和Fast R-CNN网络共享VGG16提取的卷积特征,用以调整和优化各自参数。Faster R-CNN模型的基本构架见图1。

表1 扫描仪参数信息

序列	抑脂、非抑脂	重复时间(ms)	回波时间(ms)	层厚(mm)	层间距(mm)	矩阵	视野FOV(cm)
矢状位T2加权成像	非抑脂	2000~4000	60~120	6.0	1.0	320×256	32~44
冠状位T2加权成像	抑脂	2000~4000	60~120	5.0	2.0	320×192	36~44
轴位T2加权成像	抑脂	2000~4000	60~120	6.0	1.5	320×256	36~44
轴位弥散加权成像	–	3000~5000	60~120	6.0	–	96×130	36~52

注:"–"表示无数据

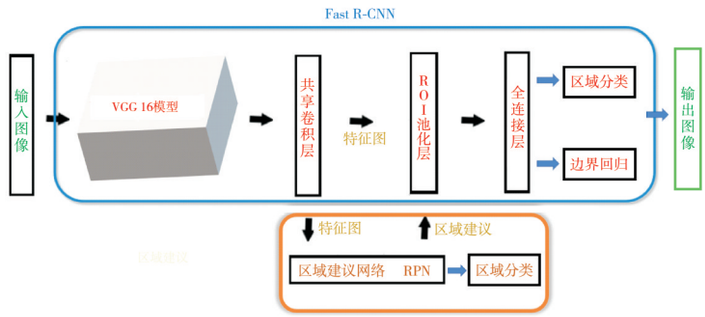

图1 更快的区域卷积神经网络(Faster R-CNN)模型构架图

1.Faster R-CNN的训练及参数设置：本研究对训练集中1 210张切片进行数据增强，采用水平-竖直翻转、放大-缩小、旋转变换处理后，最后筛选出3 000张标识图像作为训练集数据。交替训练方式过程步骤如下：第1次先使用预训练ImageNet模型来初始化并开始训练RPN。训练后的RPN为Fast R-CNN提供候选区域，并开始第1次训练Fast R-CNN网络。再利用第1次训练后的Fast R-CNN网络的参数初始化RPN网络，开始第2次训练RPN。训练完第2次RPN网络输出比上一次更高质量的候选区域，输入Fast R-CNN网络，再开始第2次训练Fast R-CNN网络。本研究使用python可视化损失（Loss）曲线的波动，经过RPN和Fast R-CNN之间两阶段的总共24万次迭代训练，Loss曲线趋于稳定。在整体训练过程中，通过不同程度的验证，最终可以获得一个专用的深度学习检测模型。然后再应用测试集数据检测、评估深度学习平台性能的优劣。

2.Faster R-CNN模型的测试：将210张CRM阳性和420张CRM阴性的直肠癌T2WI横轴位图像作为测试数据集，输入已训练好的Faster R-CNN模型进行性能测试，并记录人工智能模型识别过程所消耗时间（以秒为单位）。将图像输入到已经完成训练生成的Faster R-CNN模型中，输出图像中，标注CRM阳性区域的位置以及概率。

五、统计学方法

应用IBM SPSS 21.0分析软件对数据进行分析。年龄为影像诊断时实际年龄，所有分类数据均以例（%）表示；连续数据以$\bar{x}\pm s$表示。评估人工智能平台性能选用的指标包括准确度、敏感性、特异性、阳性预测值、阴性预测值；应用生成的敏感性和特异性汇总结果，绘制ROC曲线，显示敏感性和特异性的点估计和置信区间。利用梯形下降法计算曲线下面积（area under curve，AUC），由此可以判断完成训练的Faster R-CNN人工智能平台的辅助诊断能力。

结　　果

在Faster R-CNN模型测试后的图像中，存在得分在0~1之间多个标识区域。根据规定将0.7作为判定阳性或阴性区域的分界点。通过与放射学高年资医师标记的CRM阳性区域图像作比较，来评估人工智能平台性能。本次训练后的Faster R-CNN模型判定CRM状态的准确率、灵敏度、特异度、阳性预测值和阴性预测值分别为0.884、0.857、0.898、0.807和0.926，AUC为0.934（95%CI：91.3%~95.4%），见图2。在本次测试中，Faster R-CNN模型对单张图像的自动识别时间为0.2 s。Faster R-CNN人工智能模型识别CRM阳性区域的位置和分类概率的结果与高年资医师标记结果对比图，见图3。

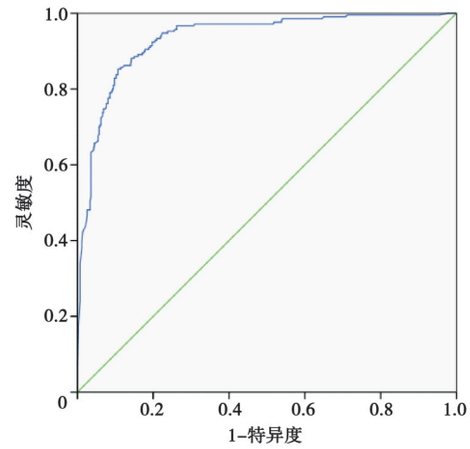

图2 训练后的更快的区域卷积神经网络（Faster R-CNN）模型判定环周切缘状态的受试者工作特征（ROC）曲线图

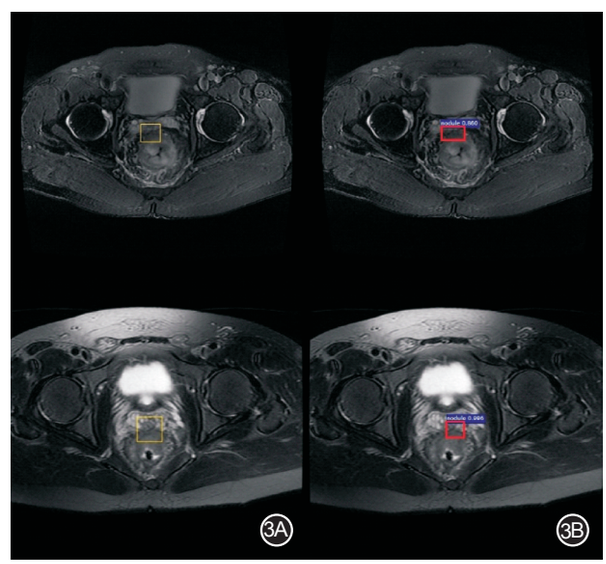

图3 更快的区域卷积神经网络（Faster R-CNN）与医师标记结果对比图　3A. 医师标记结果；3B. Faster R-CNN标记结果

讨　　论

根据NCCN和欧洲肿瘤内科学会（European Society for Medical Oncology，ESMO）指南，CRM阳性是肿瘤分期的关键因素，是新辅助放化疗

(neoadjuvant chemoradiotherapy, nCRT)治疗的绝对适应证。研究表明,新辅助治疗可有效地降低局部复发及远处转移,提高患者总生存期[10-11]。准确判定CRM是否受侵犯对制定治疗方案非常关键,可辅助多学科综合治疗团队(multi-disciplinary team, MDT)对直肠癌患者明确诊断、制定个体化治疗方案及评估预后[12]。MRI检查以其对直肠系膜筋膜、直肠膀胱隔筋膜等细微解剖结构的高分辨能力,被认为是判断CRM有无癌浸润的最佳检查方法。我国临床肿瘤学会结直肠癌指南中,推荐使用盆腔高分辨MRI判断原发肿瘤、直肠系膜内转移性淋巴结、癌结节、直肠壁外血管侵犯与直肠系膜筋膜、相邻器官及结构的关系距离<1 mm,即诊断为CRM阳性[3]。Beets-Tan等[13]的研究结果显示,相控阵MRI下CRM受累的最短距离<5 mm与显微镜下最短距离<1 mm高度相关。另有研究表明,MRI评估CRM阳性的特异度为94%(95%CI:88%~97%),灵敏度为77%(95%CI:57%~90%);其特异性显著高于T分期(75%)和淋巴结转移分期(71%)[14]。本研究中结合术后病理大切片和/或高分辨磁共振等相关检查对应标识图像,在此前提下训练Faster R-CNN模型识别MR图像中CRM的精准性得到保障。

目前,医师面对与日俱增的大量多维、多参数的MRI图像数据,需要在短时间内依靠个人经验综合各种因素做出诊断;并且医师成长周期较长,个人经验之间差异,面对不典型复杂图像难免会倾向于主观判断,容易出现漏检和误诊。通过医工结合,研究人员开发了多种计算机辅助系统来协助医生工作和学习。其中深度学习卷积神经网络系统,以其类似于大脑神经结构模拟人类学习,可以通过不断的训练优化自身性能,为医疗带来新的曙光。本文应用的卷积神经网络深度学习模型Faster R-CNN真正意义上实现了端对端检测,具备应用较少图像数据集既可提取高精确度特征信息、高效地实现图像识别和分割的能力[15]。在前期研究和对本研究条件的反复摸索基础上,并结合同种方法的相关研究,可以证实通过多次调整参数和增加负样本的方式,可以降低过度拟合和提高检测精准度[16]。本研究结果表明,目前状态下Faster R-CNN模型对MR平扫图像中CRM是否受侵犯的诊断能力接近影像学专家,且辨识单张图像所用时间约0.2 s。可见除了具有机器学习的客观性和重复性外,训练好的Faster R-CNN模型具有较高准确性和高效性的优势,通过不断地从错误的反馈信息中反馈学习和优化性能,可基本完成对原位肿瘤外侵引起CRM阳性图像的初步筛选,达到对CRM风险评估的目的。

本研究尚存在局限性:由于本中心数据有限和原本直肠系膜内转移性淋巴结、癌结节及肌层外血管侵犯造成的CRM阳性病变少的原因,未能完成此类图像分割的分类训练和评估。其次,深度学习模型识别目标需要较大的数据量,本中心影像中心存储的数据中,单纯非抑脂T2WI磁共振图像不做常规保存,而抑脂T2WI图像均可以提取到。我们尝试分别应用非抑脂图像和混合图像进行研究,但均未得出预期结果。所以,主要由于数据量偏少,加之技术的限制,没能应用非抑脂MR平扫图像达到预期目标。我们最终还是保留此次试验结果,经技术方面的调整,最终选择抑脂MRI进行研究。另外,目前对于直肠癌患者,我们中心已经实行直肠高分辨MR检查。应用高分辨非抑脂T2WI、肿瘤轴位及冠状位交互是判断CRM的首选,相关研究正在进行中。另外,从技术层面,本算法是在二维MRI中检测病灶,真实病灶的立体结构层次明显,可以构建三维深度学习模型,以达到更佳的检测效果[17]。本研究中建立的Faster R-CNN模型对原发肿瘤外侵引起CRM阳性的图像实现了有效识别,随着中国结直肠病例数据库等大数据中心的建立,这一研究前景广阔。

综上,在直肠癌MR平扫图像中,应用Faster R-CNN模型对原位肿瘤外侵引起CRM阳性的图像分割具有较高的准确性和可行性,可完成对原位肿瘤外侵引起CRM阳性区域的风险评估,具有初步筛选的应用价值。

利益冲突 所有作者均声明不存在利益冲突

参 考 文 献

[1] Adam IJ, Mohamdee MO, Martin IG, et al. Role of circumferential margin involvement in the local recurrence of rectal cancer[J]. Lancet, 1994, 344(8924): 707-711. DOI: 10.1016/s0140-6736(94)92206-3.

[2] Kelly SB, Mills SJ, Bradburn DM, et al. Effect of the circumferential resection margin on survival following rectal cancer surgery[J]. Br J Surg, 2011, 98(4): 573-581. DOI: 10.1002/bjs.7372.

[3] 中国临床肿瘤学会指南工作委员会. 中国临床肿瘤学会(CSCO)结直肠诊疗指南2019版[M]. 北京:人民卫生出版社, 2019:22.

[4] Li L, Chen Y, Shen Z, et al. Convolutional neural network for the diagnosis of early gastric cancer based on magnifying narrow band imaging[J]. Gastric Cancer, 2020,23(1):126-132. DOI:10.1007/s10120-019-00992-2.

[5] Lu Y, Yu Q, Gao Y, et al. Identification of metastatic lymph nodes in MR imaging with faster region-based convolutional neural networks[J]. Cancer Res, 2018,78(17):5135-5143. DOI:10.1158/0008-5472.CAN-18-0494.

[6] Ozawa T, Ishihara S, Fujishiro M, et al. Novel computer-assisted diagnosis system for endoscopic disease activity in patients with ulcerative colitis[J]. Gastrointest Endosc, 2019,89(2):416-421.e1. DOI:10.1016/j.gie.2018.10.020.

[7] Soomro MH, Coppotelli M, Conforto S, et al. Automated segmentation of colorectal tumor in 3D MRI using 3D multiscale densely connected convolutional neural network[J]. J Healthc Eng, 2019,2019:1075434. DOI:10.1155/2019/1075434.

[8] Trebeschi S, van Griethuysen JJM, Lambregts DMJ, et al. Deep learning for fully-automated localization and segmentation of rectal cancer on multiparametric MR[J]. Sci Rep, 2017,7(1):5301. DOI:10.1038/s41598-017-05728-9.

[9] Zhang X, Hu W, Chen F, et al. Gastric precancerous diseases classification using CNN with a concise model[J]. PLoS One, 2017,12(9):e0185508. DOI:10.1371/journal.pone.0185508.

[10] Warrier SK, Kong JC, Guerra GR, et al. Risk factors associated with circumferential resection margin positivity in rectal cancer: a binational registry study[J]. Dis Colon Rectum, 2018,61(4):433-440. DOI:10.1097/DCR.0000000000001026.

[11] Bernstein TE, Endreseth BH, Romundstad P, et al. Circumferential resection margin as a prognostic factor in rectal cancer[J]. Br J Surg, 2009,96(11):1348-1357. DOI:10.1002/bjs.6739.

[12] Nikberg M, Kindler C, Chabok A, et al. Circumferential resection margin as a prognostic marker in the modern multidisciplinary management of rectal cancer[J]. Dis Colon Rectum, 2015,58(3):275-282. DOI:10.1097/DCR.0000000000000250.

[13] Beets-Tan RG, Beets GL, Vliegen RF, et al. Accuracy of magnetic resonance imaging in prediction of tumour-free resection margin in rectal cancer surgery[J]. Lancet, 2001,357(9255):497-504. DOI:10.1016/s0140-6736(00)04040-x.

[14] Al-Sukhni E, Milot L, Fruitman M, et al. Diagnostic accuracy of MRI for assessment of T category, lymph node metastases, and circumferential resection margin involvement in patients with rectal cancer: a systematic review and meta-analysis[J]. Ann Surg Oncol, 2012,19(7):2212-2223. DOI:10.1245/s10434-011-2210-5.

[15] Ren S, He K, Girshick R, et al. Faster R-CNN: Towards real-time object detection with region proposal networks[J]. IEEE Trans Pattern Anal Mach Intell, 2017,39(6):1137-1149. DOI:10.1109/TPAMI.2016.2577031.

[16] Gao L, He Y, Sun X, et al. Incorporating negative sample training for ship detection based on deep learning[J]. Sensors, 2019,19(3):684. DOI:10.3390/s19030684.

[17] Lorenzon L, Bini F, Quatrale M, et al. 3D MRI segmentation and 3D circumferential resection margin evaluation for a standard rectal cancer assessment[J]. G Chir, 2018,39(3):152-157. DOI:10.11138/gchir/2017.39.3.152.

(收稿日期:2019-10-23)

(本文编辑:王静)

本文引用格式

徐吉华,周晓明,马金龙,等. 基于磁共振平扫对直肠癌侵犯环周切缘行卷积神经网络风险评估的研究[J]. 中华胃肠外科杂志,2020,23(6):572-577. DOI:10.3760/cma.j.cn.441530-20191023-00460.

·读者·作者·编者·

《中国临床案例成果数据库》征稿启事

中国临床案例成果数据库》(以下简称CMCR)是由中国科协资助、中华医学会杂志社承建的国家级大型临床案例成果的发布平台。CMCR致力于推进基于病案成果的基层医疗工作者学术成果评价能力建设。所有被CMCR数据库经同行评议后收录的病例报告,将获得正式收录证明。

来稿一经CMCR收录,中华医学会杂志社将以开放获取方式(CC-BY协议)公开展示其摘要信息及全文内容。该平台发表的所有文章均可在公共网络领域里免费获取,允许任何用户不以盈利为目的的阅读、下载、打印、检索、超链接该文献,或用作其他任何合法用途。

已在CMCR在线发布的内容,允许作者在其他媒体上再次发表。

本平台投稿网址为http://cmaes.medline.org.cn。

联系方式:北京市西城区东河沿街69号 中华医学会杂志社431室。联系人:李静,电话:010-51322291,Email:cmcr@cma.org.cn。

如欲了解更多信息,请登录官方网站进行查阅,网址:cmcr.yiigle.com。

中国临床案例成果数据库编辑部