·专题论坛·

直肠癌手术相关创新技术与专利转化

扫码阅读电子版

杨雪菲[1] 胡浩[1] 朱畅[2] 李方[2] 丁顺凯[2] 潘凯[2]
[1]香港大学深圳医院外科部/胃肠外科,深圳 518053;[2]深圳市人民医院胃肠外科 518020
通讯作者:潘凯,Email:szpankai@126.com

潘凯

【摘要】 直肠癌外科治疗的技术和理念近年来发展迅速,但仍存在一些难点。在保证手术目标的基础上,通过创新和改良,使困难手术变得清晰、简便,从而缩短手术时间,降低风险,是结直肠外科医生追求的目标。本团队自2009年以来,针对直肠癌手术的难点,尝试进行术式改进和相关专利转化,具体包括:(1)逆行Miles手术(先行会阴部手术,再行腹腔镜手术)及相关专利[腹腔镜手术器械袋(专利号ZL201520442331.0)、超声刀辅助光源(专利号ZL201020137689.X)]。(2)经上下入路会师的低位直肠癌保肛根治术及相关专利[直肠冲水通气负压引流管(专利号ZL201520374385.8)、超声刀柄无菌连接套(专利号ZL201920648102.2)]。(3)经自然腔道取标本腹腔镜结直肠癌根治术(针对肿瘤距肛门20~40 cm、10~20 cm和5~10 cm进行分类处理)及相关专利[经自然腔道取标本装置(专利申请号ZL2017101480141)、经自然腔道取标本薄膜套(专利申请号ZL201921169857.0)]。外科医生是手术方式改进和手术器械创新的主角,应在实际工作中积极思考、勇于创新、总结成果、寻求转化,从而推动外科治疗的前进。

【关键词】 直肠肿瘤; 术式创新; 器械创新; 专利转化

DOI:10.3760/cma.j.cn.441530-20200318-00151

Technological innovation and patent transformation in rectal cancer surgery

Yang Xuefei[1], Hu Hao[1], Zhu Chang[2], Li Fang[2], Ding Shunkai[2], Pan Kai[2]

[1]Division of Gastrointestinal Surgery, Department of Surgery, The University of Hong Kong-Shenzhen Hospital, Shenzhen, Guangdong 518053, China; [2]Department of Gastrointestinal Surgery, Shenzhen People's Hospital, Shenzhen, Guangdong 518020, China

Corresponding author: Pan Kai, Email: szpankai@126.com

【Abstract】 Surgery for rectal cancer has obtained quick improvement in techniques and concepts in recent years but still has challenging areas. Colorectal surgeons always seek to make operations clearer and easier, so that surgery can be safer and less time-consuming while guaranteeing surgical goals. With this purpose, our team have explored to make innovations in operations for rectal cancer and translate relevant patents from 2009. We summarize our achievements in this article as follows: (1) Reverse Miles operation (perineal operation first then laparoscopic abdominal operation) with two relevant patents—specialized instruments bag for laparoscopic operations (patent number ZL201520442331.0) and accessory spotlight for ultrasound scalpel (patent number ZL201020137689.X). (2) Laparoscopic sphincter-saving surgery for low rectal cancer through marker meeting approach with two patents—vacuum rectal drainage tube with functions of irrigation and ventilation (patent number ZL201520374385.8) and sterile sleeve cover of ultrasound scalpel handle (patent number ZL201920648102.2). (3) Laparoscopic radical resection of colorectal cancer and natural orifice specimen extraction. Different methods were designed according to the location of the tumor that classified as 20-40 cm, 10-20 cm and 5-10 cm to anus. Two relevant patents were specialized instruments for natural orifice specimen extraction (patent application number ZL2017101480141) and plastic film sleeve for natural orifice specimen extraction (patent application number ZL 201921169857.0). Reformation of surgical technique and innovation of surgical instruments should be conducted by surgeons with innovative thinking who always seek the way to translate ideas to patents and then real products to promote surgical treatment.

【Key words】 Rectal neoplasms; Surgical innovation; Innovation in surgical instruments; Patent transformation

DOI:10.3760/cma.j.cn.441530-20200318-00151

直肠癌外科治疗的技术和理念近年来发展迅速,从全直肠系膜切除(total mesorectal excision, TME)[1]到经肛全直肠系膜切除(transanal total

mesorectal excision, taTME)[2-3]、从第253组淋巴结清扫到盆腔侧方淋巴结清扫[4-7]、从经自然腔道内镜手术(natural orifice translumenal endoscpic surgery, NOTES)到经自然腔道取标本手术(natural orifice specimen extraction surgery, NOSES)[8-10],明显提高了直肠癌的治疗效果,改善了患者生活质量。但至今,直肠癌、特别是低位直肠癌手术仍存在一些困难领域需要探索和创新。本文团队自2009年以来,围绕这一主题开展了一系列工作,包括尝试术式改进和相关专利的转化[11]。现对近年的探索及成果进行总结和分享。

一、逆行Miles手术及相关专利

(一)逆行Miles手术

常规Miles手术是在截石位下先行腹腔手术部分,然后经会阴部行肛门直肠切除,最后回到腹部行人工肛门建立。其优点是,先结扎供应肿瘤区域的根部血管,然后切除肿瘤,符合肿瘤手术原则,且术中不用改变患者体位。但不足之处包括:(1)术后会阴部切口感染率高,据报道为12%~14%[12]。由于先行腹部手术,术中可能有直肠内容物被推出至肛门外,污染局部,即使行会阴部手术前进行再次消毒,但受体位限制,不可能彻底有效消毒术野。(2)会阴部切口紧贴手术床面,导致手术野显露不充分。(3)无影灯照射角度与术者视角形成锐角,导致操作者视野不良,常需反复调整灯光方向。(4)患者取截石位行会阴部手术时,术者双臂架空操作,姿势易疲劳,助手也难以协助暴露,术者手术视野局限,助手观察更加受限。(5)肿瘤较大或向周围组织浸润时,上述不利因素更增加手术难度。因此,我们改变了手术程序,调整患者体位,采用先会阴、后腹部的手术次序。

1.先行会阴部手术:患者体位采取右侧卧位,双髋关节屈约60°,膝关节屈90°,双上肢环抱胸架。调整手术床,头低脚高30°;向右倾斜20°,使会阴部处于术野的近中央,远离手术床面,见图1A。常规消毒铺巾后,将肛门口荷包缝合关闭。以肛门口为中心做一前后纵径的梭形切口,切开皮肤和皮下组织,先在尾骨前方切断肛尾韧带,沿两侧切断肛提肌,在前方切断耻骨直肠肌和耻骨尾骨肌。当肛门、直肠肿瘤游离松动后,将手套改装的水气囊塞入会阴部切口内,分层缝合皮下组织和皮肤,见图1B。

2.再行腹腔镜手术:将患者改成仰卧位,腹部手术区域常规消毒铺巾,放置腹部套管,手术步骤与腹腔镜直肠癌低位前切除术相同。沿骶前间隙分离直肠系膜直至尾骨尖,在水气囊的膨胀作用下,在此很容易与会阴部手术区域会合,在白色水气囊的指引下向两侧迂回分离,在直肠前方会合,完整游离直肠肿瘤及直肠系膜,见图1C。将左下腹套管孔扩大为直径4~5 cm切口,放置切口保护器,将肛门直肠肿瘤、相连乙状结肠及其系膜由切口拉出,规范切除,近端结肠做人工肛门。

3.逆行Miles手术的优势:(1)先解决会阴部手术难点,通过体位变换,将手术区域放在常规手术功能位置,病变位置暴露清楚,操作方向向下,不易疲劳。(2)术者手术视野良好,便于术者和助手协同手术,操作确切,可减少出血,提高切除质量,减少副损伤概率。(3)手术野远离手术床面,易于手术区域充分消毒,轻松清晰的手术操作可以缩短手术时间,且先行缝闭肛门口,均可减少术后感染概率。(4)将水气囊放在会阴部切口内,借助其弹性支撑,有利于腹部手术与会阴部手术创面会师,避免损伤周围组织。

(二)相关专利

1.腹腔镜手术器械袋(实用新型专利号ZL

图1 逆行Miles手术中会阴部手术时的患者体位和部分操作步骤 1A.会阴部手术患者体位;1B.向会阴部切口内塞入水气囊;1C.在白色水气囊指引下完整游离直肠肿瘤及直肠系膜

201520442331.0)：专为腹腔镜手术设计的器械放置袋，用于术中放置腹腔镜手术器械、保温腹腔镜镜头、固定管线。由于直肠手术患者体位的特殊性，腹腔镜手术过程中需频繁更换各种长杆手术器械和常规器械，安放和更换器械需要一个平台，避免器械滑落，且需要保温镜头。我们设计的腹腔镜手术器械袋，可根据需要安放在适宜位置，方便术者取放器械。器械袋由一块长方形(长100 cm，宽35 cm)坚韧材料制成，正面设有一对方向相反的纵向条形尼龙粘贴带(长16 cm，宽2.5 cm，糙柔面比1∶3)，用于固定管线，在器械袋两侧分别设有大小深度不同的长方形口袋插放器械。见图2。

2.超声刀辅助光源(实用新型专利号ZL201020137689.X)：专为超声刀设计的辅助光源，用于超声刀进行深部手术时的术野照明。用超声刀进行腹盆腔或会阴部深部操作时，如直肠癌根治术中的盆腔内操作，直肠癌Miles术中切除肛门的操作等，由于操作部位深且狭小，术野暴露困难，手术台上方的无影灯光难以理想照明，造成术野昏暗，操作困难，副损伤风险增加。我们设计的超声刀辅助光源为一个聚丙烯外壳小型电筒，电筒呈圆柱形，直径1 cm，长度5 cm，由4枚1.5V纽扣电池供电，采用节能、高亮度的LED灯泡，由可固定的前推式开关开启，可用橡皮筋或粘胶带安装在超声刀杆上，开启后随刀杆运动照亮刀头操作区域，在深部操作时显露清晰的术野。见图3。

二、经上下入路会师的低位直肠癌保肛根治术及相关专利

(一)经上下入路会师的低位直肠癌保肛根治手术

腹腔镜低位直肠癌保肛根治术一直是结直肠外科的难点，尤其在男性患者、骨盆狭窄、肿瘤位置低(距肛缘3~6 cm)、肿瘤较大且患者肥胖时，腹腔镜下盆腔内术野不易显露，操作空间狭小，特别在最后游离至直肠系膜根部用直线切割闭合器离断直肠时，操作比较困难，极易损伤肠壁或遗留肿瘤组织。我们采取的先下后上手术方式可较好地解决这一难题。

1.下入路手术：患者取改良截石位，将会阴肛门部充分暴露，常规消毒铺巾。肛管直肠内用1%碘伏冲洗消毒，充分扩肛，缝线牵拉肛缘皮肤，使肛缘充分显露。在直视下或半圆肛窥辅助下，沿直肠肿瘤下缘约1 cm处在直肠腔内荷包缝合，打结封闭肿瘤肠腔。在荷包缝合线下1 cm处先切开直肠后壁，进入直肠后疏松结缔组织间隙，扩大此间隙，然后分别沿左右两侧向前切开直肠壁，进入直肠周围疏松间隙，在直肠前会合。沿间隙向直肠近端游离，直至直肠肿瘤可局部移动。用两根小纱条塞入直肠周边疏松组织间隙中，将离断的直肠近端与远端隔离开。见图4。

2.上入路手术：按常规腹腔镜直肠癌手术摆放体位和放置套管。游离乙状结肠系膜根部，显露肠系膜下动脉，试夹其根部，观察乙状结肠肠壁旁血管有无搏动。如见搏动，在距根部0.5 cm处结扎后切断；如未见明显搏动，则可沿肠系膜下动脉分离显露出左结肠动脉，在其分出点远端结扎肠系膜下动脉干，即保留左结肠动脉血供。沿乙状结肠系膜根部切开直肠骶骨韧带，进入骶前间隙。沿直肠系膜左、右边缘游离，在直肠膀胱陷凹底部会合，显露精囊腺，注意保护其被膜，沿被膜分离直肠前间隙。沿骶前间隙向下锐性分离，此时调整腹腔镜镜头视野向上，可较好地暴露直肠系膜末端，分离直肠系膜左右间隙。在骶前间隙底端先与会阴部塞入的纱布会师，然后沿纱布沿左右两路绕向前方，完成

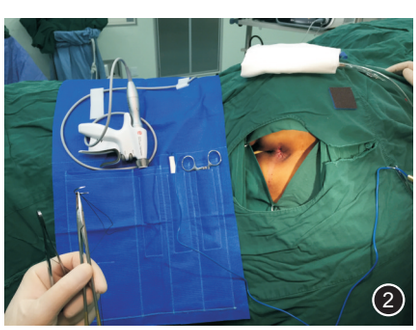

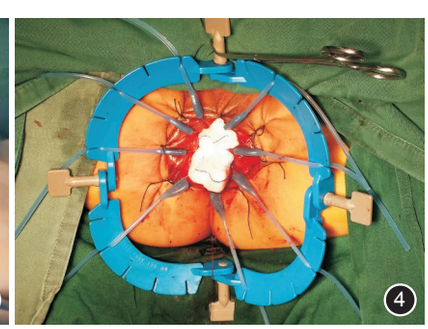

图2 腹腔镜手术器械袋(专利号ZL201520442331.0) **图3** 超声刀辅助光源(专利号ZL201020137689.X)照亮刀头术野 **图4** 经上下入路会师的低位直肠癌保肛根治术下入路手术(将纱条塞入直肠周边疏松组织间隙中，使离断的直肠近端与远端隔离开)

与纱布的完整会师。注意保护直肠荷包缝线,以确保肿瘤肠腔持续关闭。见图5。如肿瘤较小,可直接经末端直肠由肛门拉出,在会阴部体外切除直肠肿瘤及其系膜,并将圆形吻合器钉砧放置在近端乙状结肠残端,由肛门直肠送回腹腔内。如肿瘤较大,或乙状结肠系膜较肥厚短缩,可经腹部小切口将直肠肿瘤及其系膜提出体外切除,将圆形吻合器钉砧放置在乙状结肠残端后送回腹腔,荷包缝合远端直肠残端后使用圆形吻合器吻合。吻合方式也可采用经肛门直视下手工缝合。

在下入路手术中,荷包缝合关闭肿瘤肠腔,符合无瘤原则。直视下用超声刀在荷包缝合以下横断直肠,可确保直肠远端切缘阴性。将白色纱条塞入直肠周围创面作为标记,方便上入路推进时辨认会师。上入路手术过程与常规腹腔镜直肠癌根治术相似,游离直肠系膜需沿其包膜进行,切勿进入包膜而误伤直肠。不同的是在游离下端直肠系膜时,仅需直接向下分离,向白色纱布靠近,即可与已横断的直肠断端相会合,而无需在分离直肠系膜底端时向肠壁拐弯靠近,避免了在狭窄盆腔底部横断直肠的困难,可明显降低手术难度,缩短手术时间,提高手术质量。由于进行极低位结直肠吻合,虽保留左结肠动脉,近端结肠来自边缘动脉的血供距离较长,残端供血相对较差,建议行末段回肠预防性造口。

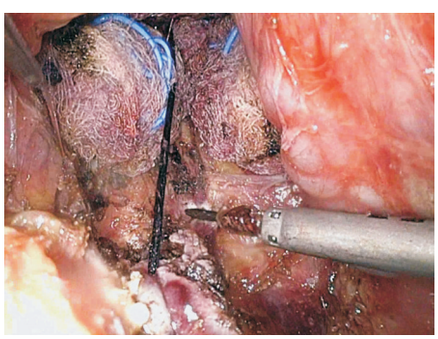

图5 经上下入路会师的低位直肠癌保肛根治术上入路手术(完全游离直肠断端,荷包线保持完整)

(二)相关专利

1.直肠冲水通气负压引流管(实用新型专利号ZL201520374385.8):为直肠吻合后冲水通气负压吸引设计的专用管道,用于行直肠癌保肛根治手术后的患者。直肠癌术后有10%~13%的患者因各种原因出现吻合口漏[13-15]。我们设计专用管道的目的,是减低直肠内压力,利用冲水通气负压吸引循环引流,防止管道堵塞,保持直肠内低压状态,减低吻合口压力,以利于吻合口愈合。

冲水通气负压引流管为一条总长34.5 cm的合成材料管道,管壁厚度约0.1 cm,由外套管和内套管组成。外套管头端为纺锤体样管道,长12 cm,中间外径为2.5 cm,两端外径为1.2 cm,管壁上均匀分布有0.2 cm×0.4 cm的椭圆形开孔,尾端为长6 cm,外径1.2 cm的管道。内套管上部由长18 cm,直径1 cm的两个半管组成,半管之间有管壁隔开,在半管头端10 cm段管壁上均匀分布有0.2 cm×0.4 cm的椭圆形开孔,管道中部为螺旋,可与外套管旋紧,下部有两根直径0.5 cm的管道,一根接负压吸引器,另一根接生理盐水或空气管。直肠内容物及气体可通过双套管壁上的小孔引出,也可进行直肠腔冲洗,双套管设计可保证负压吸引顺利进行。结直肠吻合后将直肠冲水通气负压引流管由肛门置入直肠内,见图6。回病房后将引流管两条尾管分别接负压吸引和生理盐水或空气管,可定时交换接口,以保持引流通畅,维持直肠内低压状态。

图6 结直肠吻合后向肛门内置入直肠冲水通气负压引流管(专利号ZL201520374385.8)

2.超声刀柄无菌连接套(实用新型专利号ZL 201920648102.2):超声刀刀头是一次性无菌器械,与之相连的导线需经过手术台,有严格的无菌要求。导线价格昂贵,备品较少,目前,临床接台手术时常用无菌塑料套包裹导线和刀柄,用塑料套头端布带捆绑在超声刀手柄,这种方式会在一定程度上影响对按键的控制,且绑带容易松弛,可能影响无菌要求。我们设计的超声刀柄无菌连接套,可改进超声刀头与导线的无菌连接。

超声刀柄无菌连接套为两端开口的套管结构，一端设有卡接环，通过卡接环将刀头和刀柄连接，夹持住卡接环，另一端外部设有隆起部，用于固定塑料套膜。连接套使导线被无菌塑料套膜包裹的同时，超声刀按键不受套膜影响，见图7。使用时先将无菌连接套与刀柄套接，再将无菌塑料套膜绑定在该连接套上，然后通过卡接环将刀头与刀柄连接，可以实现快速重复使用导线，方便临床工作，降低医疗成本，符合无菌原则，又不影响超声刀手术操作的灵巧性。

图7 超声刀柄无菌连接套（专利号ZL201920648102.2）

三、经自然腔道取标本腹腔镜结直肠癌根治术及相关专利

（一）经自然腔道取标本腹腔镜结直肠癌根治术

腹腔镜手术在建立气腹后通过腹壁套管置入腹腔镜和器械进行操作，切除的结直肠标本需完整取出进行病理评估。传统腹腔镜手术需经约5 cm腹壁切口取出标本，而在肥胖患者，切口需更大。尽量减小或消除腹壁切口、减轻术后疼痛、避免切口并发症、消除手术创伤对患者的社会心理影响，是腹腔镜手术寻求的更高目标。乙状结肠和直肠肿瘤可利用其距肛门（女性患者距阴道）较近的解剖位置，将切除的手术标本由这些自然通道取出，从而消除腹壁取标本切口。对此，与常规腹腔镜直肠癌根治术相同，我们先在根部结扎离断肠系膜下动脉，左结肠动脉酌情可保留，清扫第253组淋巴结，游离乙状结肠系膜及直肠系膜，针对不同部位肿瘤进行分类处理。

1. 肿瘤距肛门20~40 cm：在直肠与乙状结肠交界处离断肠管。充分扩肛，用生理盐水和1%碘伏冲洗末端肠管后，用超声刀横行切开远端离断闭合处（仅切开靠结肠带面的1/2肠管），经肛门将圆形吻合器钉砧头由直肠及此肠壁切口置入腹腔，放入前将10 cm长丝线绑定在钉砧中心杆尖端。腹腔镜下在距肿瘤约8 cm的结肠近端，在结肠带上纵行切开2 cm小口，将钉砧头放入肠腔内，经小切口拉出丝线，用直线切割闭合器在距拉出丝线处约0.2 cm切割闭合横断肠管。牵引丝线，拉出钉砧中心杆尖端，继而拉出杆部，使钉砧贴紧结肠离断平面，见图8A。取下带线的尖端并经套管取出，经直肠置入经自然腔道取标本装置，取出切除的肿瘤肠段标本。直线切割闭合器闭合直肠残端，切割的少量远端肠管组织经套管取出。将吻合器经肛门置入，与近端结肠内钉砧对接，完成结直肠吻合。

2. 肿瘤距肛门10~20 cm：在距肿瘤远端2~5 cm处用直线切割闭合器离断直肠。用生理盐水和1%碘伏冲洗远端直肠，将远端直肠残端肠壁横行切开，经肛门伸入卵圆钳将近端肿瘤肠段拉出体外，见图8B。在肿瘤上缘6~10 cm处离断肠管，切除肿瘤及其肠管系膜，放置圆形吻合器钉砧于近端结肠，经肛门送回腹腔。腹腔镜下用直线切割闭合器封闭直肠残端，切割的少量远端肠管组织经套管取出。将吻合器由肛门置入，与腹腔内钉砧相接，完成吻合。

3. 肿瘤距肛门5~10 cm：将游离的乙状结肠中下段用腹腔内肠夹临时阻断，用生理盐水和1%碘伏冲洗远端肠腔后，用布带扎紧肿瘤远端肠管，直接用超声刀在距肿瘤下缘2~5 cm处离断，经肛门将直肠肿瘤拉出体外。在距肿瘤上缘6 cm处离断肠管，切除肿瘤，放置圆形吻合器钉砧头，经肛门送回腹腔。经肛门直视下将远端直肠残端做荷包缝合，见图8C。将钉砧杆由荷包中心拉出，结扎荷包线。将吻合器与钉砧杆对接，完成吻合。

以上方式均可用于男性和女性患者，对部分女性患者也可在腹腔镜下切开阴道穹，放置经自然腔道取标本装置取出切除标本。撤出后，可经阴道或在腹腔镜下缝合阴道穹切口。

当肿瘤距肛缘20~40 cm时，主要问题是如何将钉砧恰到好处地放置在近端结肠封闭创面。除上述方法外，也可在近端结肠残端缝一荷包，放入钉砧头打结固定。另一种方法是在切除肿瘤后将钉砧头直接放入结肠腔内，用直线切割闭合器关闭结肠，在闭合线切开一小口，将钉砧头中心杆由此拉

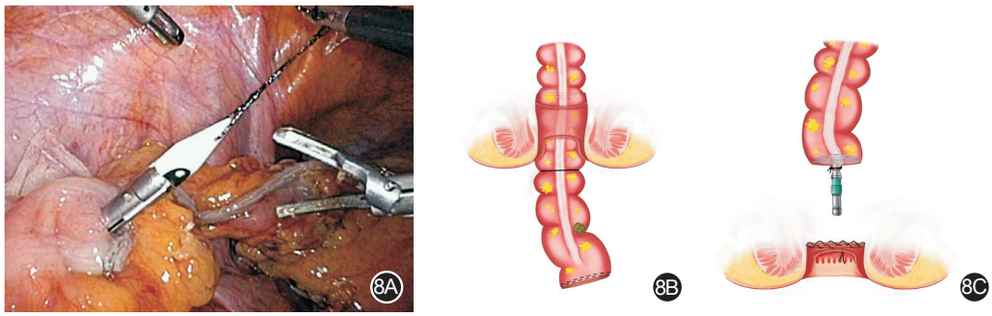

图8　经自然腔道取标本腹腔镜结直肠癌根治手术图和示意图　8A.在近端结肠残端放置钉砧;8B.经直肠肛门拉出肿瘤肠段;8C.经肛门荷包缝合远侧直肠残端

出。当肿瘤距肛缘10~20 cm时,重要步骤是充分游离结肠,使肿瘤肠管经肛门拉出体外后,仍能在其上方6~10 cm处切断肠管,放置钉砧。关键是如何裁剪乙状结肠系膜,需注意保护边缘动脉,以保证吻合口血供。当肿瘤距肛缘5~10 cm时,主要问题是如何闭合直肠残端,由于直肠断缘位置过低,只能经肛门在直视下于齿状线上2 cm处荷包缝合直肠残端,技术关键是充分拉开暴露肛门和缝合技巧。在上述操作中务必遵守无瘤原则,切缘组织可送快速冰冻切片检查,确保切缘阴性。通过经自然腔道取标本装置出标本时,切忌粗暴操作。当肿瘤及其周围组织总直径>4 cm时,不建议选择经自然腔道取标本,以免挤压造成沿途播散。结肠边缘血管的保护至关重要,需保留结肠旁约5 cm宽的系膜,注意保证吻合口无张力。

(二)相关专利

1.经自然腔道取标本装置(发明专利申请号ZL 2017101480141):我们设计的经自然腔道取标本装置,可通过人体自然腔道,在不影响腹内气压的同时将手术切除标本取出。装置由三部分组成——管芯杆、硬质管道及软质管道。管芯杆长28 cm,直径1.5 cm,弧度160°,顶端为子弹头形,长6 cm,最大半径1.9 cm,表面有对称的"王"字形凹槽,横槽便于携带润滑液扩张腔道,纵槽可排除扩张推进时的肠内气液体,尾端连接一直径2.5 cm的手柄。硬质套管长24 cm,头尾侧弧度为160°,管内径4 cm,管壁厚0.1 cm,管道尾端管壁外侧有一环形隆起,宽0.3 cm,高0.2 cm。软质套管头侧为一内径4 cm塑料环,尾侧为一内径6 cm塑料环,由塑料薄膜将头尾侧塑料环连接,长13 cm。

管芯可以扩张自然腔道,并引导硬质套管进入自然腔道。硬质管道中段呈160°弧形弯曲,与人体自然腔道相适应。硬质套管尾端的环形隆起用于连接软质套管,软质套管旋转一定程度后可起到阀门作用,封闭硬质套管尾端,避免腹内气体泄漏。硬质管道对自然腔道起支撑保护作用,避免标本途中受挤压,且在取标本时保持气腹压,不影响手术操作。见图9。

图9　经自然腔道取标本装置(专利申请号ZL2017101480141)

2.经自然腔道取标本薄膜套(实用新型专利申请号ZL201921169857.0):使用柔软材质制作,薄膜套两端开口处均设有圆形弹性橡胶圈,在不受外力时自动张开。薄膜套长度为30 cm,开口直径为8 cm,比前述的经自然腔道取标本装置轻巧易用,成本低廉。

使用时先用卵圆钳持住开口的弹性橡胶圈,将薄膜套一端从自然腔道送入腹腔。在进入自然腔道的过程中,弹性橡胶圈在受力的作用下被拉伸,易于通过,直至薄膜套的一端完全送入腹腔内,橡胶圈自动回弹,恢复原有的开口直径,此时薄膜套覆盖整个自然腔道。从薄膜套外口将卵圆钳伸入腹腔,可顺利将标本取出,其间可保持腹内压,同时隔绝肿瘤组织与自然腔道。

对以上两种取标本器械的选择，建议当肿瘤组织侵及结直肠浆膜时采用经自然腔道取标本装置，未侵及时可选用薄膜套。

利益冲突 所有作者均声明不存在利益冲突

参 考 文 献

[1] Heald RJ, Moran BJ, Ryall RD, et al. Rectal cancer: the Basingstoke experience of total mesorectal excision, 1978-1997 [J]. Arch Surg, 1998, 133(8): 894-899. DOI: 10.1001/ archsurg.133.8.894.

[2] Zhang H, Zhang YS, Jin XW, et al. Transanal single-port laparoscopic total mesorectal excision in the treatment of rectal cancer [J]. Tech Coloproctol, 2013, 17(3): 117-123. DOI: 10.1001/jamasurg.2013.685.

[3] Leroy J, Barry BD, Melani A, et al. No-scar transanal total mesorectal excision: the last step to pure NOTES for colorectal surgery[J]. JAMA Surg, 2013, 148(1): 226-230. DOI: 10.1007/s10151-012-0882-x.

[4] Ueno M, Oya M, Azekura K, et al. Incidence and prognostic significance of lateral lymph node metastasis in patients with advanced low rectal cancer [J]. Br J Surg, 2005, 92(6): 756-763. DOI: 10.1002/bjs.4975.

[5] Min BS, Kim JS, Kim NK, et al. Extended lymph node dissection for rectal cancer with radiologically diagnosed extramesenteric lymph node metastasis[J]. Ann Surg Oncol, 2009, 16(12): 3271-3278. DOI: 10.1245/s10434-009-0692-1.

[6] Watanabe T, Muro K, Ajioka Y, et al. Japanese Society for Cancer of the Colon and Rectum (JSCCR) guidelines 2016 for the treatment of colorectal cancer [J]. Int J Clin Oncol, 2018, 23(1): 1-34. DOI: 10.1007/s10147-017-1101-6.

[7] 郑波波，王楠，吴涛，等. “筋膜间隙优先”保留左结肠动脉第253组淋巴结清扫在腹腔镜直肠癌根治术中的应用价值[J]. 中华胃肠外科杂志, 2018, 21(6): 673-677. DOI: 10.3760/cma.j.issn.1671-0274.2018.06.010.

[8] Sehgal R, Cahill RA. Advanced laparoscopic surgery for colorectal disease: NOTES/NOSE or single port?[J]. Best Pract Res Clin Gastroenterol, 2014, 28(1): 81-96. DOI: 10.1016/j.bpg.2013.11.010.

[9] Kim HH, Uedo N. Hybrid NOTES: Combined laparo-endoscopic full-thickness resection techniques [J]. Gastrointest Endosc Clin N Am, 2016, 26(2): 335-373. DOI: 10.1016/j.giec.2015.12.011.

[10] Guan X, Liu Z, Longo A, et al. International consensus on natural orifice specimen extraction surgery (NOSES) for colorectal cancer [J]. Gastroenterol Rep(Oxf), 2019, 7(1): 24-31. DOI: 10.1093/gastro/goy055.

[11] Yang XF, Zhang GX, Jiang L, et al. Laparoscopic sphincter-saving surgery for low rectal cancer through marker meeting approach[J]. Ann Transl Med, 2018, 6(16): 324. DOI: 10.21037/atm.2018.08.02.

[12] Hawkins AT, Albutt K, Wise PE, et al. Abdominoperineal resection for rectal cancer in the twenty-first century: indications, techniques, and outcomes[J]. J Gastrointest Surg, 2018, 22(8): 1477-1487. DOI: 10.1007/s11605-018-3750-9.

[13] Hidetoshi Katsuno, Akio Shiomi, Masaaki Ito, et al. Comparison of symptomatic anastomotic leakage following laparoscopic and open low anterior resection for rectal cancer: a propensity score matching analysis of 1014 consecutive patients[J]. Surg Endosc, 2016, 30(7): 2848-2856. DOI: 10.1007/s00464-015-4566-2.

[14] Shiomi A, Ito M, Maeda K, et al. Effects of a diverting stoma on symptomatic anastomotic leakage after low anterior resection for rectal cancer: propensity score matching analysis of 1, 014 consecutive patients [J]. J Am Coll Surg, 2015, 220(2): 186-194. DOI: 10.1016/j.jamcollsurg.

[15] Zhou S, Zhou H, Zheng Z, et al. Predictive risk factors for anastomotic leakage after anterior resection of rectal cancer in elderly patients over 80 years old: an analysis of 288 consecutive patients [J]. World J Surg Oncol, 2019, 17(1): 112. DOI: 10.1186/s12957-019-1655-z.

(收稿日期:2020-03-11)
(本文编辑:卜建红)

本文引用格式
杨雪菲,胡浩,朱畅,等. 直肠癌手术相关创新技术与专利转化[J]. 中华胃肠外科杂志, 2020, 23(6): 550-556. DOI: 10.3760/cma.j.cn.441530-20200318-00151.

·读者·作者·编者·

我刊新辟“DCR专区”

自2020年6月起，我刊将与美国Diseases of the Colon & Rectum(DCR)杂志合作开辟“DCR专区”，与DCR同期推出授权中文版。中文版内容包括DCR当期所有文章摘要的中文翻译，以及临床实践指南(如有)、住院医师角、开放获取文章(如有)、每期精选文章(1篇)的全文翻译。此外，我刊官网(www.china-gisj.com)及微信公众号将于前一个月的7日，与DCR官网同步推出该期在线预出版文章。相信“DCR专区”的开辟能使我国结直肠外科医师轻松及时地了解国际结直肠外科领域的最新研究成果，并进一步深化中美结直肠外科的合作与交流。