·专题论坛·

# 各种膜解剖理论——互斥还是包容

孙凌宇 杨冬冬 郑宏群
哈尔滨医科大学附属第四医院肿瘤外科肝胆外科 150000
通信作者:孙凌宇,Email:lingyu5758@163.com

扫码阅读电子版

孙凌宇

【摘要】 腹腔镜的放大作用可以观察到更细微的解剖结构,膜解剖理论由此逐渐兴起。系膜解剖理论从系统解剖学的角度,认为肠系膜作为一个器官,是连续的一个整体。筋膜解剖属于局部解剖学,着眼于筋膜间隙对手术的指导意义。膜解剖理论强调系膜与系膜床的解剖,还揭示系膜内存在"第五转移",认为防止癌泄露是膜解剖手术的本质,属于外科解剖学或者应用解剖学。各种膜解剖理论求同存异、互为补充、迭代升级,从不同角度阐释膜的结构和功能,对提高手术质量大有裨益,应以"兼收并蓄"态度对待它们。

【关键词】 膜解剖; 肠系膜; Toldt筋膜; 手术
基金项目:哈尔滨医科大学附属第四医院特别资助项目(HYDSYTB201918)
DOI: 10.3760/cma.j.cn.441530-20200615-00360

**Are various theoretical models of membrane anatomy mutually exclusive or inclusive?**

*Sun Lingyu, Yang Dongdong, Zheng Hongqun*
*Department of Oncology, the Fourth Affiliated Hospital of Harbin Medical University, Harbin, Heilongjiang 150000, China*
*Corresponding author: Sun Lingyu, Email: lingyu5758@163.com*

【Abstract】 The theory of membrane anatomy is now widely accepted due to the observation of fine anatomical structure with the help of laparoscopic magnifying effect. From the perspective of systematic anatomy, the mesentery is considered as an integral organ in the theory of mesenteric anatomy. Interfascial anatomy belongs to regional anatomy, which focuses on the guiding significance of fascial space for operation. The theory of membrane anatomy belongs to surgical anatomy or applied anatomy, which emphasizes the anatomy of membrane and mesangial bed, and reveals the existence of 'metastasis V' in the mesentery. It is considered that the essence of membrane anatomy operation is to prevent cancer leakage. Various theories of membrane anatomy seek common ground while reserving differences, complement each other, and upgrade iteratively. They help to explain the structure and function of membrane from different perspectives and they are of great benefit to improve the quality of operations. Thus, they should be treated in an eclectic manner.

【Key words】 Membrane anatomy; Mesentery; Toldt's fascia; Surgery
**Fund program:** Special Funded Project of the Fourth Affiliated Hospital of Harbin Medical University (HYDSYTB 201918)
DOI:10.3760/cma.j.cn.441530-20200615-00360

随着腹腔镜设备分辨率不断提高,膜解剖逐渐受到重视,在各种手术演示中经常提到膜解剖的概念和技巧,亦不断有文章或者专著问世,形成系统的膜解剖理论模型。其中,流传较广、影响深远的有爱尔兰Coffey等[1]提出的系膜解剖(mesenteric anatomy)理论、日本篠原尚等[2]和三毛牧夫[3]的筋膜解剖(interfascial anatomy)理论以及我国龚建平[4]和池畔[5]支持的膜解剖(membrane anatomy)理论。各种膜解剖理论之间是互斥还是相互包容?基于这个疑问,笔者查阅了大量文献,请教国内数位膜解剖中青年专家,总结这些理论模型的要点与异同,并提出以"兼收并蓄"的态度对待它们。

一、Coffey教授的系膜解剖理论要点

1.肠系膜是连续的:以往认为肠系膜不连续,升结肠和降结肠系膜经常缺失[6]。系膜解剖则认为,肠系膜是连续的,从十二指肠空肠曲延续至直肠肛管交界处[7];见图1A[1]。十二指肠空肠曲的肠系膜呈螺旋状折叠,小肠系膜可以移动。右结肠系膜平铺于后腹壁,改变构象延续为横结肠系膜,在结肠脾曲继续改变构象延续为左结肠系膜。左结肠系膜及乙状结肠系膜内侧区平铺于后腹壁,乙状结肠

系膜边缘区随着肠管的变长而延伸并移动。乙状结肠系膜向骨盆内延伸为直肠系膜,最终在骨盆底终止[8]。小肠系膜和乙状结肠系膜游离区域的内侧面和外侧面、横结肠系膜的上下表面、左右结肠的上表面均为间皮细胞所覆盖,左右结肠的下表面附着在Toldt筋膜上。

2.Toldt筋膜是连续的:肠系膜附着于后腹膜,出现明显的筋膜层,即Toldt筋膜,Toldt筋膜从肠系膜上动脉根部一直延续到骨盆底,仅在血管进出的位置和腹膜反折处中断。Toldt筋膜对于不同的区域有不同的命名:包绕肾周脂肪的筋膜称为Gerota筋膜,在左、右结肠及系膜下方称为Toldt筋膜。该筋膜在乙状结肠系膜下延续进入骨盆,将直肠系膜与骨盆分开,称为直肠系膜筋膜,于直肠系膜终止处缩窄、移行为Waldeyer筋膜。Coffey建议将整个筋膜层统称为Toldt筋膜,对于不同的肠系膜区域给予不同的命名,例如直肠系膜筋膜、乙状结肠系膜筋膜、结肠系膜筋膜;见图1B[1]。

**图1** Coffey的系膜解剖理论中所述肠系膜和Toldt筋膜的连续性[1] 1A.肠系膜(黄色区域)与Toldt筋膜(绿色区域);1B.Toldt筋膜在不同肠系膜区域的命名

3.腹膜反折是连续的:腹膜反折是桥接成人肠系膜或肠管表面与腹壁的间皮。小肠系膜在后腹壁附着处的小肠腹膜反折延续为回盲部腹膜反折和右侧腹膜反折,继续围绕肝曲延伸为肝曲腹膜反折,跨越横结肠上表面和大网膜在脾曲延续为脾结肠反折和左结肠腹膜反折,继续沿乙状结肠系膜内外两侧向盆腔延伸形成左、右直肠旁反折,最后合并成道格拉斯窝处的前反折。筋膜在左、右结肠下方延伸,终止于腹膜反折,形成Toldt白线。

4.结直肠手术的核心是腹膜反折切开和系膜筋膜平面的分离:Toldt筋膜为结直肠安全手术提供了一个解剖学路线,如果偏离到腹膜后,可能损伤输尿管、生殖血管或十二指肠,如果偏离到肠系膜可能导致损伤和出血。为了减少出血或组织损伤、完整切除肠管及肠系膜,应切开相应的腹膜反折并沿系膜筋膜平面分离。

二、篠原尚的筋膜解剖理论要点

1.腹膜与筋膜:腹膜是由间皮细胞组成的单层上皮,是真正的"膜"(membrane)。筋膜(fascia)是增厚的疏松结缔组织,没有上皮细胞排列,不是真正的"膜"。腹膜下方始终伴行着后腹膜下筋膜,两者之间由疏松结缔组织构成小间隙。肠系膜是一个脂肪皱褶,将肠管固定在腹壁上,腹膜和后腹膜下筋膜从后腹壁延续并围绕系膜脂肪及肠管表面形成"Ω"状的双层结构。脂肪相当于肠系膜的"中间层",是血管、淋巴管和神经到达肠管的通道;见图2A[2]红色箭头所示。

2.胃旋转和肠旋转:胚胎发育时期发生"胃旋转"和"肠旋转",原本位于单一平面的肠系膜发生了"旋转",引起了一连串的"冲突"和"愈着",形成了复杂的三维构造:胃沿其长轴逆时针90°旋转(足侧向头侧观),同时在背侧系膜内形成背胰和脾脏,在腹侧系膜内形成腹胰和肝脏;腹胰继续旋转后与背胰融合;胰十二指肠与后腹膜贴合、冲突、愈着;中肠以肠系膜上动脉为轴逆时针270°旋转(腹侧向背侧观);结肠系膜倒伏并与后腹膜融合,图2A[2]紫色箭头所示;最后以大网膜的生长与愈着而告终,见图2B[2]。

3.Gerota筋膜与Toldt筋膜的形成:胚胎6周开始,伴随胃的旋转,后腹膜下筋膜包裹肾及肾周脂肪逐渐上升,前面的部分称为肾筋膜前叶(Gerota筋膜),后面的部分称为肾筋膜后叶(Zuckerkandl筋膜)。升结肠和降结肠旋转完成后,结肠系膜表面的脏层腹膜和后腹膜融合、固定,形成Toldt融合筋膜,见图2A。经历了复杂的演变过程,腹膜出现了两种情况,没有发生相互愈着的部分仍然是腹膜,

发生愈着的部分变成融合筋膜,但两者连续性仍存;后腹膜下筋膜及其与腹膜(或融合筋膜)之间的间隙依然存在,并仍如旋转前一样连续。因此,虽然最终形成的腹腔内的结构错综复杂,但均有踪可寻,外科医生需要解除愈着,力争使其恢复"冲突"发生之前的状态。

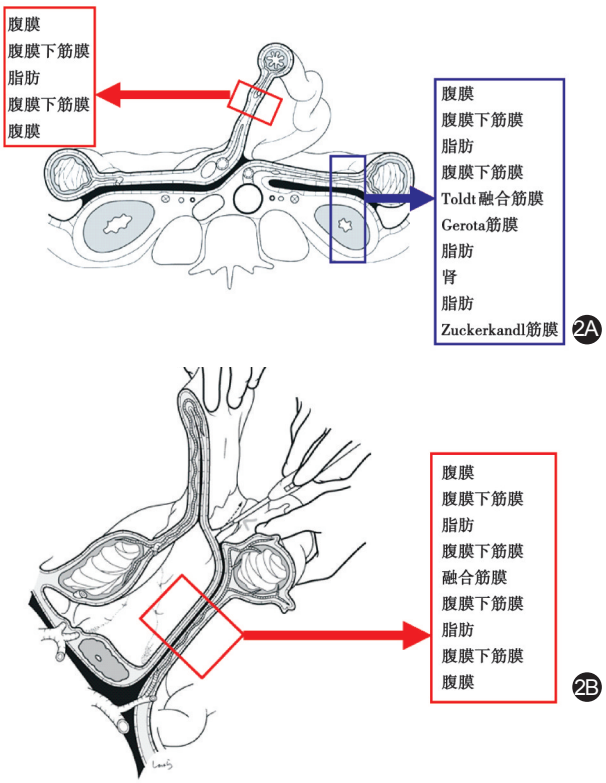


**图2** 篠原尚的筋膜解剖理论中所述肠系膜与Toldt筋膜的各层结构[2] 2A.游离的肠系膜(红色箭头)以及结肠系膜与后腹膜融合(紫色箭头);2B.横结肠系膜与大网膜融合(红色箭头)

可见,筋膜有3个来源:(1)自胚胎形成时便与腹膜伴行的后腹膜下筋膜,如Gerota筋膜、广义的直肠固有筋膜"前叶";(2)脏器的旋转、倒伏形成的融合筋膜,如Treitz融合筋膜、Toldt融合筋膜、Denonvilliers筋膜;(3)直肠后间隙的"壁"演变而来的筋膜,如广义的直肠固有筋膜"后叶"、腹下神经前筋膜、Waldeyer筋膜。

三、龚建平的膜解剖理论要点

1.系膜具有多样性:膜解剖理论强调的是广义的系膜与系膜床的解剖,广义的系膜是指筋膜和(或)浆膜,信封样包绕着器官及其血管,悬挂于体后壁,无论其形状如何、无论其游离与否[4,9-10]。膜的形态存在多样性,除常见的扇形外,有些结肠系膜"薄膜化",一些系膜却增厚,乃至"集束化",成为"柱状"系膜。薄膜化的系膜使得"集束化"更为明显,例如回结肠系膜的集束化。

2.系膜床具有多样性:突入腔内的器官,其系膜在发育过程中倒卧于"系膜床"上,"系膜床"的多样性表现在系膜以后腹壁为系膜床,或者以其他器官为系膜床,甚至与其他系膜互为系膜床。

3.两两相贴(Bi-junction)与三三交汇(Tri-junction):倒卧的系膜浆膜与系膜床上的浆膜两两相贴(Bi-junction)而融合,这种融合具有不均一性,有的部位表现为浆膜犹存,有的部位浆膜融合成新的筋膜,而有的部位退化为疏松结缔组织。在Bi-junction边缘,往往被脏层腹膜所覆盖,称为Tri-junction。当牵拉Tri-junction两侧的系膜时,"覆盖"其表面的浆膜绷紧,形成"膜桥",切开膜桥即进入其下面的疏松融合间隙。

四、各种膜解剖模型的比较

如前所述,几种理论模型对肠系膜和筋膜的构造、连续性、复杂性,融合筋膜的形成过程基本持相同的观点。膜解剖是客观存在的,不同学者从不同角度去认识它。

1.Toldt筋膜的边界:大多数学者认为Toldt筋膜既然是融合筋膜,那么它的边界就限定在原始后腹膜有浆膜覆盖的区域,即Toldt筋膜在髂外动脉附近结束,不再向盆腔扩展。Coffey则认为Toldt筋膜从肠系膜上动脉根部延续到骨盆底,覆盖肾及肾周脂肪的区域称为Gerota筋膜,直肠的Toldt筋膜是结肠系膜和后腹膜筋膜的延续,又称直肠系膜筋膜、盆筋膜脏层。笔者对Coffey的这些说法感到难以理解。

2.关于融合筋膜是否能被打开的争议:(1)Coffey和篠原尚均认为,融合筋膜不能被打开:Coffey认为在系膜筋膜平面游离是安全的,应避免进入筋膜后平面和腹膜后间隙游离;篠原尚则认为,在Toldt融合筋膜上方层面和下方层面游离均可,下方层面游离更为容易。(2)龚建平认为,融合筋膜退化不一,可以从中间打开,是真正的无血区域。

3.对胃系膜的理解:(1)Coffey对胃系膜没有深入研究,仅认为胃系膜和十二指肠系膜可能与空肠的肠系膜也是相延续的。(2)篠原尚认为,自腹段食管到盆底的背侧系膜都是连续的,自腹段食管到十二指肠降段的腹侧系膜也是连续的。胃的区域淋巴结镶嵌在胃系膜内,胃背侧系膜可以分为根部

(内含No.9淋巴结)、中间部(内含No.7、No.8、No.10、No.11淋巴结)和胃周部分(内含No.1、No.2、No.3a、No.4淋巴结),No.6位于十二指肠系膜内,No.3b、No.5、No.12淋巴结位于胃腹侧系膜,胃系膜通过疏松结缔组织间隙附着于体壁或其他肠系膜上,形成切除胃系膜的解剖层面,相当于全直肠系膜切除术(total mesorectal excision,TME)概念中的"神圣平面",通过系统性胃系膜切除术(systematic mesogastric excision,SME)可以完成胃癌$D_2$手术[11]。(3)龚建平[12]提出"胃背侧系膜近胃端"的演进模型:在胚胎发育过程中,由于胰腺和脾脏体积的增大,胃的扩张和胃大弯的延长,导致胃背侧系膜近胃端的劈裂,进而延长和集束化,内有胃的主要血管和淋巴系统,被固有筋膜和浆膜(脏层腹膜)所包绕,这些集束化后的胃背侧系膜近胃端盘曲或跪曲在邻近组织(系膜床)上,其形成的"膝"部易被外科医生忽略和遗漏。该模型为胃癌根治的规范化提供了组织解剖学边界,并被手术分离及其术后的组织学所证明[13]。

4.对直肠膜解剖的理解:(1)Coffey认为Toldt筋膜是后腹膜筋膜向下的延续[1]。笔者认为,直肠后方没有腹膜覆盖,筋膜结构不能照搬腹膜融合理论。(2)篠原尚的直肠后间隙概念比较容易理解:肠系膜下动脉与左右髂动脉形成了一个底朝盆腔的"三棱锥"结构,由疏松结缔组织填充形成一个"空间",即直肠后间隙。其内部蜘蛛网样的疏松结缔组织在直肠后间隙边缘密度增大,形成的致密肥厚带称为筋膜,即三棱锥的壁。在自然状态下,直肠后间隙呈前后两层筋膜并行的扁的鱼口形,腹侧的筋膜即广义的直肠固有筋膜"后叶",背侧的筋膜即腹下神经前筋膜,两者之间的直肠后间隙即TME手术直肠后方的正确层面。在S4附近,疏松间隙变得致密,在直肠固有筋膜与腹下神经前筋膜间呈帐篷状、强韧的膜状物,即Waldeyer筋膜,这也是直肠后间隙的下界,但并非直肠后方分离的终点。锐性切开此筋膜,便进入肛提肌上间隙,直肠分离的终点线后方即位于肛提肌上间隙的下端。(3)邱健等[14]利用泌尿生殖层理论认为,肾前筋膜-输尿管前筋膜-腹下神经前筋膜相延续,同属泌尿生殖层的脏层。(4)池畔[5]对直肠膜解剖做了深入的研究,对各层筋膜予以命名:直肠后方依次是骶前筋膜前叶(腹下神经前筋膜)、骶前筋膜后叶、骶骨筋膜,直肠前方依次是邓氏筋膜前叶和后叶,指出直肠两侧间隙亦存在膜解剖,只是在S4水平被盆丛穿过时变得致密。

5.肠系膜的功能学:(1)篠原尚未阐述肠系膜的功能,亦无膜解剖的组织学证据。(2)Coffey认为,肠系膜是一种高度活跃的免疫、内分泌和代谢器官,对局部和系统的稳态产生影响,其病理状态可导致原发性肠系膜疾病(如克罗恩病、硬化性肠系膜炎、腹内疝、肠扭转等)和继发性肠系膜疾病(如肠系膜淋巴结炎、阑尾炎、腹膜转移癌、淋巴瘤等)。Coffey[8]关于肠系膜的解剖、功能、生理学、病理学等研究,支持肠系膜作为一个独立的器官而存在;《格氏解剖学》也据此更新了肠系膜的定义[15]。(3)龚建平[4]把广义系膜内的脂肪结缔组织中的游离癌细胞称为"第五转移",系膜腔道是其转移途径,以区别于肿瘤沉积(tumor deposit, TD)和淋巴结外转移(extronodal metastasis, EM)等。打破系膜不仅造成手术出血,而且导致"第五转移"从系膜内泄露至手术野,称之为"癌泄露",防止癌泄露是膜解剖手术的本质,提出胃癌的$D_2$+CME以及结肠癌的$D_3$+CME。龚教授认为,做好膜解剖手术需依靠高分辨率的腹腔镜设备、助手的良好张力、不过分裸化血管以及钝性分离系膜与系膜床。

五、以"兼收并蓄"的态度对待各种膜解剖模型

人体的解剖结构是客观存在的,这些理论模型从不同的角度去认识膜结构,丰富了解剖学的内涵,有助于提高胃肠手术乃至其他实体肿瘤手术的质量。总体来看,Coffey从系统解剖学的角度,认为肠系膜作为一个器官,是连续的一个整体,并以3D图谱、手术图谱、组织学和影像学图谱予以展示,生动形象,有利于教学。篠原尚的著作传承了日本历代学者的研究精髓,在日本和我国流传甚广,今年又有英文版发行,术中绘制多幅筋膜解剖的模式图,以二维图画呈现出立体结构,着眼于层面和间隙对手术的指导意义,当属局部解剖学。熟读篠原尚著作,可以提高对胃肠手术的理解,不断在头脑中模拟手术的场景,达到手术技术的精进。龚建平的膜解剖理论属于外科解剖学或者应用解剖学,既强调筋膜间隙两侧的结构(系膜与系膜床),还揭示了其中的功能(第五转移),把膜解剖手术从"美观主义"变为"实用主义"。如果说篠原尚的筋膜解剖属于"术"的范畴,那么龚建平的膜解剖理论即属于"道"。"大道至简":深刻理解系膜与系膜床的解剖,可以使简单手术精细化、复杂手术简

单化,并可以将膜解剖手术推广到其他器官。这些膜解剖理论模型求同存异、互为补充、迭代升级,从不同角度阐释膜的结构和功能,对提高手术质量大有裨益,应该“理解、接受、融汇”它们,而不是“质疑、盲从、割裂”它们。

**志谢** 感谢成文过程中,孟文建、谭进富、邱健、陈致奋给予的指导和帮助

**利益冲突** 所有作者均声明不存在利益冲突

## 参 考 文 献

[1] Coffey JC, Lavery I, Sehgal R. Mesenteric principles of gastrointestinal surgery: basic and applied science [M]. UK: CRC Press, 2017.

[2] 篠原尚,水野惠文,牧野尚彦.イラストレイテッド外科手術 —膜の解剖からみた術式のポイント(第3版)[M].日本:医学書院, 2010.

[3] Makio M. Laparoscopic colorectal cancer surgery: operative procedures based on the embryological anatomy of the fascial composition[M]. Japan: Springer, 2017.

[4] 龚建平. 膜解剖的兴起与混淆[J]. 中华胃肠外科杂志, 2019, 22(5): 401-405. DOI: 10.3760/cma.j.issn.1671-0274.2019.05.001.

[5] 池畔. 基于膜解剖的腹腔镜与机器人结直肠肿瘤手术学[M]. 北京:人民卫生出版社, 2020.

[6] Treves F. Lectures on the anatomy of the intestinal canal and peritoneum in man[J]. Br Med J, 1885, 1: 580-583.

[7] Culligan K, Coffey JC, Kiran RP, et al. The mesocolon: a prospective observational study[J]. Colorectal Dis, 2012, 14(4): 421-430. DOI: 10.1111/j.1463-1318.2012.02935.x.

[8] Coffey JC, O'Leary DP. The mesentery: structure, function, and role in disease[J]. Lancet Gastroenterol Hepatol, 2016, 1(3): 238-247. DOI: 10.1016/S2468-1253(16)30026-7.

[9] 龚建平. 外科膜解剖——新的外科学基础?[J]. 中华实验外科杂志, 2015, 32(2): 225-226. DOI: 10.3760/cma.j.issn.1001-9030.2015.02.003.

[10] 龚建平. 科解剖中的第三元素及其影响[J]. 中华胃肠外科杂志, 2016, 19(10): 1081-1083. DOI: 10.3760/cma.j.issn.1671-0274.2016.10.001.

[11] Hisashi Shinohara, Yasunori Kurahashi, Shusuke Haruta, et al. Universalization of the operative strategy by systematic mesogastric excision for stomach cancer with that for total mesorectal excision and complete mesocolic excision colorectal counterparts[J]. Ann Gastroenterol Surg, 2018, 2: 28-36. DOI: 10.1002/ags3.12048.

[12] 龚建平. 从“膜解剖”和“第五转移”看胃癌根治术的规范化实施[J]. 中华胃肠外科杂志, 2015, 18(2): 121-122. DOI: 10.3760/cma.j.issn.1671-0274.2015.02.

[13] Xie DX, Gao C, Lu A, et al. Proximal segmentation of the dorsal mesogastrium reveals new anatomical implications for laparoscopic surgery[J]. Sci Rep, 2015, 5: 16287. DOI: 10.1038/srep16287.

[14] 邱健,苏军龙,阎立昆,等.间介中胚层、泌尿-生殖层与直肠周围筋膜[J/CD]. 中华结直肠疾病电子杂志, 2018, 7(4): 320-325. DOI: 10.3877/cma.j.issn.2095-3224.2018.04.003.

[15] Standring S. Gray's anatomy: the anatomical basis of clinical practice [M]. London: Elsevier Health Sciences, 2015.

(收稿日期:2020-06-15)

(本文编辑:王静)

**本文引用格式**

孙凌宇,杨冬冬,郑宏群. 各种膜解剖理论——互斥还是包容[J]. 中华胃肠外科杂志, 2020, 23(7): 643-647. DOI: 10.3760/cma.j.cn.441530-20200615-00360.

## 2020年第1期继续教育题目(单项选择题)

(授予Ⅱ类学分,答题二维码见活插页)

1.关于肠系膜的描述,哪个是不正确的?( )

A.肠系膜不连续,升结肠和降结肠系膜经常缺失

B.肠系膜是连续的,从十二指肠空肠曲延续至直肠肛管交界处

C.乙状结肠系膜向骨盆内延伸为直肠系膜,最终在骨盆底终止

D.肠系膜是一种高度活跃的免疫、内分泌和代谢器官,对局部和系统的稳态产生影响

2.____是桥接成人肠系膜或肠管表面与腹壁的间皮。( )

A.腹膜 B.筋膜

C.融合筋膜 D.腹膜反折

3.是由间皮细胞组成的单层上皮,是真正的“膜”(membrane)。(fascia)是增厚的疏松结缔组织,没有上皮细胞排列,不是真正的“膜”。( )

A.筋膜,腹膜 B.腹膜,筋膜

C.肠系膜,腹膜 D.腹膜,肠系膜

4.以下哪个概念不是由龚建平教授提出的?( )

A.“胃背侧系膜近胃端”的演进模型 B.“第五转移”

C.“腔室理论” D.“膜桥”

5.系膜床可以由哪个结构构成?( )

A.以后腹壁为系膜床

B.以其他器官为系膜床

C.与其他系膜互为系膜床

D.以上都对