·讲座·

基于影像学视角的腹膜下间隙与腹部盆腔肿瘤转移途径

扫码阅读电子版

王屹 冯彩珍
北京大学人民医院放射科 100044
通信作者:王屹,Email:wangyi@pkuph.edu.cn

王屹

【摘要】 腹膜腔和腹膜下间隙由腹膜或称为浆膜分隔为解剖学上相对独立的间隙。腹膜下间隙由疏松结缔组织构成呈线状位于腹膜和肌层的内层。器官表面覆盖腹膜,因此所有器官均位于腹膜下间隙内;位于背侧腹膜后的器官成为腹膜后器官。腹膜反折构成韧带或系膜,其内含位于腹膜下间隙内的、供应脏器的血管、淋巴管和神经分支供应相应的脏器。根据典型位置和器官关系或其包含的主要血管,我们可以在横断面影像中识别韧带或系膜。腹部和盆腔经韧带或系膜连接成连续的统一的解剖间隙,不仅提供了连续解剖平面,也为病变的播散提供了路径。理解腹膜下间隙的解剖将提升临床上识别炎性病变、恶性肿瘤和创伤播散途径的能力。

【关键词】 腹膜腔; 腹膜下间隙; 韧带; 系膜
DOI:10.3760/cma.j.cn.441530-20200623-00378

Subperitoneal space and pathways of abdominal and pelvic tumor spread from the perspective of imaging

Wang Yi, Feng Caizhen
Department of Radiology, People's Hospital, Peking University, Beijing 100044, China
Corresponding author: Wang Yi, Email:wangyi@pkuph.edu.cn

【Abstract】 The abdomen and pelvis have been divided anatomically and clinically into peritoneal cavity and subperitoneal space by peritoneum. The subserosal areolar tissue which lines the inner surfaces of the peritoneum and the musculature of the abdomen and pelvis form the subperitoneal space. The surfaces of organs are covered by peritoneum, therefore, organs are located within subperitoneal space. Those organs that are deep to the posterior peritoneum are called extraperitoneal. Peritoneal reflections comprise the abdominal major ligaments and mesenteries. They contain the branches of the vascular, lymphatic, and nervous systems within subperitoneal space to supply the corresponding organs. Either the relationships of typical location and organ or the landmarks provided by major constituent vessels give a help to recognize ligaments and mesenteries on computed tomographic scans. The abdomen and pelvis may be visualized as unifying, anatomically continuous potential space by ligaments and mesenteries, which provide continuity of anatomic planes and permit the spread of diseases between intraperitoneal compartments, between extraperitoneal spaces, and between intraperitoneal and extraperitoneal localized sites. Understanding the anatomy of subperitoneal space would increase the capabilities to detect pathways of spread and localizing features of infections, malignancies, and traumas.

【Key words】 Peritoneal cavity; Subperitoneal space; Ligaments; Mesenteries
DOI:10.3760/cma.j.cn.441530-20200623-00378

腹膜腔和腹膜下间隙由腹膜(或称为浆膜)分隔为解剖学上相对独立的间隙[1-2]。腹膜腔是由浆膜(包括脏层腹膜和壁层腹膜),围成的潜在间隙,其内无器官或结构,仅有少量液体(约100 ml)。生理状态下,横断面影像不能显示。换言之,横断面影像中所见器官、血管、淋巴管、神经、脂肪、结缔组织等均位于腹膜下间隙内。覆盖器官的脏层腹膜形成韧带或系膜包绕供养器官的血管、淋巴管和神经等,并连接和支撑各个器官[3-5]。生理状态下,无论是浆膜、还是浆膜延续形成的解剖学概念的韧带或系膜,在横断面影像中难于完全显示。腹膜下间隙可视为统一连续的空间,源于不同脏器的感染、肿瘤、炎性病变、出血等在腹膜下间隙内可相互蔓延播散[3,6]。根据腹膜、腹膜腔和腹膜下间隙解剖线索,有助于发现淋巴结转移路径,发现感染性病变蔓延播散范围,以及分析腹膜腔内病变与腹膜下间隙病变的关系。本文主要通过CT或MRI影像,显示腹膜及其形成的腹膜下间隙,同时根据图像理解腹膜、腹膜腔及腹膜下间隙解剖,从而指导临床实践。

一、肝胃韧带

腹膜腔积液的衬托之下,横断图像可显示肝胃韧带上部分在静脉韧带裂将肝脏与食管胃结合部连接,下部分在肝门处将肝脏与胃小弯连接,并于肝门处延续为肝脏血管周围纤维鞘(格林森鞘)[3]。见图1。横断面影像显示,肝胃间裂隙内含血管和淋巴管的脂肪结构即为肝胃韧带所在区域,其内含有胃左动脉、冠状静脉和胃左淋巴链。见图2。肝胃韧带

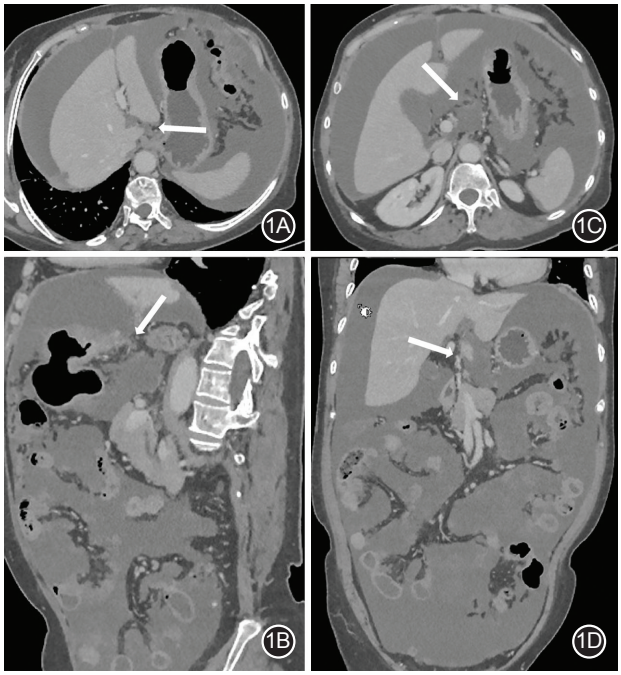

图1 CT增强扫描轴位及冠状位显示肝胃韧带上部分及下部分 1A.轴位示肝胃韧带上部分(白箭头示);1B.冠状位示肝胃韧带上部分(白箭头示);1C.轴位示肝胃韧带下部分(白箭头示);1D.冠状位示肝胃韧带下部分(白箭头示)

区域的淋巴结短径通常<8 mm,如果存在>8 mm者,提示可能为转移性淋巴结。肝胃韧带区域胃癌淋巴结转移的第一站,横断面影像发现淋巴结短径为9 mm,影像诊断为转移性淋巴结。另外,肝胃韧带区域转移性淋巴结也可源于食管癌、乳腺癌和肺癌[5]。见图3。

二、肝十二指肠韧带

肝胃韧带的游离缘是肝十二指肠韧带,两者构成小网膜。肝十二指肠韧带游离缘背侧即为网膜孔与小网膜囊相通。见图4和图5A。肝十二指肠韧带连接肝门及十二指肠曲的第一段和第二段,形成从上到下、从前到后的帐篷样结构[1-3,5]。解剖学意义上,肝十二指肠韧带是上腹最厚的韧带,生理状况下横断面影像中无法观察到系膜的存在,但其包裹门静脉主干、肝动脉、胆总管和相应的淋巴管可明确显示。见图5B和图5C。肝胃韧带和肝十二指肠韧带与格林森鞘相延续,胃癌淋巴结转移可经肝十二指肠韧带播散至肝门。见图6A。如前所述,腹膜下间隙是统一连续的空间,肝十二指肠韧带与十二指肠及胰腺钩突后方间隙相通。胃小弯处胃癌,侵出胃壁侵入肝胃韧带内血管并形成癌栓;肝胃韧带为胃癌淋巴结转移的第一站,再经肝十二指肠韧带转移至胰腺头部钩突及十二指肠周围。见图6B和图6C。当然,肝癌或胆管细胞癌也可逆向经肝胃韧带和肝十二指肠韧带蔓延至胃小弯,也可进一步经肝十二指肠韧带引流至十二指肠和胰腺周围区域,形成淋巴结转移。图7A所示为肝硬化并右叶肝癌,图7B所示为胰头后方淋巴结,短径7 mm,扩散加权成像呈高信号,见图7C;病理提示为低分化肝细胞肝癌并淋巴结转移。然而需要注意的是,肝十二指肠韧带根部的位于门腔静脉间隙内的淋巴结短径可达2 cm,但是多为良性淋巴结。

三、胃脾韧带和脾肾韧带

胃大弯上1/3经胃脾韧带与脾门相连。胚胎发育时期,脾脏和胰腺于背侧胃系膜中形成。脾动脉源于主动脉,穿行于背侧胃系膜,到达脾门,分支供应胃底;部分背侧胃系膜位于胃脾之间形成胃脾韧带,包含胃网膜血管。图8所示为腹腔积液衬托下胃脾韧带内胃网膜血管。部分背侧胃系膜包含胰腺与左肾前间隙内组织融合,与包含脾脏动静脉分支的脾肾韧带相连[3,5]。横断面影像显示,胃大弯与脾脏间的纵

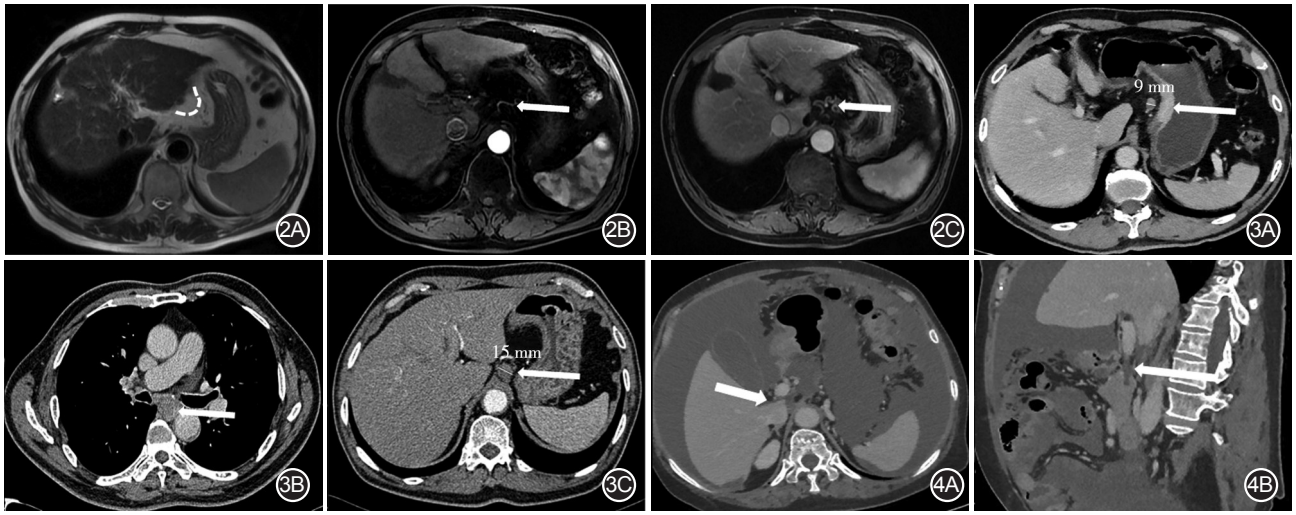

图2 MRI轴位图像显示肝胃间裂隙内含血管和淋巴管的脂肪结构 2A.MRI-T2非脂肪抑制相曲线见肝胃韧带(虚线示肝胃韧带位置);2B.MRI-T1增强扫描动脉期的胃左动脉(白箭头示);2C. MRI-T1增强扫描延迟期见冠状静脉(白箭头示) **图3** CT增强扫描显示肝胃韧带区域淋巴结转移 3A.轴位显示胃癌肝胃韧带区域淋巴结转移,淋巴结短径为9 mm(白箭头示);3B.轴位显示食管癌(白箭头示);3C.轴位显示肝胃韧带区域源于食管癌淋巴结转移(白箭头示) **图4** CT增强扫描显示网膜孔 4A.轴位示网膜孔(白箭头示);4B.斜矢状位示网膜孔(白箭头示)

向含血管的脂肪组织为胃脾韧带，见图9A；该区域胃大弯上1/3经胃脾韧带和脾门的连接，其内含有胃网膜左动静脉、胃短动静脉和相应淋巴链，见图9B和图9C。位于大弯侧胃癌可经胃脾韧带播散至脾门，侵犯脾脏及胰腺尾部，随后可能再经脾肾韧带到达左肾前间隙，见图10。当然，胃大弯侧癌侵犯脾门及胰腺尾部的可经胃脾韧带和脾肾韧带转移，也可能是侵出胃脏层腹膜直接侵犯邻近脾门和胰腺尾部。同前，来源于胰腺的病变也可逆向转移至脾门和胃大弯，也可经脾肾韧带转移至左肾前间隙，见图11；但是肾癌确少有转移至胰尾及脾门。

四、胃结肠韧带

胃结肠韧带与胃大弯下2/3相连，向下延续再反折向上与横结肠相连，即为大网膜，其内含有脂肪、淋巴管及血管。向左与胃脾韧带相延续，向右终于胃十二指肠连接处，与肝十二指肠韧带相邻。胃结肠韧带包含有胃网膜右血管和相应淋巴链等[3,5]。胃大弯良性或恶性病变均可经胃结肠韧带播散至横结肠，反之亦然。另外，大网膜向下形成覆盖腹腔内脏器的脂肪盖样结构，胃癌大网膜转移是临床常见现象。CT影像显示，与原发肿瘤相邻近的大网膜脂肪密度增高。随着疾病进展，大网膜上出现粟粒样结节，再进一步融合形成肿块，可称为“大网膜饼”，见图12。

五、横结肠韧带

横结肠韧带将腹膜腔分为上下两部分，是腹膜下间隙相互连通的关键性节点，腹膜下疾病局部或远处转移的中转站。横结肠韧带右缘与十二指肠结肠韧带相延续；自右向左从十二指肠降段乳头及胰头水平，延续至胰腺体尾部下缘，与脾肾韧带和膈结肠韧带相延续；于中腹部胰腺钩突处与小肠系膜根部汇合；横结肠韧带根部与肾前间隙相通，见图13A~13C[2-3,5]。膈结肠韧带自结肠脾曲与第11肋水平膈肌水平，支撑脾脏及左上腹，并与脾肾韧带和横结肠韧带相延续。横结肠韧带于横断面图像中可显示为胰腺钩部水平向腹侧与横结肠相连的脂肪组织。图13D~13I显示CT轴位、冠状位和矢状位横结肠系膜影像，在腹腔积液的衬托下，以横结肠韧带为中心显示出腹膜下间隙为彼此连续的间隙。胃及横结肠病变可经横结肠韧带播散至肾前间隙，见图14。十二指肠结肠韧带是连接的十二指肠降段和升横结肠的桥梁。右半结肠癌可经十二指肠结肠韧带及横结肠韧带，于十二指肠、胰腺周围和肠系膜上血管根部出现淋巴结转移。胰

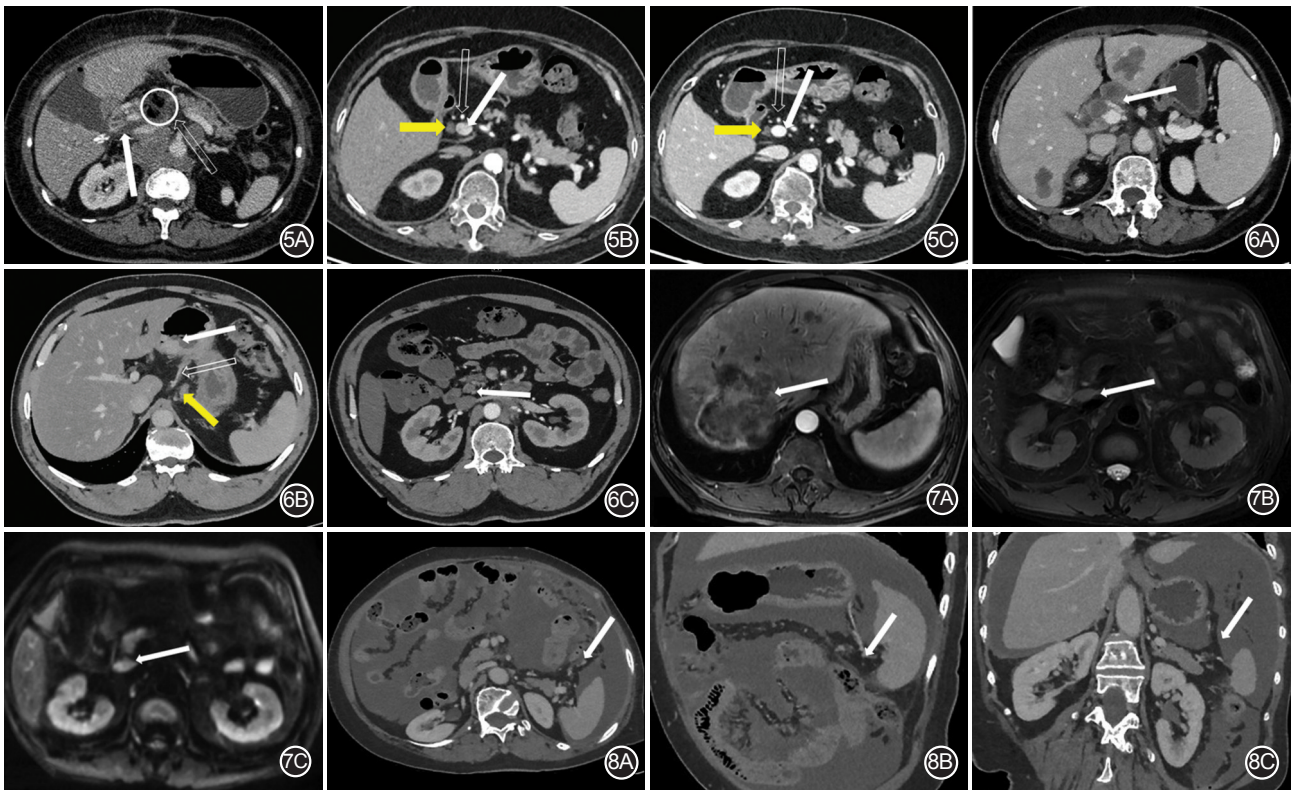

图5 CT增强扫描显示网膜囊内积气积液 5A.CT增强扫描门脉期（白箭头示网膜孔，圆圈示小网膜内气体聚集，空箭头示小网膜内积液）；5B.CT增强扫描动脉期（白箭头示门静脉，空箭头示肝固有动脉，黄箭头示胆总管）；5C.CT增强扫描门脉期（白箭头示门静脉，空箭头示肝固有动脉，黄箭头示胆总管） **图6** CT增强扫描轴位图像显示胃癌淋巴结转移 6A.胃癌淋巴结转移经肝十二指肠韧带播散至肝门（白箭头示）；6B.胃小弯处胃癌（白箭头示），肿瘤侵出胃壁侵入肝胃韧带内血管并形成癌栓（空箭头示），黄箭头示胃小弯处转移性淋巴结；6C.肝胃韧带为胃癌淋巴结转移的第一站，其再经肝十二指肠韧带转移至胰腺头部钩突及十二指肠周围（白箭头示） **图7** MRI增强扫描轴位示肝硬化并右叶肝癌淋巴结转移 7A.T1图像显示肝右叶肝癌（白箭头示）；7B.MRI-T2脂肪抑制图像示胰头后方淋巴结（白箭头示），短径7 mm；7C.MRI-弥散加权成像（DWI）呈高信号的淋巴结（白箭头示），病理提示为低分化肝细胞肝癌并淋巴结转移 **图8** CT增强扫描显示腹腔积液衬托下胃脾韧带 8A.CT增强扫描轴位示胃脾韧带及其内胃网膜血管（白箭头示）；8B.与图8A对应的CT增强扫描矢状位示胃脾韧带及其胃网膜血管（白箭头示）；8C.与图8A对应的CT增强扫描冠状位示胃脾韧带及其胃网膜血管（白箭头示）

图9　CT增强扫描显示胃脾韧带内血管　9A.轴位图像示胃大弯与脾脏间的纵向含血管的脂肪组织为胃脾韧带(白箭头示)；9B.冠状位显示胃大弯上1/3经胃脾韧带和脾门的连接(白箭头示)，其内含有胃网膜左动静脉、胃短动静脉和相应淋巴链(空箭头示胃左静脉)；9C.冠状位最大密度投影图像显示胃左静脉(空箭头示)和胃网膜左静脉(白箭头示)　**图10**　CT增强扫描显示位于大弯侧胃癌可经胃脾韧带播散至脾门，侵犯脾脏及胰腺尾部，随后可能再经脾肾韧带到达左肾前间隙　10A.胃底大弯侧癌(白箭头示)，侵犯胰腺尾部及相邻脾动脉，脾动脉部分未见显示；10B.胃底大弯侧癌侵犯脾静脉(空箭头示肝脏转移瘤)；10C.冠状位显示胃底癌侵犯左肾前间隙(白箭头示)　**图11**　CT增强扫描显示胰腺癌可逆向转移至脾门和胃大弯，也可经脾肾韧带转移至左肾前间隙　11A.胰腺尾部癌侵犯胃底及脾门(空箭头示)，脾动脉未见显示；11B.胰腺尾部癌侵犯胃底及左肾前间隙及肾周间隙(白箭头示)

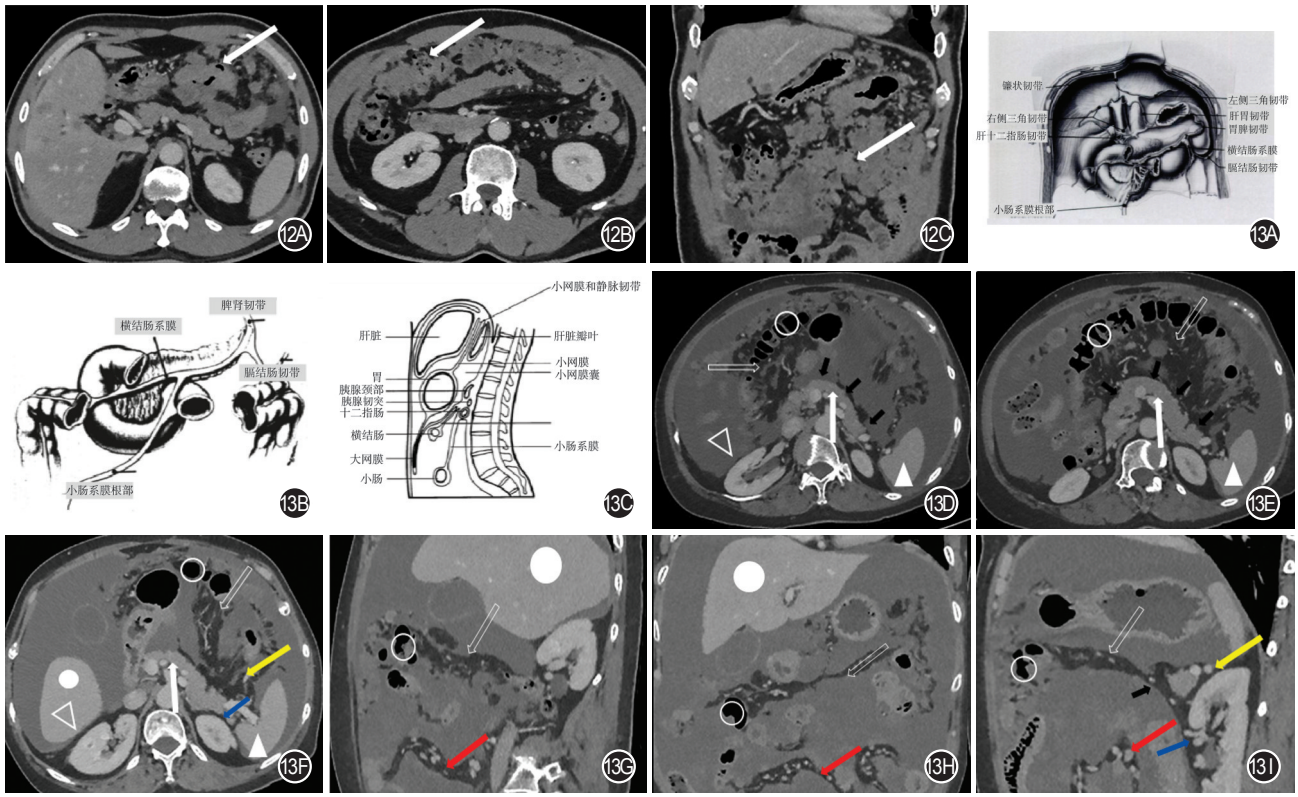

图12　CT增强扫描显示胃结肠韧带(大网膜)转移　12A.轴位图像显示横结肠癌(白箭头示)；12B.轴位图像显示大网膜转移结节(白箭头示)；12C.冠状位图像显示大网膜转移结节融合成为肿块(白箭头示)　**图13**　横结肠韧带及相关韧带模式图及CT影像图片　13A、13B和13C.横结肠韧带及相关韧带的模式图[2-3,5]；13D、13E和13F.CT增强扫描轴位图(黑箭头示后腹膜，空箭头示横结肠系膜，白箭头示胰腺，空心圆示横结肠，空心三角形示Treitz融合筋膜，三角形示脾脏，圆点示肝脏，黄箭头示脾肾韧带，蓝箭头示Toldt融合筋膜)；13G、13H和13L. CT增强扫描冠状位图(空心圆示横结肠，圆点示肝脏，空箭头示横结肠系膜，红箭头示小肠系膜，黄箭头示脾肾韧带，蓝箭头示Toldt融合筋膜，黑箭头示后腹膜)

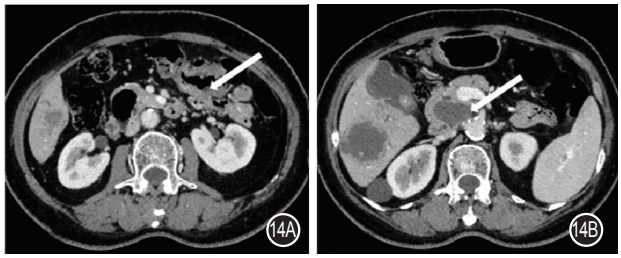

图14 CT增强扫描轴位示胃及横结肠病变可经横结肠韧带播散至肾前间隙 14A.白箭头示结肠癌;14B.白箭头示胰腺后方淋巴结转移

腺炎及胰腺癌的播散与转移可经肾前间隙至横结肠韧带,甚至到达横结肠[2,5]。

六、小肠系膜

小肠系膜与肝十二指肠韧带相延续,位于横结肠韧带前方,且位于升降结肠后侧方,小肠系膜向下与乙状结肠韧带相通[2,5]。肠系膜下静脉是降结肠系膜的解剖标志,并于左侧小肠系膜根部汇入肠系膜上静脉或脾静脉。腹盆腔中脏层腹膜包裹小肠,形成系膜包裹小肠血管,连接支撑小肠,占据大部分腹膜下间隙,为肿瘤的播散提供了巨大潜在空间;见图15。小肠系膜下淋巴结,可呈融合成团,也可呈星芒状

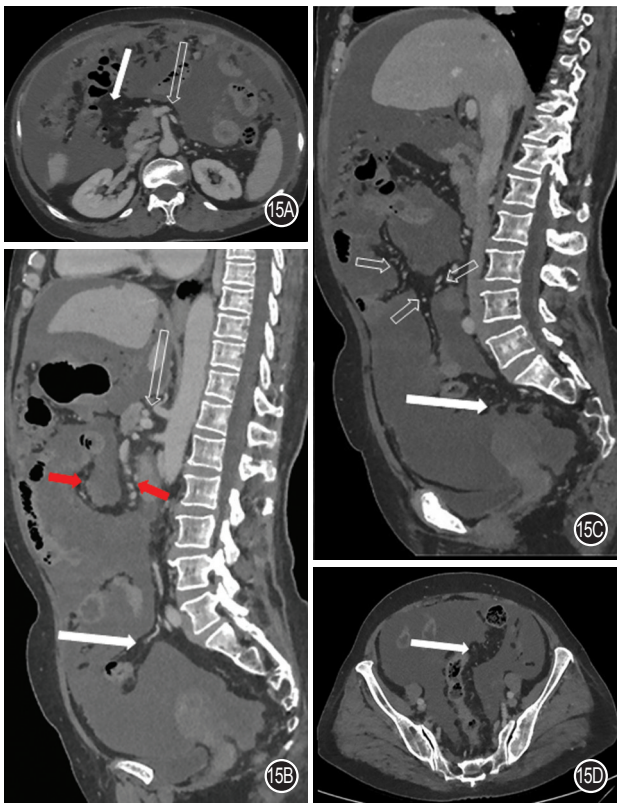

图15 CT增强扫描示小肠系膜及乙状结肠系膜图 15A.轴位图,小肠系膜根部及肠系膜下静脉汇入肠系膜上静脉(空箭头示),白箭头示横结肠韧带;15B.与图15A对应的矢状位图,小肠系膜根部及肠系膜下静脉汇入肠系膜上静脉(空箭头示),白箭示乙状结肠系膜,红箭头示小肠系膜;15C.矢状位图显示小肠系膜(空箭头示)和乙状结肠系膜(白箭头示);15D.与图15C对应的周围乙状结肠系膜(白箭头示)

分布。小肠系膜上的淋巴结与腹膜后间隙内主动脉周围淋巴结的鉴别点是,横断面影像中显示肾前间隙内完整脂肪结构。与之相对应,CT影像图尽管未见明确小肠系膜,但CT影像显示出小肠系膜下,也就是浆膜下血管脂肪结构,脂肪与腹膜腔内积液的交界面。见图16。

七、与胰腺相关的方面后间隙及胰腺疾病转移路径

综上所述,胰腺头部经肝十二指肠韧带和肝胃韧带与肝门及胃小弯相连。胰腺体尾部经胃脾韧带和脾肾韧带与脾门和胃大弯相连。胰腺头部癌可经肝十二指肠韧带内的淋巴管逆向流动到肝门,再延肝胃韧带到达胃小弯,见图17。胰腺体尾部腹侧为壁层腹膜,即小网膜囊后壁;胰腺癌转移可经网膜孔到达小网膜囊内;胰腺炎可导致小网膜囊积液。胰腺尾部与脾门紧邻,病变可经胃脾韧带进而胃结肠韧带到达胃大弯,见图18。胰腺及部分十二指肠位于肾前间隙内,胰腺癌淋巴结转移将多见与腹膜后肾前间隙内。Treitz融合筋膜(右)和Toldt融合筋膜(左)将肾前间隙与肾周间隙分隔,见图19。因横结肠韧带根部与胰腺腹侧相连,胰腺病变经到达横结肠韧带到达横结肠;胰腺尾部病变可经脾肾韧带及膈结肠韧带到达结肠脾曲。小肠系膜根部与胰腺前下方相连接,胰腺病变可能转移到回结肠区域。

八、乙状结肠系膜

乙状结肠系膜是腹腔盆腔内病变相互播散的通路。脐尿管系膜将膀胱和脐尿管,并确定了膀胱周围间隙前缘及两侧缘。膀胱后方,直肠系膜由直肠周围筋膜确定两侧缘,盆腔后筋膜确定后缘,直肠膀胱筋膜/直肠阴道筋膜确定前缘,上述筋膜又称直肠系膜筋膜。直肠系膜与乙状结肠系膜相通,骶前间隙位于直肠系膜筋膜后方[2,7];见图20。直肠系膜直肠穿孔后,气体可从直肠系膜到达乙状结肠系膜内。乙状结肠癌向两侧卵巢转移,可血行转移,也可经乙状结肠系膜或阔韧带直接转移。反之,卵巢癌也可经阔韧带转移至乙状结肠系膜,见图21。

九、阔韧带

腹膜腹侧自上而下覆盖膀胱、子宫体部和子宫直肠陷窝向上反折形成腹膜背侧。腹膜下缘向两侧形成阔韧带,悬吊女性盆腔器官于盆腔两侧。阔韧带与子宫将盆腔分为前后两个部分,前份为膀胱和膀胱子宫陷窝;后份为子宫直肠陷窝、直肠、部分乙状结肠和部分回肠。阔韧带包含子宫系膜、输卵管系膜、卵巢系膜和卵巢悬吊韧带。阔韧带与输卵管脏层腹膜相延续,于输卵管伞端开放于腹膜腔,于此处腹膜腔与腹膜下间隙相通。卵巢、输卵管、子宫、宫颈和阴道的供血动脉、引流静脉、淋巴管、神经和双侧输尿管末段入膀胱处均位于阔韧带内并与腹膜后间隙相通。右侧阔韧带下间隙与盲肠基底部和小肠系膜下间隙相通;左侧阔韧带与乙状结肠系膜下间隙相通。阔韧带为女性脏器与腹部盆腔脏器间疾病播散提供了双向通道。盲肠肿瘤、阑尾炎、克罗恩病等可转移至右侧卵巢;卵巢肿瘤或输卵管脓肿可播撒的盲肠和回肠末段,见图22。

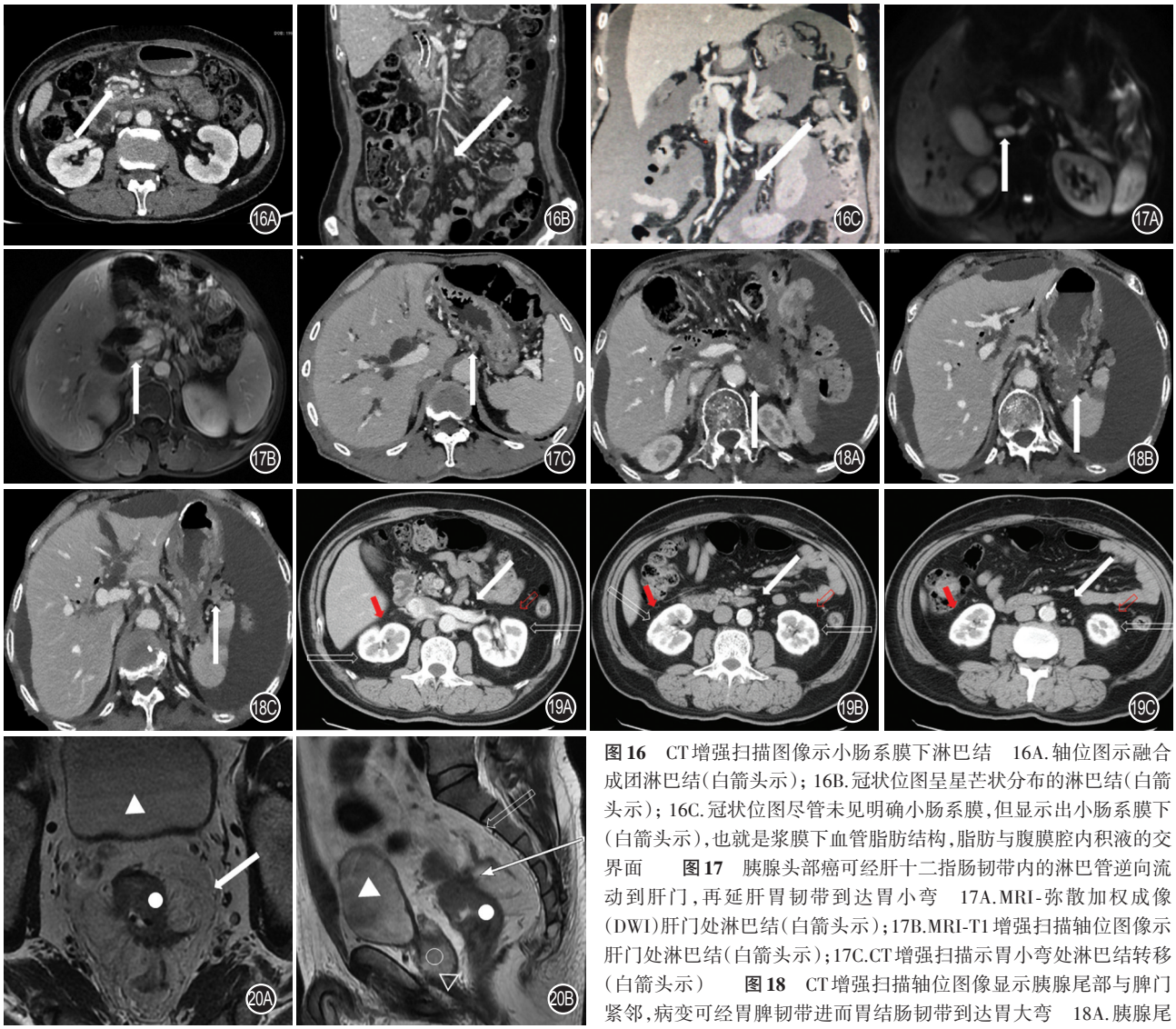

图16　CT增强扫描图像示小肠系膜下淋巴结　16A.轴位图示融合成团淋巴结(白箭头示)；16B.冠状位图呈星芒状分布的淋巴结(白箭头示)；16C.冠状位图尽管未见明确小肠系膜，但显示出小肠系膜下(白箭头示)，也就是浆膜下血管脂肪结构，脂肪与腹膜腔内积液的交界面　**图17**　胰腺头部癌可经肝十二指肠韧带内的淋巴管逆向流动到肝门，再延肝胃韧带到达胃小弯　17A.MRI-弥散加权成像(DWI)肝门处淋巴结(白箭头示)；17B.MRI-T1增强扫描轴位图像示肝门处淋巴结(白箭头示)；17C.CT增强扫描示胃小弯处淋巴结转移(白箭头示)　**图18**　CT增强扫描轴位图像显示胰腺尾部与脾门紧邻，病变可经胃脾韧带进而胃结肠韧带到达胃大弯　18A.胰腺尾部癌(白箭头示)；18B.肿瘤累及脾门及胃大弯(白箭头示)；18C.胃大弯转移结节(白箭头示)　**图19**　双肾前脂肪间隙内细线状稍高密度线为Treitz融合筋膜(红箭头示)和Toldt融合筋膜(空心红箭头示)，空箭头示肾周间隙，白箭头示肾前间隙　19A.左肾门水平；19B.右肾门水平；19C.肾下极水平　**图20**　直肠系膜筋膜MRI-T2高分辨率图　20A.轴位图(白箭头示直肠系膜两侧缘，三角形示膀胱，圆点示直肠癌)；20B.矢状位图(白箭头示直肠癌壁外血管侵犯，空箭头示骶前筋膜，三角形示膀胱，空心圆示前列腺，空心三角形示邓氏筋膜，圆点示直肠癌)

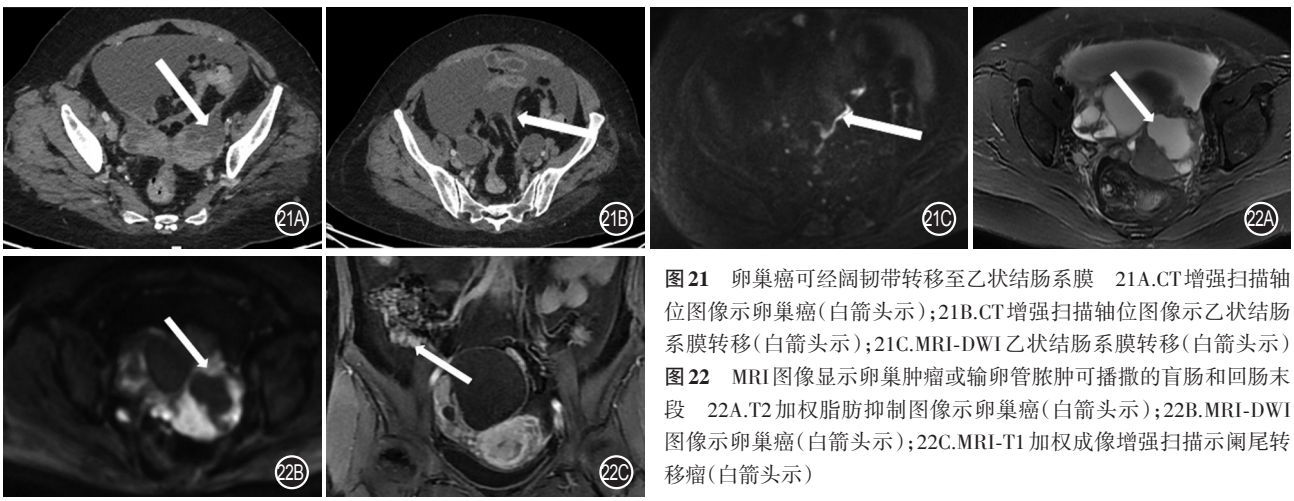

图21　卵巢癌可经阔韧带转移至乙状结肠系膜　21A.CT增强扫描轴位图像示卵巢癌(白箭头示)；21B.CT增强扫描轴位图像示乙状结肠系膜转移(白箭头示)；21C.MRI-DWI乙状结肠系膜转移(白箭头示)　**图22**　MRI图像显示卵巢肿瘤或输卵管脓肿可播撒的盲肠和回肠末段　22A.T2加权脂肪抑制图像示卵巢癌(白箭头示)；22B.MRI-DWI图像示卵巢癌(白箭头示)；22C.MRI-T1加权成像增强扫描示阑尾转移瘤(白箭头示)

综上，本文的主要观点源于Meyers等[4]对于腹膜腔和腹膜下间隙的相关研究。器官、腹膜、腹膜腔以及腹膜下间隙从胚胎直至成人存在复杂的变化过程，最终形成腹膜腔和腹膜下间隙两个相对独立但又相互连续的腔隙。腹腔及盆腔内脏器由腹膜反折形成的系膜或韧带支撑和连接，腹膜下形成潜在间隙，其内血管、淋巴管和神经穿行，也为疾病的播散提供了明确的路径。

利益冲突 所有作者均声明不存在利益冲突，本文中所有影像图片均来源于作者临床实践中

参 考 文 献

[1] Pannu HK, Oliphant M. The subperitoneal space and peritoneal cavity: basic concepts[J]. Abdom Imaging, 2015, 40(7): 2710-2722. DOI: 10.1007/s00261-015-0429-5.

[2] Sandrasegaran K, Prasad SR, Bertrand K, et al. Peritoneal and retropertineal anatomy, and its relevance to cross sectional imaging [C / OL]//Radiological Society of North America 2009 Scientific Assembly and Annual Meeting, Chicago, 2019 [2019-03-18]. https://www.researchgate.net/publication/266113794_Peritoneal_and_Retropertineal_Anatomy_and_Its_Relevance_to_Cross_Sectional_Imaging.

[3] Brink JA, Wagner BJ. Pathways for the spread of disease in the abdomen and pelvis, in diseases of the abdomen and pelvis 2018-2021[M]. Milan: Springer, 2018: 57-65.

[4] Meyers MA, Oliphant M, Berne AS, et al. The peritoneal ligaments and mesenteries: pathways of intraabdominal spread of disease[J]. Radiology, 1987, 163(3): 593-604. DOI: 10.1148/radiology.163.3.3575702.

[5] Gore RM, Newmark GM, Thakrar KH, et al. Pathways of abdominal tumour spread: the role of the subperitoneal space[J]. Cancer Imaging, 2009, 24(9): 112-120.

[6] Osman S, Moshiri M, Robinson TJ, et al. Subperitoneal extension of disease processes between the chest, abdomen, and the pelvis [J]. Abdominal Imaging, 2015, 40: 1858-1870. DOI: doi.org/10.1007/s00261-014-0297-4.

[7] Chen N, Min PQ, Liu ZY, et al. Radiologic and anatomic study of the extraperitoneal space associated with the rectum [J]. Am J Roentgenol, 2010, 194(3): 642-652. DOI: 10.2214/AJR.09.3003.

（收稿日期：2020-06-23）

（本文编辑：王静）

本文引用格式

王屹，冯彩珍. 基于影像学视角的腹膜下间隙与腹部盆腔肿瘤转移途径[J]. 中华胃肠外科杂志, 2020, 23(8): 810-816. DOI: 10.3760/cma.j.cn.441530-20200623-00378.

·读者·作者·编者·

本刊文稿中容易出现的错别字及不规范用语

箭头后为正确用字

阿酶素→阿霉素
阿斯匹林→阿司匹林
疤痕→瘢痕
胞浆→细胞质
报导→报道
病源体→病原体
侧枝→侧支
成份→成分
大肠→结直肠
发烧→发热
返流性食管炎→反流性食管炎
份量→分量
浮肿→水肿
幅射→辐射
腹泄→腹泻
肝昏迷→肝性脑病
肛皮线→齿状线
海棉→海绵
合并症→并发症
何杰金病→霍奇金病
横隔→横膈
化验检查→实验室检查
环胞素→环孢素
机理→机制
机率→概率
机能→功能
肌肝→肌酐
基因片断→基因片段
记数法→计数法
甲氨喋呤→甲氨蝶呤
节段性肠炎→局限性肠炎
禁忌症→禁忌证
抗菌素→抗生素
克隆氏病→克罗恩病
淋巴腺→淋巴结
瘘道→瘘管
录象→录像
尿生殖隔→尿生殖膈
排便→排粪
盆隔→盆膈
剖腹产→剖宫产
其它→其他
牵联→牵连
石腊→石蜡
食道→食管
适应症→适应证
水份→水分
丝裂酶素→丝裂霉素
松驰→松弛
探察→探查
提肛肌→肛提肌
体重→体质量
同位素→核素
图象→图像
胃食管返流→胃食管反流
血色素→血红蛋白
血象→血常规
血液动力学→血流动力学
炎症性肠病→炎性肠病
已往→以往
轶和检验→秩和检验
应急性溃疡→应激性溃疡
影象→影像
瘀血→淤血
愈合期→恢复期
愈后→预后
粘膜→黏膜
粘液→黏液
直肠阴道膈→直肠阴道隔
指证→指征
质膜→细胞膜
转酞酶→转肽酶
姿式→姿势
综合症→综合征
纵膈→纵隔
H-E染色→苏木精-伊红染色