·论著·

腹腔镜Parks手术治疗慢性放射性直肠损伤的可行性和安全性

扫码阅读电子版

钟清华 黄小艳 李杨 何炎炯 秦启元 王怀明 陈代词 王辉 马腾辉
中山大学附属第六医院结直肠肛门外科 放射性肠病专科 广东省结直肠盆底疾病研究重点实验室 广东省胃肠病学研究所,广州 510655
通信作者:马腾辉,Email:matengh@mail.sysu.edu.cn

【摘要】 目的 放射性直肠损伤(RP)是盆腔放疗最常见并发症之一。当RP出现梗阻、穿孔、瘘、顽固性直肠出血等严重晚期并发症时,需要手术治疗。由于放疗后腹盆腔可能广泛粘连,解剖层次消失,手术难度大,目前病变肠管切除术(尤其是腹腔镜下)在慢性RP(CRP)中的应用仍缺乏经验借鉴。本研究初步探讨腹腔镜Parks手术治疗CRP的可行性和安全性。**方法** 采用描述性病例系列研究方法,回顾性分析中山大学附属第六医院2013年7月至2019年3月期间,因CRP晚期并发症行腹腔镜Parks手术的19例患者的临床及随访资料。病例纳入标准:(1)盆腔放疗后出现CRP严重晚期并发症,包括:重度顽固性便血(血红蛋白<70 g/L)、重度顽固性肛门疼痛(疼痛数字评分>7分)、直肠狭窄、直肠穿孔和直肠瘘;(2)术前行结肠镜、盆腔MRI和(或)胸腹盆CT等影像学检查明确病变。排除标准:(1)术前或术中诊断肿瘤复发;(2)腹腔镜探查后仅行造口术;(3)直肠癌新辅助放疗后;(4)病历资料不完整。Parks手术步骤:(1)腹腔镜探查:排除肿瘤复发,明确放射性损伤肠管范围,于肉眼判断近端无明显水肿增厚、无放射性损伤改变的近端乙状结肠处做标记。(2)腹部操作:打开乙状结肠直肠右侧系膜,离断肠系膜下动、静脉,向内侧头侧拓展Toldt间隙,游离左半结肠外侧,打开胃结肠韧带,充分游离脾曲,从后方、两侧及前方分离直肠至最低点,转会阴部操作。(3)会阴部操作:于病变下缘1 cm全层切开直肠壁,充分分离直肠周围间隙至与腹腔相通,将直肠及乙状结肠经肛门拖出,于肉眼评估正常肠管处切断,移除病变肠管,行结肠肛管吻合。(4)行保护性造口。对入组病例总结手术、并发症以及症状缓解情况。采用描述性统计学方法,计量资料用$\bar{x}\pm s$或$M(P_{25},P_{75})$表示。**结果** 全组19例患者均为女性,中位年龄53(50,56)岁,18例患者原发肿瘤为宫颈癌。因放疗致直肠阴道瘘9例,顽固性肛门疼痛9例(其中合并直肠深溃疡7例),顽固性便血合并直肠深溃疡1例。18例完成Parks手术,中转开腹1例。中位手术时间215(131,270) min,中位出血量50(50,100) ml,术后中位住院时间12(11,20) d。无围手术期死亡病例。术后10例发生并发症,严重并发症(Clavien-Dindo并发症分级Ⅲb级及以上者)3例,其中1例为直肠阴道膀胱尿道瘘导致盆腔感染、急性肾衰(Ⅳa级),是术后30 d内并发症;另有2例为造口脱垂并旁疝(Ⅲb)。7例出现吻合口相关并发症,其中A级吻合口漏4例,吻合口狭窄3例。全组患者手术1年后CRP症状均明显缓解或消失。5例实现造口回纳。**结论** 腹腔镜Parks术治疗CRP晚期并发症是安全可行的,能有效改善直肠症状;但吻合口并发症发生率较高,需严格把握手术指征。

【关键词】 放射性直肠损伤,慢性; 微创外科; Parks手术

基金项目:国家自然科学基金面上项目(31970703);国家自然科学基金青年科学基金项目(81803163)

DOI:10.3760/cma.j.issn.441530-20200521-00294

Feasibility and safety of laparoscopic Parks procedure for chronic radiation proctopathy

Zhong Qinghua, Huang Xiaoyan, Li Yang, He Yanjiong, Qin Qiyuan, Wang Huaiming, Chen Daici, Wang Hui, Ma Tenghui

Department of Colorectal Surgery, the Sixth Affiliated Hospital, Sun Yat - sen University, Guangdong Provincial Key Laboratory of Colorectal and Pelvic Floor Diseases, Guangdong Institute of Gastroenterology,

Guangzhou, Guangdong 510655, China

Corresponding author: Ma Tenghui, Email: matengh@mail.sysu.edu.cn

【**Abstract**】 **Objective** To preliminarily evaluate the feasibility and safety of laparoscopic Parks procedure for chronic radiation proctopathy (CRP). **Methods** A descriptive cohort study was carried out. The clinical and follow-up data of 19 patients who received laparoscopic Parks procedure due to CRP in the Sixth Affiliated Hospital of Sun Yat-sen University from July 2013 to March 2019 were retrospectively analyzed. Inclusion criteria: (1) serious late complications occurred after pelvic radiotherapy, e.g.serious intractable hematochezia (hemoglobin <70 g/L), intractable anal pain (numerical rating scale >7), rectostenosis, perforation, and fistula. (2) imaging examinations including colonoscopy, pelvic MRI and/or chest, abdomen and pelvic CT were performed before surgery to confirm the lesions. Exclusion criteria: (1) preoperative or intraoperative diagnosis of tumor recurrence; (2) only ostomy was performed after laparoscopic exploration; (3) after neoadjuvant radiotherapy for rectal cancer; (4) incomplete medical records. Surgical procedures: (1) Laparoscopic exploration: tumor recurrence was excluded, and the range of radioactive damage in the intestine was determined. Marks were made on the proximal sigmoid colon without grossly obvious edema, thickening or radioactive injuries. (2) Abdominal operation: the right mesentery of sigmoid colon and rectum was opened, inferior mesenteric vein and inferior mesenteric artery were divided and the Toldt gap was expanded inwards and cephalad. The outside of left hemicolon was freed, the gastrocolic ligament was opened, the splenic flexure was fully mobilized, and the rectum was separated from the rear, side and front to the lowest point. Then perineal operation was performed. (3) Perineal operation: the whole layer of rectum wall was cut thoroughly at 1cm below the lesion´s lower margin, the space around the rectum was fully separated, the rectum and sigmoid colon was pulled out through the anus and cut off at the site of the grossly normal intestine, the diseased bowel was removed and a coloanal anastomosis was made. (4) A protective stoma was performed. Conditions of operation, complication and symptom relief were summarized. A descriptive statistic method was used to analyze the results. **Results** All the 19 patients were female with a median age of 53 (interquartiles, 50, 56) years old, of whom 18 patients had primary cervical cancer. Surgical indications: 9 cases were rectovaginal fistula; 9 cases were intractable anal pain, among whom 7 were complicated with deep rectal ulcer; and 1 case was intractable hematochezia with deep rectal ulcer. Eighteen cases completed laparoscopic Parks procedure, while 1 case was converted to laparotomy. The median operative time was 215 (131, 270) minutes, the median bleeding volume was 50 (50, 100) ml, and the median hospital stay was 12 (11, 20) days. There was no perioperative death. Ten cases had postoperative complications, including 3 cases of serious complications (CD grade IIIb and above) within 30 days after operation, of whom one case developed pelvic infection caused by rectovaginal, rectovesical and rectourethral fistula and acute renal failure (IVa); 2 cases developed orifice prolapse and parastomal hernia (IIIb). Seven cases had anastomosis - related complications, including 4 cases of grade A anastomotic leakage and 3 cases of anastomotic stenosis. Symptoms of CRP in the whole group were significantly relieved or disappeared after one year of the operation. Five cases achieved stoma closure. **Conclusions** Laparoscopic Parks procedure for chronic radiation proctopathy is safe and feasible, and can effectively improve symptoms. However, the incidence of anastomotic complications is high, so the surgical indications should be strictly controlled.

【**Key words**】 Radiation proctopathy, chronic; Minimally invasive surgery; Parks operation

Fund program: National Natural Science Foundation of China (31970703); Youth Program of National Natural Science Foundation of China (81803163)

DOI:10.3760/cma.j.issn.441530-20200521-00294

放射性直肠损伤(radiation proctitis, RP)是盆腔放疗最常见并发症之一,其中放疗结束后症状持续>3个月的为慢性RP(chronic RP, CRP),其发生率为5%~20%[1]。CRP的治疗原则为对症治疗,首选非侵入性治疗手段,主要包括药物(口服、局部灌肠)、氩离子凝固术(argon plasma coagulation, APC)、甲醛和高压氧治疗[2]。当CRP出现梗阻、穿孔、瘘、顽固性直肠出血及严重肛门疼痛等严重晚期并发症时,需要手术治疗[3]。CRP的肠管呈现闭塞性脉管炎和间质纤维化的病理特征,肠管缺血,愈合能力差,手术难度大,并发症风险高,因此,不少学者主张单纯行造口术[4-5]。然而,保留病变肠管可能导致出血、疼痛等症状不能有效缓解,已发生的穿孔、瘘不能自愈,故需要接受病变肠管切除吻合术[6-7]。

在结直肠癌治疗中,腹腔镜较开腹手术具有创伤小、并发症少、恢复快、术后疼痛时间短等优点,在结直肠外科领域受到越来越多的关注[8]。放疗后腹盆腔可能广泛粘连,甚至呈"冰冻骨盆",解剖层次消失,是腹腔镜手术的禁忌。但是,腹腔镜较开腹手术能够更清晰地探查粘连程度,在手术关键部位进行更精细的分离,可减少术中误损伤,同时还可明确腹腔原发肿瘤情况,然而目前其效果和安全性没有明确结论[9-10]。中山大学附属第六医院自2013年7月开始,实施腹腔镜Parks术治疗CRP晚期并发症,本研究通过总结分析这组病例的资料,初步探讨腹腔镜Parks手术治疗CRP晚期并发症的可行性及安全性。

资料与方法

一、研究对象

本研究采用描述性病例系列研究方法,回顾性分析中山大学附属第六医院放射性肠炎数据库中2013年7月至2019年3月期间,因CRP晚期并发症接受腹腔镜Parks手术患者的临床及随访资料。病例纳入标准:(1)盆腔放疗后出现CRP严重晚期并发症,包括:重度顽固性便血(血红蛋白<70 g/L)、重度顽固性肛门疼痛[疼痛数字评分(NRS)>7分]、直肠狭窄、直肠穿孔、直肠瘘(如直肠阴道瘘);(2)腹腔镜Parks术前行结肠镜、盆腔MRI和(或)胸腹盆CT等影像学检查以及肛门功能检测、消化道造影或膀胱造影等检查以明确病变。排除标准:(1)术前或术中诊断肿瘤复发;(2)腹腔镜探查后仅行造口术;(3)直肠癌新辅助放疗后;(4)病例资料不完整。

本研究符合《赫尔辛基宣言》中关于医学伦理的要求。入组病例均获知情同意并签署知情同意书。

二、手术方法

1.术前准备:气管插管,静脉复合麻醉,取截石分腿位。通常采用开放法建立气腹,并维持压力在12~15 mmHg(1 mmHg=0.133 kPa)。

2.腹腔镜手术戳孔:腹壁戳孔采用5孔法布局,脐孔处放置12 mm Trocar作为观察孔,右侧髂前上棘连线右下腹直肌外侧放置12 mm Trocar作为主操作孔,脐上1 cm、左右腹直肌外侧、左侧髂前上棘连线左下腹直肌外侧分别放置3个5 mm Trocar作为辅助操作孔。

3.腹部操作:松解网膜粘连,从右上腹开始对整个腹腔进行充分探查以排除肿瘤复发及转移,明确正常及病损肠管的范围,于肉眼判断近端无明显水肿增厚、无放射性损伤改变的近端乙状结肠处做标记。超声刀打开乙状结肠直肠右侧系膜,分离肠系膜,离断肠系膜下动、静脉。向内侧头侧拓展Toldt间隙,游离左半结肠外侧,向下分离乙状结肠外侧附着处,向上打开胃结肠韧带,充分游离结肠脾曲,松解脾结肠韧带,保证吻合无张力。将盆腔壁上的直肠分离,先分离后方,分离在直肠的固有筋膜和骶前筋膜之间进行,在后外侧对直肠右侧和左侧继续分离,离断覆盖在近端直肠上薄弱的腹膜,注意保护阴道壁,后方分离直至达到尾骨尖,注意避免损伤骶前静脉丛。继续行腹膜反折部与前面平面汇合,向上向后提起直肠,继续向下分离直肠至最低点,遂转会阴部操作。侧方的游离要注意双侧输尿管的保护。见图1。

4.会阴部操作:经肛门在齿状线处用丝线做双荷包缝合,收紧闭合肠腔,病变下缘1 cm全层切开直肠壁,充分分离直肠周围间隙,直肠前壁以手经阴道辅助分离,注意勿损伤阴道壁。将直肠及乙状结肠经肛门拖出,注意保护边缘弓。于肉眼评估正常肠管处切断,移除病变肠管。根据手术者的经验和习惯,结肠肛管吻合通过吻合器或手工吻合。手工吻合组将降结肠与肛管予2-0可吸收缝线行全层缝合6针。缝合后看吻合口颜色是否良好。见图2。

5.预防性造口:如果患者Parks手术前无造口,则行横结肠双腔造口。见图3。

三、观察指标

手术相关指标包括手术时间、术中出血量、中转开腹情况和术后住院时间;疗效观察指标包括

症状缓解情况、关瘘率和生存率；并发症采用Clavien-Dindo并发症分级[11]；吻合口漏采用国际直肠癌研究组（International Study Group of Rectal Cancer，ISREC）分级标准，其中A级为亚临床或影像学漏，B、C级为临床漏或显著漏[12]。

四、随访方式

采用门诊及电话随访，随访内容包括患者术后症状是否缓解、并发症发生情况和肿瘤情况。随访截至2020年5月。

五、统计学方法

应用SPSS 22.0软件进行数据分析。正态分布的计量资料用$\bar{x} \pm s$表示，非正态分布的计量资料用$M(P_{25}, P_{75})$表示。

结　果

一、患者基线资料

根据本研究病例纳入标准，共计19例患者入组。均为女性患者，中位年龄53（50，56）岁。18例原发肿瘤为宫颈癌；15例行腹腔镜Parks手术前因“慢性放射性直肠炎”曾接受过灌肠和（或）APC治疗；手术距放疗结束平均15.1个月。入院时14例有贫血表现，其中6例为轻度贫血，7例为中度贫血，1例为重度贫血，只有5例血红蛋白水平正常。见表1。

二、手术适应证

19例患者中，直肠阴道瘘9例；顽固性肛门疼痛9例，其中合并直肠深溃疡7例；顽固性便血合并直

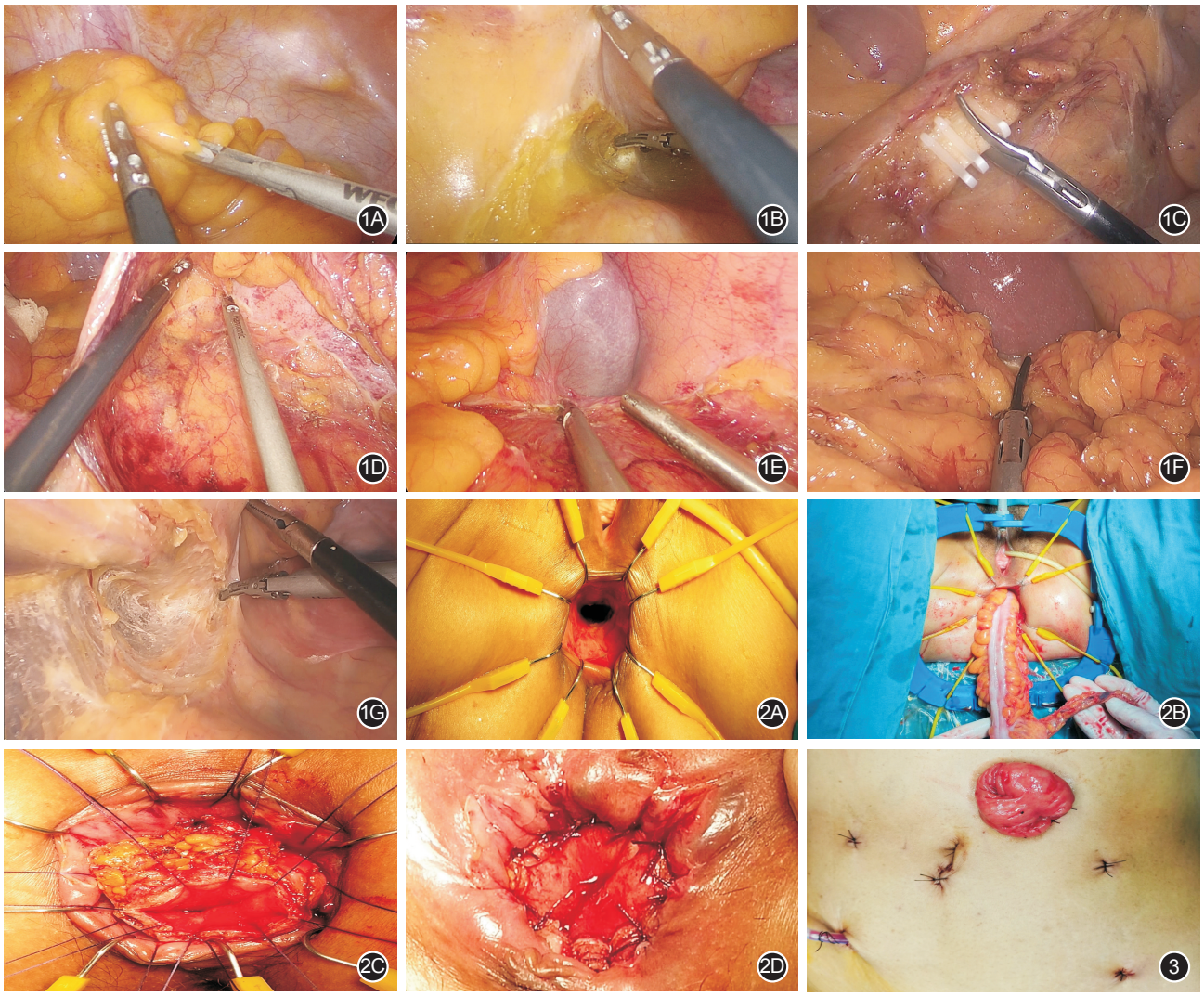

图1 腹腔镜Parks手术治疗慢性放射性直肠损伤腹部操作步骤 1A.近切缘标记；1B.打开乙状结肠直肠右侧系膜；1C.离断肠系膜下动、静脉；1D.向内侧头侧拓展Toldt间隙；1E.游离左半结肠外侧至脾曲；1F.打开胃结肠韧带，胰腺下缘切开横结肠系膜，游离脾曲；1G.向下游离直肠周围间隙至最低点 **图2** 腹腔镜Parks手术治疗慢性放射性直肠损伤会阴部操作步骤 2A.病变下缘1 cm全层切开直肠；2B.病变肠管经肛门拖出，切除至标记处切缘；2C.结肠肛管手工全层吻合；2D.吻合后状态 **图3** 预防性横结肠造口

肠深溃疡1例。8例患者Parks手术前行造口。

三、手术情况

全组中位手术时间215(131,270) min,中位出血量50(50,100) ml。中转开腹1例(其将肠管经肛门拖出时,发现游离肠管不足,此时腹腔镜下游离脾曲肠管困难)。术后中位住院时间12(11,20) d。见表2。

表1 本组19例接受腹腔镜Parks术治疗的女性慢性放射性直肠损伤患者基线资料

变量	数据
体质指数(kg/m^2,$\bar{x}\pm s$)	21.9±4.6
基础疾病(例)	
高血压	2
糖尿病	1
原发肿瘤(例)	
宫颈癌	18
阴道癌	1
化疗史(例)	19
非造口腹部手术史(例)	0
慢性放射性直肠炎治疗史(例)	
灌肠	15
氩离子凝固术	2
手术距放疗结束的时间[月,$M(P_{25}, P_{75})$]	14(4,17)
合并放射性膀胱炎(例)	2
血红蛋白(g/L,$\bar{x}\pm s$)	96.6±21.5
白细胞计数(×10^9/L,$\bar{x}\pm s$)	5.5±1.9
白蛋白(g/L,$\bar{x}\pm s$)	38.8±4.4
美国麻醉医师协会分级(例)	
Ⅰ	1
Ⅱ	18

四、术后并发症情况

本组10例病例术后发生并发症,见表2。其中术后30 d内并发症1例,为直肠阴道膀胱尿道瘘导致盆腔感染、急性肾功能衰竭(Ⅳa级),行盆腔坏死感染灶清除、回肠造口远端封闭术。Clavien-Dindo并发症分级Ⅲb及以上的严重并发症3例。无围手术期死亡病例。

吻合口相关并发症7例,其中吻合口漏4例,均为A级漏;吻合口狭窄3例,手指扩肛处理。

造口相关并发症3例,均为造口脱垂,其中2例造口脱垂并旁疝(Ⅲb级)。

五、症状缓解及造口回纳情况

全组患者手术1年后,CRP症状均消失或明显缓解。5例实现造口回纳。

讨 论

尽管近1/3的CRP患者需要手术治疗,但不少外科医生因顾及病变肠管切除风险大、创伤大、术后并发症多等问题而提倡单纯造口术。因此,病变肠管切除手术、尤其腹腔镜手术在CRP中的应用仍缺乏经验借鉴。

表2 本组接受腹腔镜Parks术治疗的19例慢性放射性直肠损伤患者手术及术后情况

病例序号	年龄(岁)	原发肿瘤	适应证	切除术前是否造口	是否中转开腹手术	出血量(ml)	手术时间(min)	术后住院时间(d)	并发症(分级)
1	72	宫颈癌	直肠阴道瘘	否	否	50	305	19	吻合口漏(Ⅰ级)造口脱垂并旁疝(Ⅲb级)
2	55	宫颈癌	肛门疼痛(深溃疡)	否	否	100	235	16	结肠狭窄(Ⅲa级)造口脱垂并旁疝(Ⅲb级)
3	52	宫颈癌	便血(深溃疡)	否	否	100	270	18	吻合口漏(Ⅰ级)
4	58	宫颈癌	肛门疼痛(深溃疡)	是	否	100	130	12	吻合口狭窄(Ⅰ级)造口脱垂(Ⅰ级)
5	54	宫颈癌	肛门疼痛(深溃疡)	否	否	50	230	11	吻合口狭窄(Ⅰ级)
6	57	宫颈癌	直肠阴道瘘	否	否	500	475	12	-
7	44	宫颈癌	直肠阴道瘘	否	否	20	215	15	-
8	37	宫颈癌	直肠阴道瘘	否	否	50	240	29	直肠阴道膀胱尿道瘘、急性肾衰(30 d内,Ⅳa级)
9	56	宫颈癌	直肠阴道瘘	否	是	200	355	26	吻合口漏(Ⅰ级)
10	53	宫颈癌	肛门疼痛(深溃疡)	是	否	50	131	11	-
11	52	阴道癌	肛门疼痛(深溃疡)	是	否	50	139	22	-
12	31	宫颈癌	直肠阴道瘘	否	否	50	311	8	吻合口狭窄(Ⅰ级)
13	54	宫颈癌	直肠阴道瘘	否	否	50	203	11	吻合口漏(Ⅰ级)
14	53	宫颈癌	肛门疼痛(深溃疡)	是	否	50	112	20	-
15	51	宫颈癌	肛门疼痛	是	否	20	111	29	吻合口回缩(Ⅰ级)
16	72	宫颈癌	肛门疼痛	否	否	100	263	10	-
17	36	宫颈癌	直肠阴道瘘	是	否	100	174	8	-
18	50	宫颈癌	肛门疼痛(深溃疡)	是	否	50	142	11	-
19	56	宫颈癌	直肠阴道瘘	是	否	80	125	9	-

放射性损伤的结直肠手术发病率及病死率较高，因此，应十分慎重决定手术时机及方式[13]。在放射性损伤急性期，肠管炎性水肿明显，病变范围不明确，一般不予手术，应先充分给予患者营养支持治疗，待慢性期患者一般情况恢复、肠管水肿消退和病变范围清晰后，再行手术治疗。本研究入组病例的手术距放疗结束平均15.1个月。

CRP首选非手术治疗手段。手术追求的目标是解决临床症状，其适应证主要为各种严重的晚期并发症，如重度顽固性便血（血红蛋白<70 g/L）、重度顽固性肛门疼痛（NRS>7分）、直肠狭窄、直肠穿孔、直肠瘘（如直肠阴道瘘）等。采用病变肠管切除术通常要求患者一般情况良好、可以耐受大手术并且没有肿瘤复发迹象以及预期生存时间较长。RP并不是造成肠梗阻、瘘的唯一可能原因，腹腔癌灶可能造成或促进梗阻和瘘的发生。在盆腔放疗中，直肠不是唯一可能受损部位，末端回肠及回盲部由于解剖位置固定也容易受损；另外，也可能出现多发瘘如其他部位肠瘘、膀胱阴道瘘、小肠阴道瘘、膀胱直肠瘘等。因此，术前应该完善CT、盆腔MRI、肛门功能检测、消化道造影或膀胱造影等检查，术中腹腔镜下按顺序完成全腹腔探查，根据肿瘤及放射性损伤范围情况选择手术方式。

腹腔镜CRP病变切除术的手术原则、关键步骤与开腹手术类似，鉴于CRP病变的特殊性，我们体会：（1）放疗后腹盆腔可能存在多处粘连，建议采用开放法逐层进入腹腔，建立气腹。（2）进腹后要分析腹腔粘连程度，根据RP腹腔镜手术腹腔粘连分级标准（腹腔粘连分为5级），若发现粘连范围包括整个盆腔、与膀胱和前盆壁粘连甚至向上累及前腹壁而形成重度粘连时（3或4级为腹腔镜手术的相对禁忌证），应及时中转开腹，避免强行、反复、暴力操作致使肠管破裂[14-15]。（3）放疗后，肠管易与邻近肠管或其他器官浆膜面粘连、融合，正常解剖界限模糊，分离过程容易损伤邻近肠管、输尿管和髂血管等组织器官，且损伤后的器官进行修补后难以愈合。因此，在术中游离到粘连严重失去正常解剖间隙的层面时，可选择紧贴、甚至牺牲部分病变肠管的浆肌层而减少对周围脏器的误损伤。另一方面，辐射也造成了血管的闭塞，渗血减少，视野会更为清晰，因此强调操作小心轻柔地寻找正确的解剖平面。必要时，分离前请泌尿外科行术中会诊，置入输尿管金属支架，确保不损伤输尿管。（4）Galland和Spencer[16]发现，使用健康肠管与受照射肠管作吻合，其吻合口漏发生率要显著低于使用双侧均为受照射肠管吻合者（1/14比14/27），提示应至少使用一侧健康结肠作吻合。鉴于远切缘肠管置于放疗区中，故应充分游离脾区与左半结肠，使近侧健康的肠管能够被无张力地向下推移至肛管、与直肠残端实现无张力吻合。我们体会，应尽量将近端无放射性损伤的乙状结肠、甚至降乙交界处作为吻合口近端。与左结肠动脉相比，采用结肠中动脉左支对远端结肠血供的效果更好。

既往研究报道，各种旨在恢复肠道连续性的病变肠管切除吻合术或修补术的并发症发生率都很高，相对而言，单纯造口术无需对粘连肠管作过多地分离，是一项相对安全的操作[3]。但是，Browning等[17]认为，不切除责任病灶，就不能有效缓解排液、出血、里急后重等症状，仍然严重影响患者生活质量。我们既往研究比较病变肠管切除吻合术与单纯造口术对放射性直肠炎合并直肠阴道瘘的治疗效果发现，两种治疗方式均能缓解直肠疼痛、出血、排液和里急后重等症状，但切除术能更好地解决排液和里急后重症状；30%接受病变肠管切除术的患者恢复了肠道连续性，而单纯造口组无一例实现造口关闭[18]。Piekarski等[19]对17例因放射性直肠阴道瘘行单纯造口术的患者通过内镜进行随访，在0.5~122个月的随访时间里，有3例患者的瘘口在内镜下表现愈合，但没有患者实现造口关闭，作者认为，放射性直肠阴道瘘的瘘口难以通过单纯造口术关闭，必须联合其他外科手段。本研究中，10例患者出现术后并发症，但严重并发症（CD分级Ⅲb级及以上者）仅有3例，无围手术期死亡患者，吻合口漏4例均为A级，症状可控，同时本组患者术后CRP症状均得到完全缓解或消失，也证实了责任病灶的切除带来的疗效与生活质量的巨大改善。

此外，CRP患者通常出现不同程度的肛门直肠功能损伤。本研究19例患者中仅有5例实现造口回纳，经肛排粪与吻合口相关并发症（漏、狭窄）及肛门功能受损有关。因此，CRP行病变肠管切除术恢复经肛排粪需要分期完成，即行保护性造口，关闭造口前需要全面慎重地评估患者肛门直肠功能，在行病变肠管切除手术前即充分告知手术风险，评估患者的生理与心理状态。

综上我们认为，腹腔镜Parks术应用于CRP晚期并发症的治疗是安全、可行的，能有效改善CRP

症状。由于放疗对肠管及直肠肛门功能造成严重损伤,吻合口并发症发生率高,因此,保护性造口是必须的,患者需充分知情,严格把握手术指征。

利益冲突 所有作者均声明不存在利益冲突

参 考 文 献

[1] 中国医师协会外科医师分会,中华医学会外科学分会结直肠外科学组. 中国放射性直肠炎诊治专家共识(2018版)[J]. 中华胃肠外科杂志, 2018,21(12):1321-1336. DOI:10.3760/cma.j.issn.1671-0274.2018.12.001.

[2] Paquette IM, Vogel JD, Abbas MA, et al. The American Society of Colon and Rectal Surgeons clinical practice guidelines for the treatment of chronic radiation proctitis[J]. Dis Colon Rectum, 2018, 61(10): 1135-1140. DOI: 10.1097/DCR.0000000000001209.

[3] Mccrone LF, Neary PM, Larkin J, et al. The surgical management of radiation proctopathy[J]. Int J Colorectal Dis, 2017,32(8):1099-1108. DOI:10.1007/s00384-017-2803-y

[4] Wu P, Li L, Wang H, et al. Role of angiogenesis in chronic radiation proctitis: new evidence favoring inhibition of angiogenesis ex vivo[J]. Dig Dis Sci, 2018,63(1):113-125. DOI: 10.1007/s10620-017-4818-1.

[5] Hauer - Jensen M, Denham JW, Andreyev HJ. Radiation enteropathy - - pathogenesis, treatment and prevention[J]. Nat Rev Gastroenterol Hepatol, 2014, 11(8): 470-479. DOI: 10.1038/nrgastro.2014.46.

[6] Tabaja L, Sidani SM. Management of radiation proctitis[J]. Dig Dis Sci, 2018, 63(9): 2180-2188. DOI: 10.1007/s10620-018-5163-8.

[7] Perrakis N, Athanassiou E, Vamvakopoulou D, et al. Practical approaches to effective management of intestinal radiation injury: benefit of resectional surgery[J]. World J Gastroenterol, 2011, 17(35):4013-4016. DOI:10.3748/wjg.v17.i35.4013.

[8] Bedrikovetski S, Dudi-Venkata NN, Kroon HM, et al. Outcomes of minimally invasive versus open proctectomy for rectal cancer: a propensity-matched analysis of bi-national colorectal cancer audit data[J]. Dis Colon Rectum, 2020, In press. DOI:10.1097/DCR.0000000000001654.

[9] 王剑,李幼生,姚丹华,等. 慢性放射性肠炎并肠梗阻的腹腔镜手术治疗[J/CD]. 中华腔镜外科杂志(电子版), 2013,6(1):57-58. DOI:10.3877/cma.j.issn.1674-6899.2013.01.018.

[10] 张辉,魏东,蔡建,等. 慢性放射性肠炎并发症的腹腔镜手术治疗[J]. 实用医药杂志, 2010, 27(4): 296-297, 300. DOI: 10.3969/j.issn.1671-4008.2010.04.004.

[11] Clavien PA, Barkun J, de Oliveira ML, et al. The Clavien-Dindo classification of surgical complications: five-year experience[J]. Ann Surg, 2009, 250(2): 187-196. DOI: 10.1097/SLA.0b013e3181b13ca2.

[12] Blumetti J, Chaudhry V, Cintron JR, et al. Management of anastomotic leak: lessons learned from a large colon and rectal surgery training program[J]. World J Surg, 2014, 38(4): 985-991. DOI:10.1007/s00268-013-2340-y.

[13] Jao SW, Beart RJ, Gunderson LL. Surgical treatment of radiation injuries of the colon and rectum[J]. Am J Surg, 1986, 151(2): 272-277. DOI:10.1016/0002-9610(86)90086-3.

[14] 中华医学会外科学分会胃肠外科学组,中国研究型医院学会肠外肠内营养学专业委员会. 慢性放射性肠损伤外科治疗专家共识(2019版)[J]. 中国实用外科杂志, 2019,39(4):307-311. DOI:10.19538/j.cjps.issn1005-2208.2019.04.02.

[15] 刘亮,张楠,邹常林,等. 放射性肠炎并发急性肠梗阻的临床特点及治疗[J]. 中国普通外科杂志, 2012, 21(10): 1260-1265.

[16] Galland RB, Spencer J. Surgical management of radiation enteritis[J]. Surgery, 1986, 99(2): 133-139.

[17] Browning GG, Varma JS, Smith AN, et al. Late results of mucosal proctectomy and colo-anal sleeve anastomosis for chronic irradiation rectal injury[J]. Br J Surg, 1987, 74(1): 31-34. DOI: 10.1002/bjs.1800740111.

[18] Zhong Q, Yuan Z, Ma T, et al. Restorative resection of radiation rectovaginal fistula can better relieve anorectal symptoms than colostomy only[J]. World J Surg Oncol, 2017, 15(1): 37. DOI: 10.1186/s12957-017-1100-0.

[19] Piekarski JH, Jereczek - Fossa BA, Nejc D, et al. Does fecal diversion offer any chance for spontaneous closure of the radiation-induced rectovaginal fistula?[J]. Int J Gynecol Cancer, 2008, 18(1):66-70. DOI:10.1111/j.1525-1438.2007.00954.x.

(收稿日期:2020-05-21)

(本文编辑:卜建红)

本文引用格式

钟清华,黄小艳,李杨,等. 腹腔镜Parks手术治疗慢性放射性直肠损伤的可行性和安全性[J]. 中华胃肠外科杂志, 2020, 23(8): 745-751. DOI:10.3760/cma.j.issn.441530-20200521-00294.