·病例报告·

胃壁巨大肠源性囊肿误诊为左侧肾上腺囊肿一例

扫码阅读电子版

彭显月[1] 李浩[1] 杜江[1] 陈安健[1] 赵法亮[1] 谢铭[2] 梁国标[1]
[1]遵义医科大学附属医院泌尿外科,贵州遵义 563000;[2]遵义医科大学附属医院胃肠外科,贵州遵义 563000
通信作者:梁国标,Email:lgb1111@126.com

A case of a giant intestinal cyst in the stomach wall misdiagnosed as a left adrenal cyst

Peng Xianyue, Li Hao, Du Jiang, Chen Anjian, Zhao Faliang, Xie Ming, Liang Guobiao

【摘要】 肠源性囊肿是一种罕见的、主要发生在婴儿期的先天性发育畸形。该病变较多发生在中枢神经系统的颈椎和胸椎的椎管内,常伴有椎体形态和功能的异常。位于腹腔内胃壁上的先天性肠源性囊肿国内外文献报道较少见。本文报告1例术后病理确诊的(胃)肠源性囊肿。

【关键词】 胃肠源性囊肿; 诊断; 鉴别; 治疗

基金项目:贵州省优秀青年科技人才培养对象专项基金[(2015)31号]

DOI:10.3760/cma.j.cn.441530-20190903-00338

患者 女,20岁,因"左侧腰部胀痛,检查发现左侧肾上腺占位1月余"于2019年4月12日入院。门诊肾上腺彩超检查于左侧肾上腺区探及一大小约119 mm×81 mm低回声包块,回声均匀,后方回声增强,边界清楚,未见明显血流信号。入院后腹部查体未查及明显阳性体征。双侧肾上腺CT检查显示:左上腹腹膜后见103 mm×79 mm类圆形囊性变,囊腔密度均匀,囊壁不厚、均匀,局部囊壁见钙化,增强扫描未见明显强化,左肾及肾上腺受压,病变与左侧肾上腺及邻近胃壁分界不清,见图1。实验室相关检验:血常规、血生化、血多巴胺、肾上腺素、去甲肾上腺素、皮质醇、醛固酮(卧立位)检查均未见明显异常。术前诊断:左侧肾上腺囊肿。

完善相关术前检查后于2019年4月25日全身麻醉行腹腔镜左肾上腺占位性病变切除术。术中见左肾上极一巨大肿块,大小为110 mm×80 mm,肿块与胃大弯分界不清,考虑胃肠道来源可能性大,肿物与周围组织无粘连,肝、脾、胰腺、左侧肾上腺均无阳性发现。见图2。与患者家属充分沟通征得同意后,经胃肠外科医师同台协助下改行胃部分切除术+胃大弯囊性占位切除术。术后剖开肿块呈囊性,单腔,内有乳白色黏稠液体,囊腔与胃腔不相通,见图3。取适量乳白色液体做一般细菌培养未见细菌生长。术后病理:镜下见囊壁为平滑肌组织,壁内被覆肠黏膜上皮,外周是纤维结缔组织及薄层平滑肌。最终诊断:(胃)肠源性囊肿。见图4。患者术后恢复良好,随访至今,未诉特殊不适且无复发表现。

讨论 肠源性囊肿是一种罕见的、主要发生在婴儿期的先天性发育畸形[1]。该病变较多发生在中枢神经系统的颈椎和胸椎的椎管内,常伴有椎体形态和功能的异常[2]。其发病机制较复杂。一种假说认为,脊柱和内胚层在胚胎时期分化不够充分,因为肠源性囊肿通常见于中枢神经系统或脊柱异常[2]。另一种学说认为,由局部缺血引起的病变发展为肠源性囊肿,因为这种肿瘤有时伴有肠闭锁、肠狭窄以及短肠综合征[3]。目前多数学者认为,在胚胎发育前3周,中胚层与内胚层分离不全,由未分离的内胚层组织发育所致。此外,在胚胎发育过程中,芽生样憩室从肠道壁向外生长,少数憩室从肠道壁脱落坠入肠系膜二叶腹膜之间或腹膜后,最终发育成含有肠壁组织的囊肿[1,4]。该病多发生于消化道,从舌到肛门都有发生,尤其以小肠多见[1]。

胃壁肠源性囊肿在胃的良性病变中较为罕见。初期囊肿较小时,患者多无症状及阳性体征,随着病情的进展,非特异性胃肠道症状(如恶心、呕吐、腹胀和腹痛等)和无痛性腹

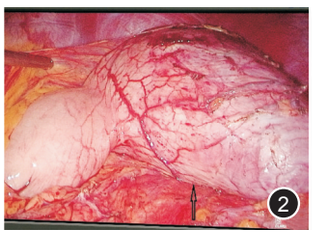

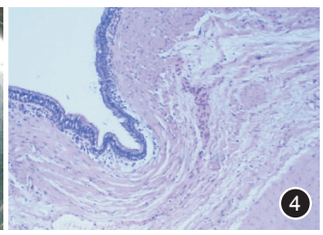

图1 CT影像图片 (箭头所示为病变部位) **图2** 术中图片(箭头所示为囊肿,与胃壁分界不清) **图3** 大体标本图片 **图4** 术后病理图片(苏木精-伊红染色,×40)

部包块常为该病的首发表现。本例患者囊肿直径虽已达到11 cm,因位于胃大弯侧后方,被部分胃壁遮挡,故查体时未见明显阳性体征。其实验室检查可完全正常。术前影像学(如超声和CT)检查虽无特异性表现,但可以帮助明确肿块的性质、大小、部位及其与周围脏器的关系。

国外肠源性囊肿较早的诊断标准是:(1)消化道黏膜的存在;(2)有平滑肌被膜;(3)与胃肠道的某些部位紧密附着[5]。一些可分泌盐酸的囊肿在一定程度上会导致囊肿本身及相邻的组织器官发生溃疡、穿孔、出血等并发症[4]。肠源性囊肿的确诊主要依据病理及免疫组织化学染色,囊壁上皮常见的有立方上皮、柱状上皮、单层或复层扁平上皮等,可见纤毛及黏液分泌细胞,囊壁外为纤维结缔组织,上皮膜抗原及癌胚抗原免疫组织化学染色为阳性,CK、S-100不固定,Vimentin、NSE、GFAP阴性[6]。

胃壁肠源性囊肿需与胃来源的胃肠间质瘤、神经鞘瘤、重复胃畸形等相鉴别。本例因术前被误诊为左侧肾上腺囊肿,故本文重点讨论其与肾上腺囊肿的鉴别诊断。肾上腺囊肿是临床上较少见的一种良性病变,病理类型可分为4种:(1)内皮性囊肿(45%);(2)假性囊肿(39%);(3)上皮性囊肿(9%);(4)寄生虫性囊肿(7%)[7]。该病亦无特异性临床症状,且囊肿多无内分泌功能,囊肿体积较大的患者可能会出现血压升高、消化道症状以及腰腹部胀痛等,实验室内分泌相关检查多无异常,因此增加了胃壁肠源性囊肿与肾上腺囊肿鉴别诊断的难度。我们认为,影像学检查是鉴别诊断的关键,通常CT是确诊肾上腺囊肿最有效的方法,表现为肾上腺区类圆形肿块、壁薄,低密度灶,强化不明显,但对于较大囊肿有时也难以确定其来源。MRI表现为囊肿在T1加权成像上呈低信号,增强后囊壁无强化效应,对囊肿与邻近器官的定位则优于CT和彩超。彩超典型表现为无或低回声区,边界清楚、囊壁薄而光滑,虽能分辨>1 cm的囊肿,但判断囊肿临近关系及器官来源不太准确[8]。本例患者囊肿体积较大,术前彩超及CT检查均未能明确其器官来源,故造成误诊。

目前手术切除仍是本病的首选治疗方法,为避免发生囊肿破裂导致的出血、穿孔及腹膜炎等并发症,无论患者有无症状,均应予以切除。因残存的囊壁有再生而复发的可能,所以囊壁能否完整的切除是手术的关键,术后定期随访也十分重要。

综上,胃壁巨大肠源性囊肿临床较罕见,因其不典型的临床症状和体征以及实验室和影像学检查无特异性表现,极易造成误诊。病理诊断仍是临床确诊的金标准,手术将囊肿完整切除是最佳治疗方案。

利益冲突 所有作者均声明不存在利益冲突

参 考 文 献

[1] Chen CL, Yu JC, Chang HM. Enterogenous cyst of the ileum presenting as acute appendicitis[J]. Kaohsiung J Med Sci, 2014, 30(2):106-107. DOI:10.1016/j.kjms.2013.10.006.

[2] Mondaini N, Giubilei G, Agostini S, et al. Enterogenous cyst of the testis[J]. Asian J Androl, 2006, 8(2):243-245. DOI:10.1111/j.1745-7262.2006.00104.x.

[3] Saitoh Y, Kawahara T, Otani M, et al. Enterogenous cyst of pediatric testis: a case report[J]. J Med Case Rep, 2017, 11(1):207. DOI:10.1186/s13256-017-1372-6.

[4] 王晗,高启贤,程雯,等. 腹膜后肠源性囊肿腺上皮癌变1例[J]. 重庆医科大学学报, 2019, 44(2):111-113.DOI:10.13406/j.cnki.cyxb.001832.

[5] Potts WJ. The surgery of infancy and childhood[J]. Arch Dis Child, 1954, 43(4):492. DOI:10.1016/S0022-34766(53)80070-3.

[6] 岳盛琳,方静宜,罗麟. 中枢神经系统肠源性囊肿的形态及免疫组化研究[J]. 中华神经外科杂志, 1998, 14(3):164. DOI:10.3760/j.issn:1001-2346.1998.03.011.

[7] WHO Informal Working Group. International classification of ultrasound images in cystic echinococcosis for application in clinical and field epidemiological settings[J]. Acta Trop, 2003, 85(2):253-261. DOI:10.1016/s0001-706x(02)00223-1.

[8] 孙伟粽, 吴长利, 胡海龙. 肾上腺囊肿的诊断与治疗(附42例报告)[J]. 中国内镜杂志, 2013, 19(6):636-638.

(收稿日期:2019-09-03)

(本文编辑:王静)

本文引用格式

彭显月,李浩,杜江,等. 胃壁巨大肠源性囊肿误诊为左侧肾上腺囊肿一例[J]. 中华胃肠外科杂志, 2020, 23(10):1006-1007. DOI:10.3760/cma.j.cn.441530-20190903-00338.