·MDT病例讨论·

结肠癌复发患者的诊疗策略及三维成像辅助手术范围确定

扫码阅读电子版

胡越[1] 韩福洲[1] 赵炳善[1] 王中华[1] 刘启峰[1] 陈杭[1] 朱峰[1] 白明欣[1] 宋凤臣[1] 夏丽娜[2] 唐磊[3] 钱红纲[1,2] 张连海[1,2]

[1]北京大学肿瘤医院裕和医院肿瘤中心 100039;[2]北京大学肿瘤医院暨北京市肿瘤防治研究所胃肠肿瘤中心 恶性肿瘤发病机制及转化研究教育部重点实验室 100142;[3]北京大学肿瘤医院暨北京市肿瘤防治研究所医学影像科 恶性肿瘤发病机制及转化研究 教育部重点实验室 100142

通信作者:张连海,Email:zlhzlh@hotmail.com

3D-imaging assisted surgery planning in patients with recurrent colon cancer

Hu Yue, Han Fuzhou, Zhao Bingshan, Wang Zhonghua, Liu Qifeng, Chen Hang, Zhu Feng, Bai Mingxin, Song Fengchen, Xia Lina, Tang Lei, Qian Honggang, Zhang Lianhai

【摘要】 本例患者为肠癌术后局部复发,由于原手术粘连以及患者体质指数大(初诊为重度肥胖),预计手术难度较大。本例患者基于多学科诊疗模式进行治疗决策,并在术前通过三维重建技术,确认了肿瘤位于结肠系膜内,避免了无效探查;明确了肠系膜下动脉的走行以及肠系膜下静脉的引流区域,判断原手术清扫范围存在的不足。

【关键词】 结肠肿瘤; 复发; 三维成像; 多学科诊疗模式

DOI:10.3760/cma.j.cn.441530-20190827-00324

病例资料

患者,男性,62岁。主诉因"降结肠癌根治术后2年余,发现左输尿管上段扩张"入院。患者曾于2016年12月在当地医院行降结肠癌根治术,术后病理:降结肠溃疡型中-低分化腺癌,大小为6 cm×3 cm×2 cm,侵及浆膜外脂肪,脉管内见癌栓,未见神经侵犯,上下切缘未见癌,肠周淋巴结(5/12)。病理分期:$pT_3N_2aM_0$,Ⅲ B期。术后给予FOLFOX方案化疗6周期。后定期3~6个月复查。2019年4月初在外院CT复查显示后腹膜肿物,为进一步诊治来北京大学肿瘤医院裕和医院肿瘤中心就诊。

患者体质指数32.11 kg/m^2,初诊为重度肥胖,查体未及明显腹部肿物及其他阳性体征。实验室检查:癌胚抗原、糖类抗原(CA)19-9及CA125阴性。2019年4月9日腹盆腔增强CT显示:结肠癌术后改变;左侧输尿管上段扩张,前方局部见不规则结节状等密度影,大小为24 mm×27 mm×29 mm,增强扫描可见明显均匀强化。余未见明显异常。考虑可能为降结肠癌术后转移瘤,压迫输尿管上段,见图1A、1B和1C。胸部CT未见明显异常。入院诊断为降结肠癌术后,腹腔占位,考虑转移。

诊疗过程

第一次多学科讨论:(1)外科意见:患者"降结肠癌根治术后2年余",现复查发现腹膜后肿物,结合患者病史及现有影像学资料,高度怀疑为转移的肿大淋巴结,考虑原肿瘤复发所致,除了本病灶之外尚未发现其他病灶,有手术指征,可限期手术治疗。(2)内科意见:患者为降结肠癌术后,术后予FOLFOX方案化疗6周期,现术后2年余出现新病灶,致输尿管上段扩张,考虑复发,建议可行新辅助化疗后再行手术切除。推荐患者化疗前行PET-CT全身检查除外存在其他转移病灶的可能。(3)综合多学科会诊意见:先行化疗前PET-CT检查,4月10日PET-CT检查示:腹主动脉左旁高代谢结节,考虑转移瘤,左侧肾盂及输尿管起始处扩张积水;结肠吻合口处显示通畅,局部无异常代谢,全身其他区域未见可疑转移病灶见图2。然后行XELOX方案化疗,两周期后评估效果后,根据病情决定是否采取手术。

第二次多学科讨论:患者行XELOX方案化疗两周期后复查。6月4日CT复查结果与之前相比,提示肿瘤大小无明显改变,但左输尿管上段扩张明显减轻,见图1D、1E和1F。由于患者化疗后体质指数减轻至31.04 kg/m^2,化疗期间恶心呕吐等不良反应较重,拒绝继续化疗。因此,进行第二次多学科讨论。(1)内科意见:患者为降结肠癌术后复发,XELOX方案化疗2周期后,Ⅲ度消化道反应,根据复查结果,输尿管扩张明显减轻,病灶体积变化不大。鉴于患者化疗耐受性差,复查未见新病灶出现,可以考虑手术治疗。(2)外科意见:患者复查显示局部略有好转,也未见其他新病灶出现,可考虑手术切除。目前的难点在于确定手术清扫范围,病灶若位于主动脉旁,将需要将主动脉旁淋巴结进行清扫,手术难度较大。若肿瘤位于原结肠系膜内,则只需要清扫系膜相应区

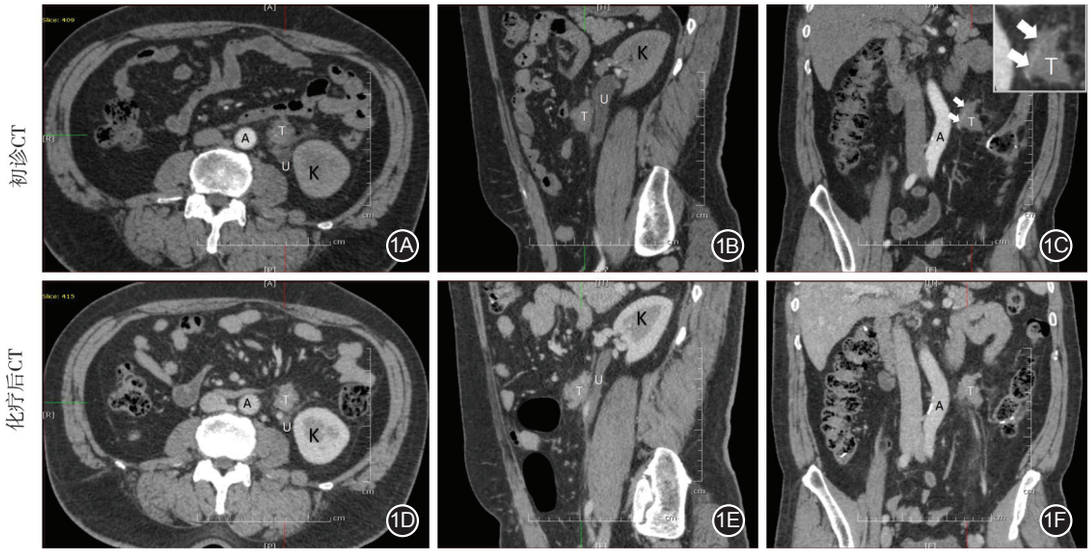

注：A主动脉；K左肾；T肿瘤；U输尿管

图1 诊疗期间的影像学检查 1A~1C.初诊CT发现：显示降结肠癌术后，腹膜后肿物，伴有左输尿管上段扩张，其中可见肿瘤内有肠系膜下动脉的分支穿过（图1C中白色箭头所指，右上方是局部放大后显示穿入肿瘤的滋养动脉）；1D~1F.化疗后CT发现：肿瘤较前缩小不明显，输尿管扩张明显减轻

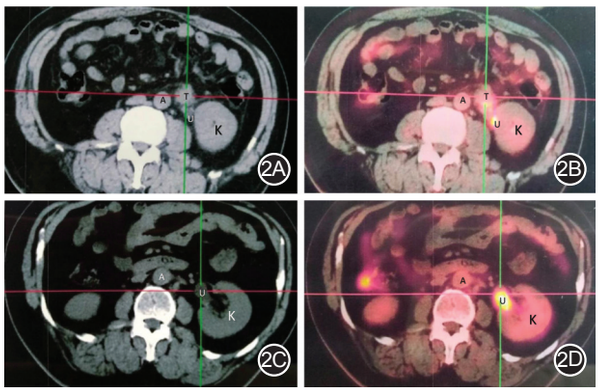

注：A主动脉；K左肾；T肿瘤；U输尿管

图2 初诊PET-CT检查影像图片 2A和2B.腹膜后高代谢肿物；2C和2D.左输尿管上段扩张

域淋巴结。(3)放射科意见：现有CT结果对判断肿瘤复发位置是位于结肠系膜内或主动脉旁有一定难度，可考虑结合三维成像技术，判断病灶与周围脏器，重要管道结构的毗邻关系，辅助手术范围的确定。(4)综合多学科会诊意见：同意安排手术，术前可做病灶及周边邻近脏器、管道结构的三维成像，辅助外科确定淋巴结清扫范围。

基于治疗前后的CT影像，针对病灶及周围重要脏器及血管进行了三维重建，见图3。显示肿瘤的动脉血供来源于肠系膜下动脉，有肠系膜下动脉穿过肿瘤内部；肿瘤的静脉回流至肠系膜下静脉，继而在肠系膜上静脉与脾静脉汇合的交角处汇入门静脉。由于三维重建明确显示了肿瘤为肠系膜下动脉的供血，以及发现肠系膜下静脉位于肿瘤的后部，见图3D、3E和3F中白色箭头与黑色空心箭头所示。因此，明确了肿瘤仍位于结肠系膜引流区，而非主动脉旁淋巴结区域。

6月24日在我院行剖腹探查，术中证实肿瘤位于左半肠系膜内，肠系膜下动静脉走行区域，与左侧输尿管及精索静脉联系紧密，但可以分离；与主动脉左侧壁没有关系。术中于主动脉根部结扎肠系膜下动脉，清扫了大部分肠系膜下静脉走行区，切除部分降结肠与乙状结肠（包含原吻合口），横结肠-直肠端端吻合。见图4。术后病理显示，结肠系膜区见中分化腺癌浸润，符合转移性结肠癌，未累及肠壁，两侧切缘未见癌，肠周淋巴结（1/4）。术后继续给予XELOX方案化疗，后因患者耐受差，术后第2周期改为单药卡培他滨口服治疗，患者耐受可。

讨 论

结肠癌是消化系统常见的恶性肿瘤，以根治性切除手术为主的综合疗法是有效的治疗措施。但术后仍有部分患者发生腹盆腔转移、种植及吻合口复发，这可能与淋巴结清扫不彻底、切除范围不足、无瘤操作技术不规范、肿瘤的生物学特征及病理分期等因素有关[1]。位于左半结肠的恶性肿瘤，根治术的切除范围除了足够范围的横结肠左半、脾曲和降结肠外，应重点包括肿瘤引流区域的系膜和淋巴结，淋巴结清扫范围应包括肠系膜下动、静脉淋巴结[2]。

传统影像学二维图像无法立体全面地显示肿瘤及血管，术前影像三维重建作为近几年新兴的手段，图像可做到全维度旋转、按需缩放、且可以多图像组合显示，特别是在疑难手术中有较大的价值，可以帮助术者制定手术计划[3]。术前影像三维重建可以清楚显示肿瘤定位、大小、形态和其血供来源，以及肿瘤浸润范围和有无远处转移，明确肿瘤周围血管、淋巴管等重要管道走行及形态，有助于明确手术范围，术中

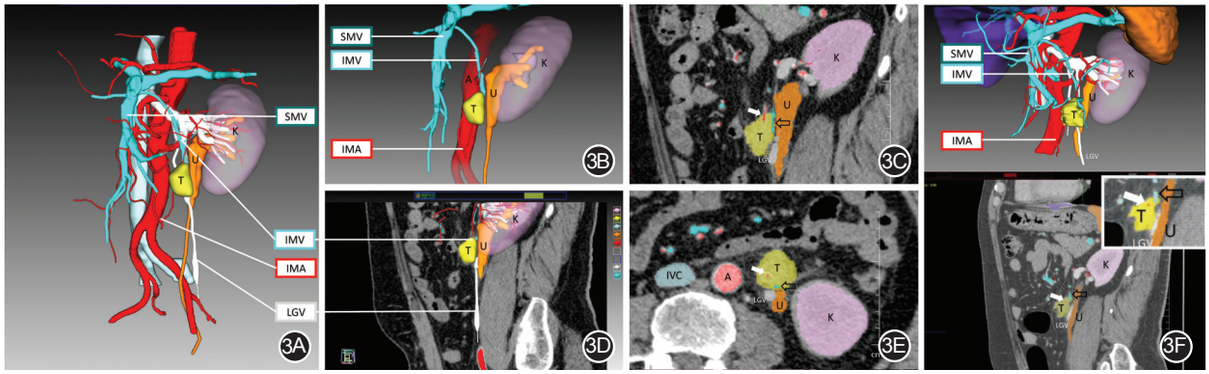

注：红色表示主动脉，浅蓝表示下腔静脉，蓝色为门静脉，紫色表示肾脏，橙色表示输尿管，黄色表示肿瘤；A为主动脉；K为左肾；T为肿瘤；U为输尿管；SMV为肠系膜上静脉；IMV为肠系膜下静脉；IMA为肠系膜下动脉；LGV为左侧精索静脉；IVC为下腔静脉

图3　三维重建显示病灶与周围重要脏器及血管的毗邻关系　3A.基于初诊CT的三维重建，显示主动脉、下腔静脉、门静脉、肾脏、输尿管与肿瘤的毗邻关系；3B.肿瘤的动脉血供来源于肠系膜上动脉（IMA），静脉回流在肿瘤后方汇入肠系膜下静脉（IMV），并经肠系膜上静脉与脾静脉交界处汇入门脉；3C和3D.CT矢状位图像，可见肿瘤（T）压迫输尿管（U），肿瘤内见动脉进入（白色箭头），后方有静脉（黑色空心箭头）；3E.CT轴位进一步显示肿瘤中动脉与静脉的位置（箭头所示）；3F.基于化疗两周期后CT的三维重建，显示输尿管上段扩张明显改善，肿瘤中动脉与静脉的位置与治疗前相同（箭头所示）

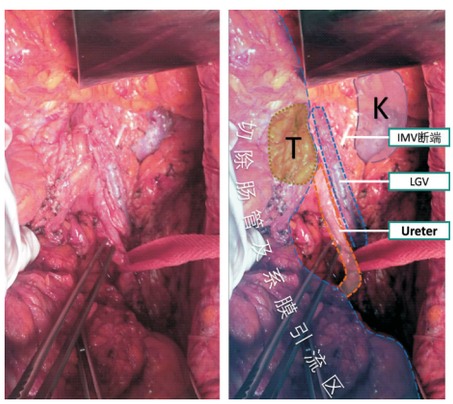

注：K为左肾；T为肿瘤；IMV为肠系膜下静脉；LGV为左侧精索静脉；Ureter为输尿管

图4　术中图片示肿瘤位于结肠系膜内，与左侧输尿管及精索静脉虽关系密切但可以分离，与主动脉左侧壁没有关系

保护重要结构、减少手术中的副损伤，减少手术后并发症、提高手术的安全性，从而降低术后复发提高患者生存[4]。研究显示，术前应用影像三维重建，能够减少术者在术前单纯依靠原始二维图像评估肿瘤大小、侵犯范围及手术范围时的主观失误，使术前评估更加真实、可靠，手术规划更加精确[5]。

本例患者为肠癌术后局部复发，由于原手术粘连，加上患者体质指数大，预计手术难度较大。术前通过三维重建技术，确认了肿瘤位于结肠系膜内，而非位于主动脉旁，从而避免了无效的主动脉旁探查。同时三维重建技术明确了肠系膜下动脉的走行以及肠系膜下静脉的引流区域，判断原手术清扫范围存在的不足，能事先确定需要补充切除的肠管及系膜淋巴引流区。

三维重建还显示本例患者肠系膜下静脉汇入门脉处位于肠系膜上静脉与脾门静脉汇合处。根据经典文献，肠系膜下静脉汇入门静脉主要分为4型，按发生率由高到低分别为汇入脾静脉（68.5%）、肠系膜上静脉（18.5%）、脾门静脉汇合处（7.6%）以及肠系膜上静脉左主干（5.4%）[6]。本例为第三型，发生率较低。常规淋巴结清扫难以到达肠系膜上静脉与脾门静脉汇合处。此类少见类型的系膜清扫方式，以及该类型与局部复发的关系既往罕见报道，有待进一步关注。

志谢　本病例三维重建图像为EDDA公司免费提供

利益冲突　所有作者均声明不存在利益冲突

参　考　文　献

[1] 秦颖，张海涛，文剑锋，等. 进展期结肠癌根治术后复发转移的危险因素探讨[J]. 中国普通外科杂志，2017，26(10)：1352-1355. DOI：10.3978/j.issn.1005-6947.2017.10.021.

[2] 李春雨，汪建平，主编. 肛肠外科手术学[M]. 北京：人民卫生出版社，2015：894.

[3] 鲁朝敏. 数字医学技术在腹腔和腹膜后巨大肿瘤诊断和治疗中的应用价值[J]. 中国实用外科杂志，2013，33(1)：55-56.

[4] 李若坤，强金伟，廖治河，等. 多层螺旋CT肠系膜动脉造影的三维解剖学研[J]. 中国临床解剖学杂志，2008，26(5)：521-524. DOI：10.3969/j.issn.1001-165X.2008.05.016.

[5] 谢敖文，方驰华. 3D技术在复发性肝胆管结石诊断和手术方式选择中的价值[J]. 中国实用外科杂志，2013，33(1)：43-46.

[6] Sakaguchi T, Suzuki S, Morita Y, et al. Analysis of anatomic variants of mesenteric veins by 3-dimensional portography using multidetector-row computed tomography[J]. Am J Surg, 2010, 200(1)：15-22. DOI：10.1016/j.amjsurg.2009.05.017.

（收稿日期：2019-08-27）

（本文编辑：王静）

本文引用格式

胡越，韩福洲，赵炳善，等. 结肠癌复发患者的诊疗策略及三维成像辅助手术范围确定[J]. 中华胃肠外科杂志，2020，23(10)：1003-1005. DOI：10.3760/cma.j.cn.441530-20190827-00324.

·病例报告·

胃壁巨大肠源性囊肿误诊为左侧肾上腺囊肿一例

扫码阅读电子版

彭显月[1] 李浩[1] 杜江[1] 陈安健[1] 赵法亮[1] 谢铭[2] 梁国标[1]
[1]遵义医科大学附属医院泌尿外科,贵州遵义 563000;[2]遵义医科大学附属医院胃肠外科,贵州遵义 563000
通信作者:梁国标,Email:lgb1111@126.com

A case of a giant intestinal cyst in the stomach wall misdiagnosed as a left adrenal cyst

Peng Xianyue, Li Hao, Du Jiang, Chen Anjian, Zhao Faliang, Xie Ming, Liang Guobiao

【摘要】 肠源性囊肿是一种罕见的、主要发生在婴儿期的先天性发育畸形。该病变较多发生在中枢神经系统的颈椎和胸椎的椎管内,常伴有椎体形态和功能的异常。位于腹腔内胃壁上的先天性肠源性囊肿国内外文献报道较少见。本文报告1例术后病理确诊的(胃)肠源性囊肿。

【关键词】 胃肠源性囊肿; 诊断; 鉴别; 治疗

基金项目:贵州省优秀青年科技人才培养对象专项基金[(2015)31号]

DOI:10.3760/cma.j.cn.441530-20190903-00338

患者 女,20岁,因"左侧腰部胀痛,检查发现左侧肾上腺占位1月余"于2019年4月12日入院。门诊肾上腺彩超检查于左侧肾上腺区探及一大小约119 mm×81 mm低回声包块,回声均匀,后方回声增强,边界清楚,未见明显血流信号。入院后腹部查体未查及明显阳性体征。双侧肾上腺CT检查显示:左上腹腹膜后见103 mm×79 mm类圆形囊性变,囊腔密度均匀,囊壁不厚、均匀,局部囊壁见钙化,增强扫描未见明显强化,左肾及肾上腺受压,病变与左侧肾上腺及邻近胃壁分界不清,见图1。实验室相关检验:血常规、血生化、血多巴胺、肾上腺素、去甲肾上腺素、皮质醇、醛固酮(卧立位)检查均未见明显异常。术前诊断:左侧肾上腺囊肿。

完善相关术前检查后于2019年4月25日全身麻醉行腹腔镜左肾上腺占位性病变切除术。术中见左肾上极一巨大肿块,大小为110 mm×80 mm,肿块与胃大弯分界不清,考虑胃肠道来源可能性大,肿物与周围组织无粘连,肝、脾、胰腺、左侧肾上腺均无阳性发现。见图2。与患者家属充分沟通征得同意后,经胃肠外科医师同台协助下改行胃部分切除术+胃大弯囊性占位切除术。术后剖开肿块呈囊性,单腔,内有乳白色黏稠液体,囊腔与胃腔不相通,见图3。取适量乳白色液体做一般细菌培养未见细菌生长。术后病理:镜下见囊壁为平滑肌组织,壁内被覆肠黏膜上皮,外周是纤维结缔组织及薄层平滑肌。最终诊断:(胃)肠源性囊肿。见图4。患者术后恢复良好,随访至今,未诉特殊不适且无复发表现。

讨论 肠源性囊肿是一种罕见的、主要发生在婴儿期的先天性发育畸形[1]。该病变较多发生在中枢神经系统的颈椎和胸椎的椎管内,常伴有椎体形态和功能的异常[2]。其发病机制较复杂。一种假说认为,脊柱和内胚层在胚胎时期分化不够充分,因为肠源性囊肿通常见于中枢神经系统或脊柱异常[2]。另一种学说认为,由局部缺血引起的病变发展为肠源性囊肿,因为这种肿瘤有时伴有肠闭锁、肠狭窄以及短肠综合征[3]。目前多数学者认为,在胚胎发育前3周,中胚层与内胚层分离不全,由未分离的内胚层组织发育所致。此外,在胚胎发育过程中,芽生样憩室从肠道壁向外生长,少数憩室从肠道壁脱落坠入肠系膜二叶腹膜之间或腹膜后,最终发育成含有肠壁组织的囊肿[1,4]。该病多发生于消化道,从舌到肛门都有发生,尤其以小肠多见[1]。

胃壁肠源性囊肿在胃的良性病变中较为罕见。初期囊肿较小时,患者多无症状及阳性体征,随着病情的进展,非特异性胃肠道症状(如恶心、呕吐、腹胀和腹痛等)和无痛性腹

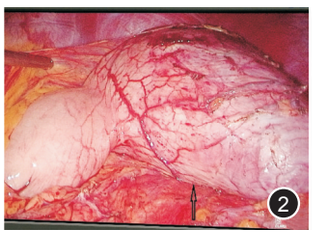

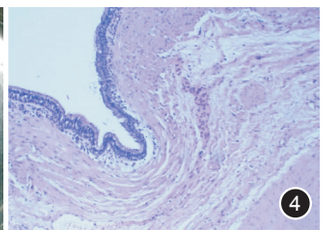

图1 CT影像图片 (箭头所示为病变部位) **图2** 术中图片(箭头所示为囊肿,与胃壁分界不清) **图3** 大体标本图片 **图4** 术后病理图片(苏木精-伊红染色,×40)

部包块常为该病的首发表现。本例患者囊肿直径虽已达到11 cm,因位于胃大弯侧后方,被部分胃壁遮挡,故查体时未见明显阳性体征。其实验室检查可完全正常。术前影像学(如超声和CT)检查虽无特异性表现,但可以帮助明确肿块的性质、大小、部位及其与周围脏器的关系。

国外肠源性囊肿较早的诊断标准是:(1)消化道黏膜的存在;(2)有平滑肌被膜;(3)与胃肠道的某些部位紧密附着[5]。一些可分泌盐酸的囊肿在一定程度上会导致囊肿本身及相邻的组织器官发生溃疡、穿孔、出血等并发症[4]。肠源性囊肿的确诊主要依据病理及免疫组织化学染色,囊壁上皮常见的有立方上皮、柱状上皮、单层或复层扁平上皮等,可见纤毛及黏液分泌细胞,囊壁外为纤维结缔组织,上皮膜抗原及癌胚抗原免疫组织化学染色为阳性,CK、S-100不固定,Vimentin、NSE、GFAP阴性[6]。

胃壁肠源性囊肿需与胃来源的胃肠间质瘤、神经鞘瘤、重复胃畸形等相鉴别。本例因术前被误诊为左侧肾上腺囊肿,故本文重点讨论其与肾上腺囊肿的鉴别诊断。肾上腺囊肿是临床上较少见的一种良性病变,病理类型可分为4种:(1)内皮性囊肿(45%);(2)假性囊肿(39%);(3)上皮性囊肿(9%);(4)寄生虫性囊肿(7%)[7]。该病亦无特异性临床症状,且囊肿多无内分泌功能,囊肿体积较大的患者可能会出现血压升高、消化道症状以及腰腹部胀痛等,实验室内分泌相关检查多无异常,因此增加了胃壁肠源性囊肿与肾上腺囊肿鉴别诊断的难度。我们认为,影像学检查是鉴别诊断的关键,通常CT是确诊肾上腺囊肿最有效的方法,表现为肾上腺区类圆形肿块、壁薄,低密度灶,强化不明显,但对于较大囊肿有时也难以确定其来源。MRI表现为囊肿在T1加权成像上呈低信号,增强后囊壁无强化效应,对囊肿与邻近器官的定位则优于CT和彩超。彩超典型表现为无或低回声区,边界清楚、囊壁薄而光滑,虽能分辨>1 cm的囊肿,但判断囊肿临近关系及器官来源不太准确[8]。本例患者囊肿体积较大,术前彩超及CT检查均未能明确其器官来源,故造成误诊。

目前手术切除仍是本病的首选治疗方法,为避免发生囊肿破裂导致的出血、穿孔及腹膜炎等并发症,无论患者有无症状,均应予以切除。因残存的囊壁有再生而复发的可能,所以囊壁能否完整的切除是手术的关键,术后定期随访也十分重要。

综上,胃壁巨大肠源性囊肿临床较罕见,因其不典型的临床症状和体征以及实验室和影像学检查无特异性表现,极易造成误诊。病理诊断仍是临床确诊的金标准,手术将囊肿完整切除是最佳治疗方案。

利益冲突 所有作者均声明不存在利益冲突

参 考 文 献

[1] Chen CL, Yu JC, Chang HM. Enterogenous cyst of the ileum presenting as acute appendicitis[J]. Kaohsiung J Med Sci, 2014, 30(2):106-107. DOI:10.1016/j.kjms.2013.10.006.

[2] Mondaini N, Giubilei G, Agostini S, et al. Enterogenous cyst of the testis[J]. Asian J Androl, 2006, 8(2):243-245. DOI:10.1111/j.1745-7262.2006.00104.x.

[3] Saitoh Y, Kawahara T, Otani M, et al. Enterogenous cyst of pediatric testis: a case report[J]. J Med Case Rep, 2017, 11(1):207. DOI:10.1186/s13256-017-1372-6.

[4] 王晗,高启贤,程雯,等. 腹膜后肠源性囊肿腺上皮癌变1例[J]. 重庆医科大学学报, 2019, 44(2):111-113.DOI:10.13406/j.cnki.cyxb.001832.

[5] Potts WJ. The surgery of infancy and childhood[J]. Arch Dis Child, 1954, 43(4):492. DOI:10.1016/S0022-34766(53)80070-3.

[6] 岳盛琳,方静宜,罗麟. 中枢神经系统肠源性囊肿的形态及免疫组化研究[J]. 中华神经外科杂志, 1998, 14(3):164. DOI:10.3760/j.issn:1001-2346.1998.03.011.

[7] WHO Informal Working Group. International classification of ultrasound images in cystic echinococcosis for application in clinical and field epidemiological settings[J]. Acta Trop, 2003, 85(2):253-261. DOI:10.1016/s0001-706x(02)00223-1.

[8] 孙伟粽, 吴长利, 胡海龙. 肾上腺囊肿的诊断与治疗(附42例报告)[J]. 中国内镜杂志, 2013, 19(6):636-638.

(收稿日期:2019-09-03)

(本文编辑:王静)

本文引用格式

彭显月,李浩,杜江,等. 胃壁巨大肠源性囊肿误诊为左侧肾上腺囊肿一例[J]. 中华胃肠外科杂志, 2020, 23(10):1006-1007. DOI:10.3760/cma.j.cn.441530-20190903-00338.