·专题论坛·

迷走神经腹腔支在功能保留性胃切除术中的意义

扫码阅读电子版

孙伟峰 梁品
大连医科大学附属第一医院胃肠外科 116011
通信作者:梁品,Email:sunnyliangpin@163.com

梁品

【摘要】 功能保留性胃切除术,尤其是保留幽门及迷走神经胃部分切除术(PPG)可以提高胃癌患者术后的生活质量,得到了学术界的广泛认可。随着外科技术和设备的发展,保留神经已成为"精准医疗"时代的新要求,但在胃癌手术中,对迷走神经腹腔支的保留一直存在争议。目前的研究已经表明,保留迷走神经的腹腔支在早期胃癌患者中是安全可行的。保留腹腔支在胃癌手术中的价值虽有争议,但在预防胆结石、调节胃排空、减少倾倒综合征、缓解慢性腹泻、减少胃食管反流及抑制胆汁反流方面可能发挥一定作用。随着外科手术进入个体化精准治疗时代,迷走神经腹腔支在胃癌手术中的意义值得在未来进一步关注和探索,以推动功能保留性胃切除术的发展,提高患者的生活质量。

【关键词】 胃肿瘤; 保留功能胃切除术; 迷走神经,腹腔支

基金项目:辽宁省自然科学基金(2015020296)

DOI:10.3760/cma.j.cn.441530-20200715-00425

Significance of celiac branch of the vagal nerve in function-preserving gastrectomy

Sun Weifeng, Liang Pin

Department of Gastrointestinal Surgery, the First Affiliated Hospital, Dalian Medical University, Dalian, Liaoning 116011, China

Corresponding author: Liang Pin, Email: sunnyliangpin@163.com

【Abstract】 Function-preserving gastrectomy, especially pylorus-preserving gastrectomy (PPG), can improve the quality of life and has been widely recognized. With the development of surgical techniques and equipment, nerve preservation has become a new requirement in the era of "precision medicine", but the preservation of celiac branch of the vagal nerve remains controversial in gastric cancer surgery. Current researches have shown that the preservation of celiac branch of the vagal nerve is safe and feasible in patients with early gastric cancer. Although controversial, nerve preservation may play a role in preventing gallstones, regulating gastric emptying, reducing dumping syndrome, alleviating chronic diarrhea, reducing gastroesophageal reflux, and inhibiting bile reflux. The significance of the celiac branch of the vagal nerve in gastric cancer surgery is worth further attention and exploration to promote the development of function-preserving gastrectomy and improve the quality of life of patients.

【Key words】 Stomach neoplasms; Function-preserving gastrectomy; Vagal nerve, celiac branch

Fund program: Natural Science Foundation of Liaoning Province (2015020296)

DOI:10.3760/cma.j.cn.441530-20200715-00425

根治性手术对于大部分早期胃癌具有良好的治疗效果,未来会有更多术后长期生存的胃癌患者[1-2]。提高这类患者术后的生活质量,将成为早期胃癌治疗的关键和趋势。功能保留性胃切除术(function-preserving gastrectomy,FPG)可以减少手术创伤对胃的解剖结构和生理功能的破坏,从而提高患者术后的生活质量。该术式是指在根治切除病灶的前提下,限制胃的切除范围,同时保留幽门及迷走神经功能,以充分保证胃的解剖结构和生理功能[3]。术中对迷走神经肝支的保护,在近几年已经得到了学术界的广泛认可,但对迷走神经腹腔支的保护一直存在着争议[1,3-5]。因此,本文就迷走神经腹腔支在胃癌手术中的意义进行论述。

一、腹腔内迷走神经的解剖及功能

从解剖学的角度讲,迷走神经是行程最长、分布最广的脑神经,有4种纤维成分的混合性神经。

其中分布于腹腔的仅有副交感纤维和一般内脏感觉纤维，它们随迷走神经分布于颈、胸、腹部多个器官，分别控制相应器官的平滑肌、心肌、腺体的活动和传递一般内脏感觉的冲动。左侧迷走神经于食管下段延续为迷走神经前干，在贲门附近分出胃前支和肝支。右侧迷走神经于食管下段后方构成迷走神经后干，在贲门附近发出胃后支，沿胃小弯后面走行，途中分支分布于胃后壁[6]。迷走神经腹腔支为迷走神经后干的终支，向右行至腹腔干附近，与交感神经混合一起构成腹腔丛，随血管分布于肝、胆、胰、脾、肾及结肠左曲以上的腹部消化道，见图1。笔者研究团队曾在腹腔镜下对迷走神经后干的解剖位置进行分析，根据迷走神经走行与胃左动脉的位置关系将迷走神经后干分为紧密型(22%)、中间型(61%)和游离型(17%)[7]。

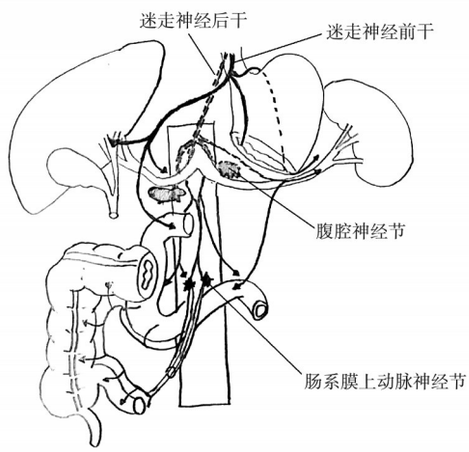

图1 迷走神经在腹腔中的分布形态(梁品绘制)

经典解剖学及生理学研究证实，迷走神经腹腔支在腹腔脏器中分布广泛，胃、小肠、升结肠和横结肠的副交感神经支配都有迷走神经腹腔支的参与。其主要作用是促进肠蠕动、增加肠壁张力、增加分泌和减少括约肌张力，对机体功能调节具有重要价值和意义。

二、保留迷走神经腹腔支的胃癌根治术的现状

精准及微创是21世纪胃癌外科治疗的发展趋势，在确保根治性切除的前提下，最大限度地保留功能，使患者在获得满意预后的前提下，能够提高生活质量。保留迷走神经的胃癌根治术是当代外科的研究热点。其技术难点在于保护神经不受损伤的同时，完成对其周围淋巴结的清扫，其中涉及到沿迷走神经肝支和腹腔支分布的No.5和No.7淋巴结。保留幽门胃切除术(pylorus-preserving gastrectomy，PPG)是应用最广且最为经典的FPG，可以有效预防倾倒综合征、减少术后胆汁反流和降低胆结石发生率，改善患者术后进食状况和营养状态，但术后胃潴留和胃排空障碍也是该术式较为常见的并发症[3,8-10]。日本胃癌治疗指南指出，PPG作为早期中部胃癌的手术方法，要求保留迷走神经肝支和幽门支[4,11]。有文献报道，胃中1/3部的早期胃癌的No.5淋巴结转移率极低，对于此类肿瘤，No.5淋巴结可不做常规清扫[3,12-13]。而且迷走神经肝支和幽门支走行于肝胃韧带，在高清腹腔镜下较易分辨。这都为迷走神经肝支和幽门支的保留创造了有利条件。

近年来，随着外科技术及手术设备的发展，不少学者开始注重对迷走神经腹腔支的保护。但腹腔支多与胃左动脉伴行，解剖变异复杂，周围分布No.7淋巴结[7]。日本胃癌治疗指南中已将No.7淋巴结列为胃癌根治术的D_1清扫范围[14]。这就进一步增加了迷走神经腹腔支的保留难度。另有研究发现，迷走神经腹腔支的保留与否对术后患者的胃部功能恢复并没有太大影响[1,12,15]。因此，有些学者认为，无需强求保留迷走神经腹腔支，这也是对保留迷走神经腹腔支一直存在着争议的原因之一[3,16]。2011年，Tokunaga等[15]研究报道，保留迷走神经腹腔支与不保留相比会增加手术时间(249.3 min比227.0 min，P=0.010)。但近年来，3D、4K高清腹腔镜的出现，以及能量平台等各种技术的进步，给外科医生提供了更多便利条件。多数学者的研究表明，保留腹腔支与否对手术时间并无影响[1-2,17]。这说明通过完成学习曲线，完全可以在保留神经的同时，完成对相应区域淋巴结的清扫，且不增加手术操作时间。

目前，研究普遍认为，保留迷走神经腹腔支的适应证是早期胃癌($cT_1N_0M_0$)[1,12]。Furukawa等[1]报道，保留与不保留腹腔支的患者5年生存率(99.1%比97.1%，P=0.844)及无瘤生存率(98.2%比96.5%，P=0.468)差异无统计学意义。近年来，认为其适应证有扩大的趋势，对于$cT_{2-3}N_0M_0$期胃癌是否保留迷走神经腹腔支的研究也在进行中[1-2,17]。

三、迷走神经腹腔支在胃癌手术中的意义

(一)迷走神经腹腔支在PPG中的意义

Furukawa等[1]回顾性分析经PPG治疗的胃癌患者(116例保留迷走神经腹腔支，58例未保留)的资

料，评估了保留腹腔支神经的手术和肿瘤安全性，分析了两组之间的并发症发生率和病死率，比较了两组的术后营养状况、体质量变化、胆结石发生率和内镜下食物残存情况，结果发现，两组的淋巴结清扫数目、5年生存率、术后的短期临床数据和长期并发症的差异均无统计学意义。这一结果说明，对于早期胃癌，在PPG中保留迷走神经腹腔支安全可行，但没有临床益处。另外，Tokunaga等[15]关于迷走神经腹腔支在PPG中意义的回顾性分析研究，也得出了相似的结论，认为保留腹腔支对PPG术后患者并无影响。

（二）迷走神经腹腔支在根治性远端胃切除术中的意义

笔者科室团队也对保留迷走神经腹腔支在腹腔镜远端胃切除术后行Billroth Ⅰ式吻合的手术中的意义进行了回顾性分析，将233例病例分为腹腔支保留组（98例）与不保留组（135例）；研究结果显示，保留与不保留迷走神经腹腔支组相比，可以明显降低慢性腹泻（6.1% 比 22.2%）、胆管反流（8.2% 比 17.8%）和胃食管反流（6.1% 比 22.2%）的发生率[2]。迷走神经腹腔支在调节胃肠蠕动中发挥着不可或缺的作用，保留神经可以提高行腹腔镜远端胃切除Billroth Ⅰ式吻合术患者的术后生活质量。

在腹腔镜远端胃切除术后行Roux-en-Y吻合的手术中，日本Yamada等[17]通过回顾性研究分析了术中保留迷走神经腹腔支的价值；结果发现，保留腹腔支组（70例）与不保留组（89例）相比，可以降低术后倾倒综合征的发生率（2.9% 比 15.7%），但在内镜下观察到的食物残留率较高（34.3% 比 16.9%）。另外，日本Inokuchi等[18]同样对120例早期胃癌患者进行5年的类似随访分析，发现保留迷走神经腹腔支可以减少胆结石的发生率（17% 比 33%），且认为这是预防腹腔镜远端胃切除术后行Roux-en-Y吻合后发生胆结石的独立因素。

Takiguchi等[19]通过分析激素水平变化，了解保留迷走神经腹腔支在腹腔镜远端胃切除术的意义。该研究收集了腹腔支保留组（21例）与不保留组（21例）的血液样本，用于检测包括饥饿激素、血糖、胰岛素、生长激素和瘦素在内的指标，分析其餐前餐后及术前术后的水平变化；结果发现，在腹腔镜远端胃切除术后，保留迷走神经腹腔支的患者，餐后饥饿激素的分泌水平较低[（23±8）mol/ml 比（32±9）mol/ml，P=0.005 8][19]。该激素可以加速胃的排空，使人产生食欲和饥饿感，而餐后激素水平降低则会抑制胃的排空，使人产生饱腹感。这一结果与Yamada等[17]的研究结果一致，即保留迷走神经腹腔支可减少胃排空，延长食物在胃中的残留时间，可以预防倾倒综合征的发生，当然这也可能是导致胃潴留的原因之一。腹腔支同样也分布于胰腺，调控胰腺的分泌功能，保留腹腔支可以减少胰岛素分泌障碍[20]。它可与饥饿激素的调控产生协同作用，共同控制血糖的平衡。Takiguchi等[19]研究的样本量和检测的激素水平较少，但此研究方法较为新颖，今后可以通过此类方法对大样本的多种血液指标进行分析研究。

四、总结

随着早期胃癌诊断率的逐渐提高，胃癌患者的生存时间随之增加，胃癌患者的术后生活质量也逐渐得到了外科医生的关注和重视。随着外科技术和设备的发展，保留神经已成为“精准医疗”时代的新要求。控制腹腔脏器的自主神经在神经节换元后，都以混合性神经进入脏器，其功能复杂，缺少有效的研究方法。我们应在根治切除肿瘤的基础上尽可能多地保留机体的原有结构，即使是目前认为“没有功能”的组织器官，也必然存在其价值，只是目前因研究方法和技术水平的限制，许多功能还没有被发现而已。

目前的研究已经表明，保留迷走神经的腹腔支在早期胃癌的手术中是安全可行的。保留腹腔支在胃癌手术中的价值虽有争议，但在预防胆结石、调节胃排空、减少倾倒综合征、缓解慢性腹泻、降低胃食管反流以及抑制胆汁反流等方面可能发挥一定作用。随着外科手术进入个体化精准治疗时代以及研究方法的发展，迷走神经腹腔支在胃癌手术中的意义值得在未来进一步探索和关注，以推动FPG的发展，提高患者术后的生活质量。

利益冲突 所有作者均声明不存在利益冲突

参 考 文 献

[1] Furukawa H, Ohashi M, Honda M, et al. Preservation of the celiac branch of the vagal nerve for pylorus - preserving gastrectomy: is it meaningful?[J]. Gastric Cancer, 2018, 21(3): 516-523. DOI: 10.1007/s10120-017-0776-8.

[2] Liu Y, Cui X, Zhang Y, et al. Efficacy of celiac branch preservation in Billroth - Ⅰ reconstruction after laparoscopy - assisted distal gastrectomy[J]. J Surg Res, 2020, 245: 330-337.

DOI:10.1016/j.jss.2019.07.074.

[3] 王书昌,余四特,徐佳,等.保留功能胃切除在早期胃癌手术中的应用[J].中华胃肠外科杂志,2017,20(10):1141-1144. DOI:10.3760/cma.j.issn.1671-0274.2017.10.012.

[4] 胡祥,张弛,曹亮,等.腹腔镜下保留幽门及迷走神经的胃切除术治疗早期胃中部癌疗效分析[J].中华胃肠外科杂志,2016,19(8):892-897. DOI:10.3760/cma.j.issn.1671-0274.2016.08.019.

[5] 徐丹铧,徐佳,朱纯超,等.功能保留性胃切除手术[J].中华胃肠外科杂志,2016,19(2):233-237. DOI:10.3760/cma.j.issn.1671-0274.2016.02.025.

[6] Şişu AM, Stana LG, Petrescu CI, et al. Macroscopic, mesoscopic and microscopic morphology of the gastric plexus--ontogeny of the celiac ganglion[J]. Rom J Morphol Embryol, 2012,53(3):591-596.

[7] 张驰,胡祥. 腹腔镜下迷走神经后干及其属支临床解剖研究[J].中国实用外科杂志,2019,39(7):691-693. DOI:10.19538/j.cjps.issn1005-2208.2019.07.12.

[8] 张驰,胡祥.从日本胃癌研究看早期胃癌保留功能胃切除术[J].中华胃肠外科杂志,2018,21(2):148-153. DOI:10.3760/cma.j.issn.1671-0274.2018.02.006.

[9] Eom BW, Park B, Yoon HM, et al. Laparoscopy-assisted pylorus-preserving gastrectomy for early gastric cancer: a retrospective study of long-term functional outcomes and quality of life[J]. World J Gastroenterol, 2019,25(36):5494-5504. DOI:10.3748/wjg.v25.i36.5494.

[10] Suh YS, Han DS, Kong SH, et al. Laparoscopy-assisted pylorus-preserving gastrectomy is better than laparoscopy-assisted distal gastrectomy for middle-third early gastric cancer[J]. Ann Surg, 2014,259(3):485-493. DOI:10.1097/SLA.0b013e318294d142.

[11] 胡祥.日本第15版《胃癌处理规约》及第5版《胃癌治疗指南》更新内容解读[J].中国实用外科杂志,2017,37(4):394-398. DOI:10.19538/j.cjps.issn1005-2208.2017.04.19.

[12] Hiki N, Nunobe S, Kubota T, et al. Function-preserving gastrectomy for early gastric cancer[J]. Ann Surg Oncol, 2013, 20(8):2683-2692. DOI:10.1245/s10434-013-2931-8.

[13] Kim BH, Hong SW, Kim JW, et al. Oncologic safety of pylorus-preserving gastrectomy in the aspect of micrometastasis in lymph nodes at stations 5 and 6[J]. Ann Surg Oncol, 2014, 21(2):533-538. DOI:10.1245/s10434-013-3252-7.

[14] Japanese Gastric Cancer Association. Japanese gastric cancer treatment guidelines 2014(ver.4)[J]. Gastric Cancer, 2017, 20(1):1-19. DOI:10.1007/s10120-016-0622-4.

[15] Tokunaga M, Hiki N, Fukunaga T, et al. Is preservation of the celiac branch of the vagal nerve effective in preventing stasis following pylorus-preserving gastrectomy?[J]. Hepatogastroenterol, 2011,58(107-108):1046-1050.

[16] 赵恩昊,赵刚,曹晖.中国、日本和韩国微创理念下的胃功能保留手术开展的现状与思考[J].中华胃肠外科杂志,2018,21(2):132-137. DOI:10.3760/cma.j.issn.1671-0274.2018.02.003.

[17] Yamada H, Kojima K, Inokuchi M, et al. Efficacy of celiac branch preservation in Roux-en-y reconstruction after laparoscopy-assisted distal gastrectomy[J]. Surgery, 2011,149(1):22-28. DOI:10.1016/j.surg.2010.03.002.

[18] Inokuchi M, Sugita H, Otsuki S, et al. Long-term effectiveness of preserved celiac branch of vagal nerve after Roux-en-Y reconstruction in laparoscopy-assisted distal gastrectomy[J]. Dig Surg, 2014,31(4-5):341-346. DOI:10.1159/000368703.

[19] Takiguchi S, Hiura Y, Takahashi T, et al. Preservation of the celiac branch of the vagus nerve during laparoscopy-assisted distal gastrectomy: impact on postprandial changes in ghrelin secretion[J]. World J Surg, 2013,37(9):2172-2179. DOI:10.1007/s00268-013-2078-6.

[20] Kinami S, Miwa K, Sato T, et al. Section of the vagal celiac branch in man reduces glucagon-stimulated insulin release[J]. J Auton Nerv Syst, 1997,64(1):44-48. DOI:10.1016/s0165-1838(97)00013-1.

(收稿日期:2020-07-15)

(本文编辑:万晓梅)

本文引用格式

孙伟峰,梁品.迷走神经腹腔支在功能保留性胃切除术中的意义[J].中华胃肠外科杂志,2020,23(10):935-938. DOI:10.3760/cma.j.cn.441530-20200715-00425.