·临床报道·

肝移植术后新发结直肠癌患者腹腔镜手术体会

孙强[1] 施林[2] 姚骏[1] 王伟军[1]
[1]海军军医大学附属长征医院肛肠外科,上海 200003;[2]安徽省安庆市立医院肛肠外科 244600
孙强和施林对本文有同等贡献
通信作者:王伟军,Email:610207494@qq.com

扫码阅读电子版

Experience of laparoscopic surgery in patients with new colorectal cancer after liver transplantation

Sun Qiang, Shi Lin, Yao Jun, Wang Weijun

【摘要】 目的 分享肝移植术后新发结直肠癌腹腔镜手术的体会。**方法** 介绍2010年6月至2018年6月期间,海军军医大学附属长征医院肛肠外科收治的原位肝移植术后4例出现新发结直肠癌患者的腹腔镜下行根治术的治疗情况。**结果** 4例患者(结肠癌3例、直肠癌1例)根据病情及主观意愿接受腹腔镜下结直肠癌根治术。术后2例患者死亡,另2例患者术后存活>10个月。**结论** 腹腔镜术式可有效减少对手术创伤,减少出血和不良反应的风险,值得在临床上进行广泛应用。手术操作应严格规范无瘤操作的规程,避免术后肿瘤复发转移或不良反应的风险。

【关键词】 结直肠肿瘤; 肝移植; 新发肿瘤; 腹腔镜手术

DOI:10.3760/cma.j.cn.441530-20190514-00211

移植后新发恶性肿瘤是指移植术后发生的与原发病无关的恶性肿瘤。在肝移植受者新发恶性肿瘤中,结直肠癌的发病率不可忽视。与一般人群相比,肝移植受者由于受免疫抑制等相关因素的影响,患多种类型癌症的风险均有所增加,且临床特性及预后等也有所不同[1-2]。以往经验考虑,肝移植术后患者体质弱,腹腔粘连重,因此多选择开腹手术治疗[3]。海军军医大学附属长征医院肛肠外科根据病情及患者意愿,对3例结肠癌和1例直肠癌患者,进行了腹腔镜下结直肠癌根治术,现针对肝移植术后新发结直肠癌腹腔镜手术的体会进行汇报。

一、资料与方法

1.一般资料:病例纳入标准:(1)初次肝移植;(2)原发病为肝硬化失代偿或肝癌;(3)移植前未发生原发性结直肠肿瘤;(4)随访资料完整,随访截至2018年12月31日;(5)治疗前经详细沟通并签署知情同意书。排除标准存在心、肺等器官严重功能衰竭的症状的患者。

根据上述标准,回顾性分析2010年6月至2018年6月期间,海军军医大学附属长征医院肛肠外科收治的结直肠癌患者资料,有3例结肠癌、1例直肠癌根据病情及主观意愿,接受了腹腔镜下肠癌根治术。4例患者临床资料见表1。

2.手术方法:手术均由本中心副教授以上医师主刀完成。患者接受全身麻醉,所有操作在5孔腹腔镜装置下进行。人工气腹压控制在15 mmHg(1 mmHg=0.133 kPa)内,依据欧洲肿瘤内科学会(European Society for Medical Oncology, ESMO)结直肠癌根治术指南的标准进行规范化操作[4]。术中典型图片见图1。

二、结果

本组4例肝移植术后新发结直肠癌患者的腹腔镜手术及术后情况见表1。

三、讨论

预防肝移植后排斥反应,常选用环孢菌素或他克莫司进行免疫抑制,合并低剂量类固醇;此外,部分患者也接受硫唑嘌呤治疗[5]。研究表明,免疫抑制可刺激结直肠癌的发展,为恶性肿瘤的生长提供适宜环境,可能导致癌症的进程加速[6]。相较于常规开腹手术方式,采用腹腔镜手术治疗结直肠癌其优势已得到共识[7-10]。肝移植术后患者长期口服免疫抑制剂,腹腔粘连并不严重,本研究4例患者的治疗证实腹腔镜手术对肝移植术后新发结直肠癌的可行性,值得在临床上进行广泛应用。

利益冲突 所有作者均声明不存在利益冲突

作者贡献声明 孙强,收集资料并撰写稿件;施林,参与手术并审阅稿件;姚骏、王伟军,稿件修订

参 考 文 献

[1] Halliday N, Westbrook RH. Liver transplantation: need, indications, patient selection and pre-transplant care[J]. Br J Hospit Med, 2017, 78(5):252-259. DOI:10.12968/hmed.2017.78.5.252.

[2] European Society for Medical Oncology. Rectal Cancer: ESMO Clinical Practice Guidelines for Diagnosis, Treatment and Follow-up[J]. Ann Oncol, 2017, 28 Suppl 4:S22-S40. DOI:10.1093/annonc/mdx224.

[3] Rao BB, Lashner B, Kowdley KV. Reviewing the risk of colorectal cancer in inflammatory bowel disease after liver trasnplantation for primary sclerosing cholangitis[J]. Inflamm

表1　肝移植术后新发结直肠癌4例腹腔镜手术患者的临床资料

项目	病例1	病例2	病例3	病例4
性别	女	女	男	男
年龄(岁)	57	72	66	63
吸烟或饮酒史	有	有	有	有
癌症家族史	无	无	无	无
原发病	肝炎肝硬化	肝癌	肝癌	肝炎肝硬化
是否合并原发性硬化性胆管炎	否	是	是	是
是否合并溃疡性结肠炎	是	是	是	否
免疫抑制方案	Tac+MMF+Pre	Tac+MMF+Pre	Tac+MMF+Pre	Tac+MMF+Pre
新发肿瘤时间(移植后)	4年	8年	4年	2年
肿瘤类型	乙状结肠癌	直肠癌	右横结肠癌	降结肠癌
肿瘤距肛距离(cm)	20	15	26	40
肿瘤转移	肝肺多发转移	无	无	肝多发转移
临床表现	腹痛	腹痛+血便	血便	腹痛
诊断方法	结肠镜检查	结肠镜检查	结肠镜检查	结肠镜检查
治疗方法	腹腔镜下乙状结肠癌根治术	腹腔镜下Hartmann式直肠癌根治术	腹腔镜下横结肠癌切除术	腹腔镜下左半结肠癌切除术
病理诊断	中分化腺癌$T_3N_1M_0$	浸润腺癌$T_2N_0M_0$	浸润腺癌$T_3N_0M_0$	中分化腺癌$T_3N_0M_0$
术后化疗	卡培他滨单药8疗程	无	无	卡培他滨单药8疗程
手术预后	无肿瘤存活(>10个月)	术后7 d死于心衰	术后3个月死于感染性休克	无肿瘤存活(>10个月)

注：Tac为他克莫司，MMF为霉酚酸酯，Pre为泼尼松

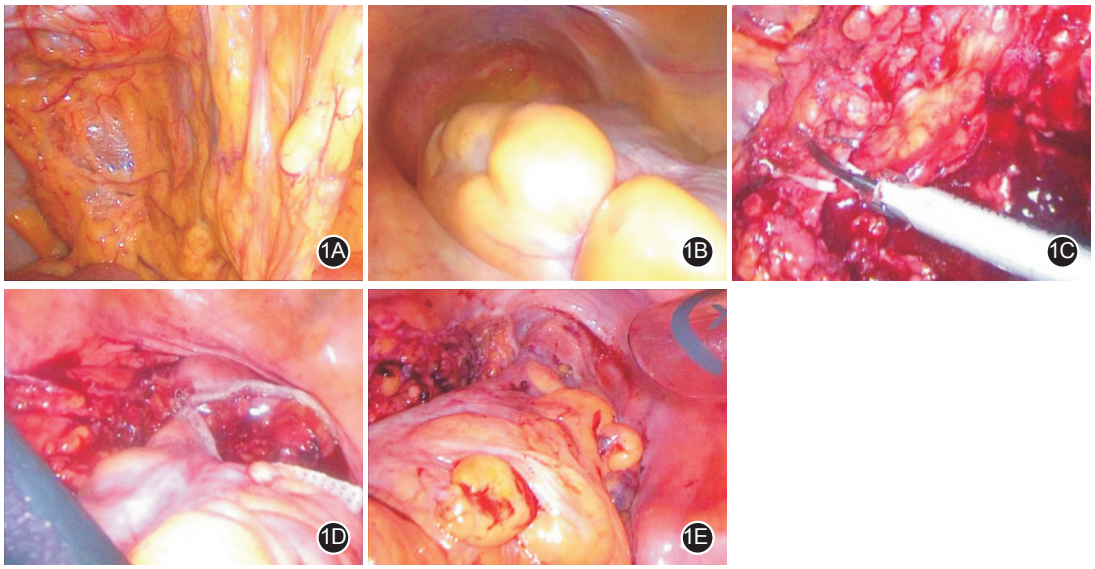

图1　本组肝移植术后新发结直肠癌的腹腔镜手术图　1A.探查所见肝区被大网膜完全封闭；1B.腹腔及盆底无明显术后粘连；1C.离断肠系膜下血管；1D.直线切割闭合器离断肿瘤下缘肠管；1E.圆形吻合器完成消化道重建

Bowel Dis，2018，24(2)：269-276. DOI：10.1093/ibd/izx056.

[4] García-Pérez R，Fábrega JF，Varona-Bosque A，et al. Role of Kupffer cells in the progression of CRC liver metastases after the first stage of ALPPS[J]. Sci Rep，2018，8(1)：8089-8110. DOI：10.1038/s41598-018-26082-4.

[5] Jeong JY，Jee HS，Koo BS，et al. Liver transplantation in Jehovah's Witnesses：two cases report [J]. Korean J Anesthesiol，2017，70(3)：350-355.DOI：10.4097/kjae.2017.70.3.350.

[6] Kakizaki F，Sonoshita M，Miyoshi H，et al. Expression of metastasis suppressor gene AES driven by a Yin Yang (YY) element in a CpG island promoter and transcription factor YY2[J]. Cancer Sci，2016，107(11)：1622-1631. DOI：10.1111/cas.13063.

[7] Nguyen L，Fifis T，Christophi C. Vascular disruptive agent OXi4503 and anti-angiogenic agent Sunitinib combination treatment prolong survival of mice with CRC liver metastasis[J]. BMC Cancer，2016，16(1)：533. DOI：10.1186/s12885-016-2568-7.

[8] Safaeian M，Robbins HA，Berndt SI，et al. Risk of colorectal

cancer after solid organ transplantation in the united states[J]. Am J Transplant, 2016,16(3):960-967. DOI:10.1111/ajt.13549.

[9] Vera A, Gunson BK, Ussatoff V, et al. Colorectal cancer in patients with inflammatory bowel disease after liver transplantation for primary sclerosing cholangitis[J]. Transplantation, 2003, 75(12):1983-1988. DOI:10.1097/01.TP.0000058744.34965.38.

[10] Spelt L, Ansari D, Swanling M, et al. Parenchyma - sparing hepatectomy (PSH) versus non-PSH for bilobar liver metastases of colorectal cancer[J]. Ann Gastroenterol, 2018, 31(1):115-120. DOI:10.20524/aog.2017.0205.

(收稿日期:2019-05-14)

(本文编辑:卜建红)

本文引用格式

孙强,施林,姚骏,等.肝移植术后新发结直肠癌患者腹腔镜手术体会[J]. 中华胃肠外科杂志, 2020,23(12):1214-1216. DOI:10.3760/cma.j.cn.441530-20190514-00211.