·论著·

经臀部穿刺置双套管治疗深部盆腔脓肿效果分析

扫码阅读电子版

任华建[1] 张锦鹏[1] 田芮暇[1] 王革非[1] 顾国胜[1] 洪之武[1] 吴磊[1] 郑涛[2]
张洪贞[3] 任建安[1]
[1]东部战区总医院普通外科,南京 210002;[2]南京明基医院普通外科 210000;
[3]华中科技大学协和深圳医院普通外科 518000
通信作者:任建安,Email:JiananR@gmail.com

【摘要】 **目的** 探讨经臀部穿刺置双套管引流在处理深部盆腔脓肿中的安全性和可行性。**方法** 采用描述性病例系列研究方法,回顾性分析2017年5月至2020年9月东部战区总医院普通外科收治的经臀部穿刺置双套管引流深部盆腔脓肿患者的临床资料。共纳入7例患者,男性5例,女性2例,中位年龄53.0(26~74)岁,均合并消化道瘘。其中1例男性患者因管道脱落再次穿刺置入双套管,因此7例患者一共经历8次经臀部穿刺引流术,均经CT引导下进行。经臀部穿刺放置双套管引流步骤如下:(1)CT下侧卧位定位穿刺点;(2)将腹腔镜手术的Trocar穿刺器置入脓腔内;(3)CT证实Trocar位于脓腔内;(4)拔出内芯,经操作孔置入双套管;(5)CT证实双套管位于脓腔内;(6)妥善固定双套管,防止脱落。收集所有患者穿刺前及穿刺后1、3和5 d的白细胞计数、C反应蛋白(CRP)、降钙素原和白介素-6(IL-6)等感染指标,以及穿刺液的细菌培养学结果。比较患者穿刺前后各感染指标的变化情况。**结果** 总共7例患者均获得治愈,所有患者均未出现穿刺后大出血及严重疼痛;患者平均带管时间为60.8(18~126) d。5例患者最终因消化道瘘行消化道重建手术治疗。患者术前、术后1、3和5 d的中位血清IL-6水平分别为181.6(113.0,405.4) μg/L、122.2(55.8,226.0) μg/L、59.2(29.0,203.5) μg/L、64.1(30.0,88.4) μg/L,穿刺后3 d和5 d的血清IL-6水平较穿刺前下降,差异有统计学意义(F=3.586,P=0.026);白细胞计数、CRP和降钙素原水平穿刺后虽有下降,但是与穿刺前比较,差异没有统计学意义(均P>0.05)。**结论** 经臀部穿刺置双套管引流操作简单,引流效果好,可以用于深部盆腔脓肿的治疗。

【关键词】 盆腔脓肿,深部; 经臀部脓肿穿刺引流; 双套管
基金项目:江苏省卫生健康委科研课题面上项目(H2018058)
DOI:10.3760/cma.j.cn.441530-20201103-00588

Analysis of the effect of transgluteal percutaneous drainage in the treatment of deep pelvic abscess

Ren Huajian[1], Zhang Jinpeng[1], Tian Ruixia[1], Wang Gefei[1], Gu Guosheng[1], Hong Zhiwu[1], Wu Lei[1], Zheng Tao[2], Zhang Hongzhen[3], Ren Jian´an
[1]Department of General Surgery, Jinling Hospital, Nanjing, Jiangsu 210002, China; [2]Department of General Surgery, Nanjing BenQ Hospital, Nanjing, Jiangsu 210000, China; [3]Department of General Surgery, Huazhong University of Science and Technology Union Shenzhen Hospital, Shenzhen, Guangdong 518000, China
Corresponding author: Ren Jian´an, Email: JiananR@gmail.com

【**Abstract**】 **Objective** To investigate the safety and feasibility of transgluteal percutaneous drainage using double catheterization cannula in the treatment of deep pelvic abscess. **Methods** A retrospective analysis of the clinical data of patients who underwent transgluteal percutaneous drainage using double catheterization cannula with deep pelvic abscesses admitted to the Jinling Hospital from May 2017 to September 2020 was conducted. Seven patients were enrolled, including 5 males and 2 females, who aged 26-74 (median 53.0) years old, and all of them had digestive fistula. One male patient was punctured again due to the tube falling off, and a total of 7 patients underwent 8 times of transgluteal percutaneous drainage, all under the guidance of CT. The puncture and drainage steps of the double

catheterization cannula group are as follows: (1) Locate the puncture point under CT in the lateral position; (2) Place the trocar into the abscess cavity; (3) Confirm that the trocar is located in the abscess cavity under CT; (4) Pull out the inner core and insert into the double catheterization cannula through the operating hole; (5) Confirmthat the double catheterization cannula is located in the abscess cavity under CT; (6) The double catheterization cannula is properly fixed to prevent it from falling off. The white blood cells, C-reactive protein (CRP), procalcitonin, and interleukin-6 (IL-6) of all patients before the drainage and 1 days, 3 days, and 5 days after the drainage were collected, as well as the bacterial culture results of the drainage fluid. The changes of various infection biomarkers before and after the drainage were compared. **Results** All 7 patients were cured. No complications such as hemorrhage and severe pain were observed. The average time with drainage tube was 60.8 (18 - 126) days. Five patients finally underwent gastrointestinal reconstruction surgery due to gastrointestinal fistula. The median serum interleukin-6 of patients before drainage, 1 day, 3 days and 5 days after drainage were 181.6 (113.0, 405.4) μg/L, 122.2 (55.8, 226.0) μg/L, 59.2 (29.0,203.5) μg/L and 64.1 (30.0,88.4) μg/L, respectively.The level of serum interleukin-6 at 3 days and 5 days after drainage was significantly lower than before drainage (F=3.586, P=0.026). Although the white blood cell count, C-reactive protein, and procalcitonin decreased gradually after drainage compared with before drainage, the difference was not statistically significant (all P>0.05). **Conclusion** Transgluteal percutaneous drainage with double catheterization cannula is simple and effective, and can be used for the treatment of deep pelvic abscess.

【Key words】 Pelvic abscess,deep; Transgluteal percutaneous drainage; Double catheterization cannula

Fund program: General Research Project of Jiangsu Provincial Health Commission (H2018058)

DOI:10.3760/cma.j.cn.441530-20201103-00588

深部盆腔脓肿是临床上处理比较棘手的一类感染灶，常继发于各种原因引起的肠道穿孔、克罗恩病、盆腔炎以及外科手术后的吻合口瘘、血肿、脓肿、血清肿等[1]。以往多通过经直肠、阴道、会阴等路径切开引流来处理，但是此种处理效果往往有限，且有造成新的消化道瘘的风险。自20世纪80年代开始，随着影像学技术的进展，各种影像学导引的穿刺技术层出不穷[2-4]。超声和CT导引的经皮脓肿穿刺引流（percutaneous abscess drainage，PAD）可以处理大多数的腹腔脓肿和积液，但是深部盆腔脓肿常位于骶前间隙或坐骨直肠窝，往往被周围的肠管、膀胱、血管、神经和骨头包绕，很难选择合适的路径进行穿刺引流[5]。

已有文献报道中选用的引流管绝大多数为猪尾巴穿刺管，这本质上是一种被动引流。主动冲洗引流的双套管在治疗肠瘘和腹腔感染方面有其独到的优势，但是如何将其成功置入脓腔内，仍是一个难题。笔者团队近年来利用腹腔镜手术使用的穿刺器（Trocar），在超声或CT导引下将其穿刺进入脓腔，经过穿刺孔置入双套管，解决了双套管置入难题，取得了良好的效果[6]。我们同样利用这种方法处理深部盆腔脓肿，疗效显著，现报道如下。

资料与方法

一、一般资料

采用描述性病例系列研究方法，回顾性分析2017年5月至2020年9月间东部战区总医院（原南京军区南京总医院）普通外科收治的经臀部穿刺引流深部盆腔脓肿患者的临床资料。病例纳入标准：年龄>18周岁，术前经过腹部CT证实存在深部盆腔脓肿。排除无发热等感染表现或凝血功能极差者。所有患者均经腹部CT证实为深部盆腔脓肿，研究共纳入7例患者，男性5例，女性2例，其中1例男性患者因管道脱落再次穿刺置入双套管，因此7例患者一共经历8次穿刺治疗，均经CT引导下穿刺。本组患者中位年龄53.0（26~74）岁，体质指数中位数19.2（15.6~19.8）kg/m^2。8例次穿刺中，4例次为术后并发症导致的盆腔脓肿，其所行术式包括2例十二指肠穿孔修补、结肠穿孔修补、乙状结肠切除等；4例次为腹腔感染性疾病致盆腔脓肿，包括直肠

癌术后放射性肠损伤1例、克罗恩病自发回肠穿孔1例、便秘合并直肠穿孔1例、外伤后直肠迟发破裂1例。8例次均合并肠瘘，包括十二指肠瘘3例，直肠瘘3例，结肠瘘2例，小肠瘘1例，其中1例患者同时并发小肠瘘和结肠瘘。脓肿均位于骶前间隙，脓肿平均大小为6.4 cm×5.1 cm。本研究中的所有患者均签署知情同意书，本研究技术经医院伦理委员会审批通过（审批号：2016NZKY-026-02）。

二、穿刺引流方法

7例患者均采用经臀部穿刺置入双套管引流术。患者取俯卧位或侧卧位，CT或超声定位于坐骨大孔，选择脓肿最大直径或略低层面。因为梨状肌前方有臀血管和神经走行，尽量避开梨状肌，经其下方的骶棘韧带层面进针。穿刺点尽量靠近骶骨，远离坐骨结节，以避开对坐骨神经的损伤或压迫。穿刺点常规消毒、铺单、局部麻醉，按照预定的角度和深度置入12 mm的Trocar，CT重复扫描或超声证实Trocar尖端位于脓肿内，拔出内芯，经操作孔置入双套管，CT或超声复查证实双套管位于脓肿内。见图1。缝合固定于穿刺点附近皮肤。穿刺液送常规、生化及细菌培养。

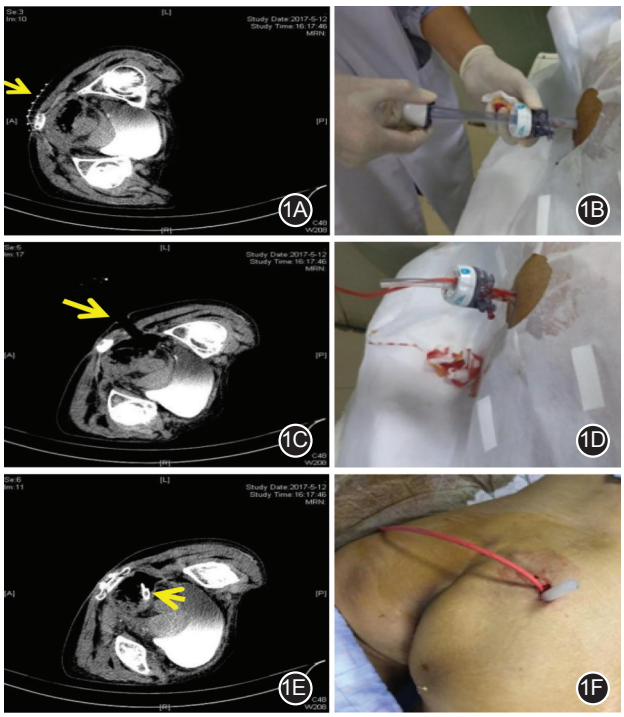

图1　本组患者经臀部穿刺置入双套管引流术步骤　1A. CT下侧卧位定位穿刺点；1B. 经Trocar穿刺器置入脓腔内；1C. CT证实Trocar位于脓腔内；1D. 拔出内芯，经操作孔置入双套管；1E. CT证实双套管位于脓腔内；1F. 妥善固定双套管，防止脱落

三、引流管护理

所有引流管均需妥善固定，防止翻身或起床活动后脱落。双套管需注意负压不能太大，维持在40~80 mmHg（1 mmHg=0.133 kPa），否则容易发生出血的风险。经过盆腔CT或瘘道造影证实脓腔消灭后，拔除引流管。

四、观察指标

收集所有患者穿刺前及穿刺后1、3和5 d的白细胞计数、C反应蛋白（C-reactive protein，CRP）、降钙素原和白细胞介素-6（interleukin-6，IL-6）等感染指标，以及穿刺液的细菌培养学结果；比较患者术后感染指标的变化情况。

五、统计学方法

采用SPSS 19.0软件进行统计分析，服从正态分布的连续变量使用$\bar{x}\pm s$表示，非正态分布的连续变量使用$M(P_{25},P_{75})$表示，穿刺前后的计量资料不满足球对称检验，采用Greenhouse-Geisser法进行校正，不同时间前后的比较采用重复测量方差分析。$P<0.05$表示差异有统计学意义。

结　果

一、患者治疗情况

7例患者均获得治愈，见表1。所有患者均未出现穿刺后大出血及严重疼痛，有2例穿刺后放置双套管诉有疼痛，但是可以忍受。患者平均带管时间为60.8（18~126）d。穿刺液细菌培养发现5株大肠埃希菌，4株肺炎克雷伯菌，3株屎肠球菌，阴沟肠杆菌和摩根摩根菌各1株。5例患者最终因消化道瘘行消化道重建手术治疗。

二、患者穿刺前后的血清感染指标变化

本组患者穿刺后3 d和5 d的血清IL-6水平较穿刺前下降，差异有统计学意义（$P=0.026$）；白细胞计数、CRP和降钙素原水平穿刺后虽有下降，但是与穿刺前比较，差异没有统计学意义（均$P>0.05$）。见表2。

讨　论

随着微创技术和损伤控制外科理念的发展，大多数腹腔脓肿的处理方法已经从传统的开腹手术转变为经皮脓肿穿刺引流。目前常用的穿刺方式包括Seldinger法和套管针法（Trocar法），前者常用于目前的深静脉穿刺置管技术，后者一般使用猪尾

表1 7例穿刺后置双套管引流深部盆腔脓肿患者的临床特征和治疗转归情况

病例号	性别	年龄（岁）	体质指数（kg/m²）	原发病	手术所致	瘘口部位	脓肿位置	穿刺前最高体温（℃）	带管时间（d）	穿刺液培养	转归
1	女	74	15.6	直肠穿孔	否	直肠	骶前间隙	38.5	65	大肠埃希、屎肠球菌	治愈
2	女	56	19.4	直肠癌	否	直肠	骶前间隙	38.3	68	肺炎克雷伯菌	治愈
3	男	26	17.2	克罗恩病	否	直肠	骶前间隙	38.0	47	大肠埃希、屎肠球菌	治愈
4	男	32	19.8	十二指肠穿孔	是	十二指肠	骶前间隙	38.7	36	大肠埃希菌	治愈
5	男	51	17.3	横结肠穿孔	是	小肠、结肠	骶前间隙	38.6	126	阴沟肠杆菌、肺炎克雷伯菌	治愈
6	男	55	19.6	十二指肠穿孔	是	十二指肠	骶前间隙	第1次：38.8；第2次：39.0	第1次：96；第2次：30	第1次：肺炎克雷伯菌、大肠埃希菌；第2次：肺炎克雷伯菌、摩根摩根菌、屎肠球菌	再次穿刺后治愈
7	男	41	19	直肠穿孔	是	乙状结肠	骶前间隙	38.6	18	大肠埃希菌	治愈

表2 7例深部盆腔脓肿患者穿刺置双套管引流前后感染指标的变化情况[$M(P_{25},P_{75})$]

项目	穿刺前	穿刺后			F值	P值
		1 d	3 d	5 d		
白细胞计数（×10⁹/L）	8.5（5.4，9.4）	7.0（5.0，8.3）	6.4（4.9，11.1）	6.3（5.5，6.9）	0.296	0.828
C反应蛋白（mg/L）	95.0（60.3，146.9）	140.3（60.7，183.0）	93.4（37.8，152.4）	110.1（20.0，135.9）	0.606	0.617
降钙素原（μg/L）	0.67（0.11，1.24）	0.82（0.12，1.32）	0.40（0.07，0.92）	0.30（0.08，0.46）	0.790	0.510
白介素-6（μg/L）	181.6（113.0，405.4）	122.2（55.8，226.0）	59.2（29.0，203.5）[a]	64.1（30.0，88.4）[a]	3.586	0.026

注：[a]与穿刺前比较，$P<0.05$

巴管直接穿刺入脓腔[7]。然而，这两种方法放置的引流管常因为坏死组织或血凝块堵塞而导致引流不畅，从而影响治疗效果。而可以冲洗引流的双套管，最大程度地解决了这种难题，尤其适用于合并消化道瘘的脓肿引流。但是如何通过穿刺将双套管置入脓腔一直困扰着临床医生，顾国胜等[8]报道将腹腔镜手术穿刺器（Trocar）置入脓腔，通过操作孔放置双套管进入脓腔，取得了良好的治疗效果。

深部盆腔脓肿常因为位置隐匿，无法经前腹部穿刺置管，文献报道可经过直肠、阴道和臀部穿刺置管引流[3,5-6,9-10]。经直肠路径可直达位于骶前间隙或坐骨直肠窝的脓肿，但是对于直肠部位术后或者盆腔放疗后的患者，其应用受到限制[2]。经阴道路径在女性患者中常被应用，可以直达脓肿，但是对超声设备要求高，且患者常在心理上较难接受。更重要的是，由于直肠的阻挡，经阴道路径无法处理骶前间隙的脓肿[3]。本研究中男性比例和脓肿位于骶前间隙的比例均较高，这限制了经阴道路径的应用。

经臀部路径通常指经坐骨大孔穿刺，经过的层面依次包括皮肤、皮下组织、臀大肌、梨状肌，然后进入脓肿部位。由于梨状肌深面常为血管、神经走行丰富的部位，应尽量避开梨状肌，从其下方的骶棘韧带层面进针穿刺。尤其是要靠近骶骨，这样可最大程度的减少出血和减轻疼痛[11]。Harisinghani等[9]报道，经臀部穿刺后，疼痛发生率高达19%，大出血的发生率为2%（3/154），其中2例为臀下动脉假性动脉瘤。本研究中，8例次患者均未发生大出血，也未发生需要镇痛药物的明显疼痛。患者使用Trocar穿刺后放置双套管，导管内径明显大于猪尾巴管及深静脉穿刺管，但并未出现明显疼痛及大出血，证明此种穿刺方法是安全的。因此，针对黏液浓稠尤其有大量坏死组织的脓肿，尤其是在合并消化道瘘需要长期保留引流管的患者中，我们推荐使用Trocar辅助的经皮穿刺引流（trocar associated-percutaneous abscess drainage，TA-PAD）放置双套管。对于单纯的积液或者不合并消化道瘘的孤立性脓肿，可以考虑行猪尾巴管穿刺。实际上我们在临床工作中已发现，针对消化道瘘的患者，猪尾巴管引流效果较差，需尽可能更换为双套管冲洗引流。

本研究中，双套管穿刺后第1天的感染指标水平下降并不明显，尤其是白细胞计数和CRP甚至轻度升高，考虑与穿刺过程中脓腔受到骚扰有关，穿刺后第3天及第5天的IL-6较穿刺前明显下降。但

是白细胞计数和降钙素原并没有明显变化,可能的原因是,纳入的患者绝大多数均为局部脓腔形成,不伴有明显的全身感染。穿刺前的白细胞计数和降钙素原等指标只是轻度升高,因此穿刺前后变化差异没有统计学意义。此外,IL-6的半衰期仅为1 h,显著短于降钙素原及CRP,在感染因素去除后,IL-6的降解较快,能更准确地反映感染源处理后的效果。

本研究存在的不足之处:(1)样本量偏小,无法明确双套管穿刺引流方式的优劣,也无法准确地反映穿刺前后感染指标的变化情况。(2)本研究并非随机对照研究,在穿刺方式的选择上存在一定偏倚。

利益冲突 所有作者均声明不存在利益冲突

参 考 文 献

[1] Golfieri R, Cappelli A. Computed tomography - guided percutaneous abscess drainage in coloproctology: review of the literature[J]. Tech Coloproctol, 2007,11(3):197-208. DOI:10.1007/s10151-007-0354-x.

[2] Longo JM, Bilbao JI, deVilla VH, et al. CT - guided paracoccygeal drainage of pelvic abscesses[J]. J Comput Assist Tomogr, 1993,17(6):909-914. DOI: 10.1097/00004728-199311000-00011.

[3] Alexander AA, Eschelman DJ, Nazarian LN, et al. Transrectal sonographically guided drainage of deep pelvic abscesses[J]. AJR Am J Roentgenol, 1994,162(5):1227-1230; discussion 1231-1232. DOI:10.2214/ajr.162.5.8166015.

[4] Mcgahan JP. Sonographically guided transvaginal or transrectal pelvic abscess drainage using trocar method and biopsy guide attachment: US, 12/015317[P]. 2011-07-19.

[5] Hovsepian DM. Transrectal and transvaginal abscess drainage[J]. J Vasc Interv Radiol, 1997,8(4):501-515. DOI:10.1016/s1051-0443(97)70602-x.

[6] Harisinghani MG, Gervais DA, Hahn PF, et al. CT - guided transgluteal drainage of deep pelvic abscesses: indications, technique, procedure - related complications, and clinical outcome[J]. Radiographics, 2002,22(6):1353-1367. DOI:10.1148/rg.226025039.

[7] Robert B, Yzet T, Regimbeau JM. Radiologic drainage of post-operative collections and abscesses[J]. J Visc Surg, 2013,150(3 Suppl):S11-18. DOI:10.1016/j.jviscsurg.2013.05.005.

[8] 顾国胜,任建安,陈军,等. 经腹腔穿刺器置双套管引流治疗腹腔脓肿[J]. 中华胃肠外科杂志, 2011,14(7):509-510. DOI:10.3760/cma.j.issn.1671-0274.2011.07.010.

[9] Harisinghani MG, Gervais DA, Maher MM, et al. Transgluteal approach for percutaneous drainage of deep pelvic abscesses: 154 cases[J]. Radiology, 2003,228(3):701-705. DOI:10.1148/radiol.2283020924.

[10] Robert B, Chivot C, Fuks D, et al. Percutaneous, computed tomography - guided drainage of deep pelvic abscesses via a transgluteal approach: a report on 30 cases and a review of the literature[J]. Abdom Imaging, 2013,38(2):285-289. DOI:10.1007/s00261-012-9917-z.

[11] Woo JK, Millward SF, Elliott JA. Evidence - based radiology problems: transgluteal approach for percutaneous drainage of a deep pelvic abscess[J]. Can Assoc Radiol J, 2005,56(2):64-66;quiz 66-67.

(收稿日期:2020-11-03)

(本文编辑:万晓梅)

本文引用格式

任华建,张锦鹏,田芮暇,等.经臀部穿刺置双套管治疗深部盆腔脓肿效果分析[J]. 中华胃肠外科杂志,2020,23(12):1177-1181. DOI:10.3760/cma.j.cn.441530-20201103-00588.