·新技术·

尾内侧入路联合中间翻页式淋巴结清扫腹腔镜右半结肠癌根治术疗效观察

扫码阅读电子版 扫码观看视频

熊文俊[1] 朱晓峰[1] 刘阳文[2] 范占胜[2] 李金[1] 李继文[3] 罗思静[1] 郑燕生[1] 罗立杰[1] 黄海鹏[1] 崔梓铭[1] 万进[1] 王伟[1]

[1]广东省中医院广州中医药大学第二附属医院胃肠外科 510120;[2]云南省昭通市中医医院外科一病区 657000;[3]广东省梅州市梅县区中医医院外科 514700

通信作者:王伟,Email:wangwwei16400@163.com

【摘要】 **目的** 探讨尾内侧入路联合中间翻页式淋巴结清扫腹腔镜右半结肠癌根治术的安全性和可行性。**方法** 采用描述性病例系列研究的方法,回顾性分析2018年4月至2020年5月,在广东省中医院胃肠外科,由同一主刀医师连续完成尾内侧入路联合中间翻页式清扫腹腔镜右半结肠根治术35例患者的临床资料。**结果** 35例患者均顺利完成手术,术中无肠系膜上血管及动脉分支、静脉属支损伤出血。手术时间为(186.9±46.2) min,术中出血量为50(10~200) ml,术后首次排气时间(2.1±0.6) d、流质饮食时间(2.5±0.8) d,术后住院时间6(3~18) d。术后总体并发症发生率8.6%(3/35),根据Clavien-Dindo分级标准,Ⅱ级1例(2.8%)、Ⅲa级2例(5.7%)。淋巴结清扫总数为(30.2±5.6)枚,阳性淋巴结为0(0~7)枚。肿瘤分期:Ⅰ期5例,Ⅱ期18例,Ⅲ期11例,ⅣA期1例。中位随访时间15(4~29)个月,1例患者术后12个月因脑血管意外死亡,余患者未见肿瘤复发转移。**结论** 尾内侧入路联合中间翻页式淋巴结清扫腹腔镜右半结肠癌根治术,优先拓展胰头十二指肠前间隙,降低中线侧清扫难度,安全可行。

【关键词】 结肠肿瘤; 腹腔镜; 手术

基金项目:广东省中医院中医药科学技术研究专项(YN2016ZD02);广东省中医院临床研究专项(1010)(YN1010911);广东省中医药局科研项目面上项目(20191159)

DOI:10.3760/cma.j.cn.441530-20201230-00690

Efficacy observation of the caudal - medial approach combined with "page-turning" middle lymphadenectomy in the laparoscopic right hemicolectomy

Xiong Wenjun[1], Zhu Xiaofeng[1], Liu Yangwen[2], Fan Zhansheng[2], Li Jin[1], Li Jiwen[3], Luo Sijing[1], Zheng Yansheng[1], Luo Lijie[1], Huang Haipeng[1], Cui Ziming[1], Wan Jin[1], Wang Wei[1]

[1]Department of Gastrointestinal Surgery, The Second Affiliated Hospital, Guangzhou University of Chinese Medicine, Guangdong Provincial Hospital of Chinese Medicine, Guangzhou 510120, China; [2]First Department of Surgery, Zhaotong Hospital of Traditional Chinese Medicine, Zhaotong, Yunnan province 657000, China; [3]Department of Surgery, Meixian Hospital of Traditional Chinese Medicine, Meizhou, Guangdong province 514700, China

Corresponding author: Wang Wei, Email: wangwwei16400@163.com

【**Abstract**】 **Objective** To investigate the safety and feasibility of caudal - medial approach combined with "page - turning" middle lymphadenectomy in the laparoscopic right hemicolectomy. **Methods** A descriptive cohort study was conducted. Clinical data of 35 patients who underwent laparoscopic radical right hemicolectomy using caudal - medial approach combined with "page - turning" middle lymphadenectomy at Department of Gastrointestinal Surgery, Guangdong Hospital of Chinese Medicine from April 2018 to May 2020 were retrospectively analyzed. All operations were performed consecutively by the same surgeon. The caudal-medial approach was used to dissect the right Toldt´s fascia and the anterior pancreaticoduodenal space in a caudal-to-cranial and medial-to-lateral manner guided by the duodenum. The "page - turning" middle lymphadenectomy was used to dissect the mesocolon along the superior mesenteric vein with ileocolic vein, Henle´s trunk and pancreas exposed preferentially. **Results** All the 35 patients completed the operation successfully, and there was no damage and bleeding of superior mesenteric vessels and their branches. The operative time was (186.9±46.2) minutes, and the blood loss was 50 (10-200) ml. The first time to flatus was (2.1±0.6) days, and the time to fluid intake was (2.5±0.8) days. The postoperative hospital stay was 6 (3 - 18) d. The overall morbidity of postoperative complication was 8.6% (3/35), including grade II in 1 cases (2.8%) and grade IIIa in 2 case (5.7%) according to the Clavien - Dindo grading standard. The total number of lymph node dissected was 30.2 ± 5.6, and the

positive lymph node was 0 (0-7). Tumor staging revealed 5 cases of stage I, 18 cases of stage II, 11 cases of stage III, and 1 case of stage IVA. In this study, the median follow-up time was 15 (4-29) months. One patient died due to cerebrovascular accident 12 months after surgery, and no tumor recurrence or metastasis was observed in all other patients. **Conclusions** Laparoscopic radical right hemicolectomy using caudal-medial approach combined with "page-turning" middle lymphadenectomy is safe and feasible. The anterior pancreaticoduodenal space is preferentially mobilized, which reduces the difficulty of central vascular dissection.

【Key words】 Colon neoplasms; Laparoscopy; Surgery

Fund program: Guangdong Provincial Hospital of Traditional Chinese Medicine Science and Technology Research Pproject (YN2016ZD02);Clinical Research Project of Guangdong Provincial Hospital of Traditional Chinese Medicine (1010) (YN1010911); General Items of Scientific Research Projects of Guangdong Administration of Traditional Chinese Medicine (20191159)

DOI:10.3760/cma.j.cn.441530-20201230-00690

完整结肠系膜切除术(complete mesocolic excision, CME)和D_3淋巴结清扫是腹腔镜右半结肠癌根治术的主要指导原则[1]。虽然欧洲CME和日本D_3淋巴结清扫理念规范了右半结肠癌根治术的切除范围和清扫要求,但目前腹腔镜右半结肠癌根治术尚无统一的手术操作规范及标准。本中心率先在国内开展尾侧入路腹腔镜右半结肠癌根治术,其解剖标志明显,易于进入层面,手术难度大为降低,但因过早游离肿瘤所在区域,可能违反无瘤原则,受到质疑[2]。在前期研究的基础上,我们探索了尾内侧入路联合中间翻页式清扫腹腔镜右半结肠癌根治术,重新定义了尾内侧入路的解剖路径和游离范围,即以十二指肠为指引,由内向外分离右半结肠后间隙,重点拓展胰头十二指肠前间隙,降低中间清扫时肠系膜上动静脉各分支和属支的处理难度,同时避免了对肿瘤的触碰,符合无瘤原则。中间"三点一线"翻页式清扫,完整切开整个右半结肠系膜D_3清扫的内侧界,契合了当前的CME和D_3淋巴结清扫原则。该技术获得2018年大中华结直肠腔镜外科学院达人赛全国总冠军称号"年度达人";2018年第三届"中华外科金手指奖"结直肠组全国总冠军;2020年第四届"菁英风云榜"结直肠手术视频大赛全国冠军奖"菁英奖"。现结合视频报道如下。

一、资料与方法

1.一般资料:采用描述性病例系列研究的方法。回顾性分析了2018年4月至2020年5月期间,在广东省中医院胃肠外科行尾内侧入路联合中间翻页式清扫的腹腔镜右半结肠根治术患者35例,其中男性13例,女性22例,年龄(56.7±16.5)岁;体质指数(21.6±3.8) kg/m^2;美国麻醉医师协会评分(American Society of Anesthesiologists, ASA):Ⅱ分29例,Ⅲ分5例,Ⅳ分1例;所有患者术前活检病理均为腺癌。肿瘤部位:3例阑尾,4例回盲部,19例升结肠;9例结肠肝曲。本研究获得广东省中医院伦理委员会审批(审批号:ZE2020-233-01)。患者术前均获知情同意。

2.手术方法:尾内侧入路:以十二指肠为指引,切开小肠系膜根与后腹膜之间的"膜桥",进入右侧Toldt间隙[3],见图1。遵循CME原则,采用钝性、锐性分离相结合的方式,在脏、壁层腹膜之间,由内向外分离右半结肠后间隙,重点拓展胰头十二指肠前间隙,见图2。尾内侧入路右半结肠后间隙分离界限:内侧至肠系膜上静脉(superior mesenteric vein, SMV)左侧缘;外侧至生殖血管;头侧至十二指肠降段;显露胰头,见图3。避免触碰和挤压肿瘤,注意保护输尿管、生殖血管和胰头十二指肠前筋膜,避免损伤胰十二指肠下前静脉。

中间"三点一线"翻页式清扫:切开结肠与小肠系膜自然皱褶,见图4。以肠系膜上血管为主线,自尾侧向头侧解剖肠系膜上血管前方的淋巴脂肪组织,见图5。分别显露回结肠静脉(ileocolic vein, ICV)汇入点、Henle干(Henle trunk, HT)汇入点和胰腺下缘,见图6和图7(图6和图7分别为静脉导向和动脉导向)。清扫内侧界根据术前及术中临床分期决定,$cT_{2\sim3}N_0M_0$的肿瘤,以SMV左侧缘作为D_3淋巴结清扫的内侧界;$cT_4N_0M_0$和cTanyN+M_0者,以肠系膜上动脉(superior mesenteric artery, SMA)中线作为D_3淋巴结清扫的内侧界。

淋巴结清扫:根部结扎,离断回结肠血管、右结肠血管、中结肠血管及Henle干的结肠属支,并完整清扫No.203、213和223淋巴结,见图8。

头外侧分离:离断胃结肠韧带,进入小网膜囊,向左侧至横结肠左侧,向右侧分离至结肠肝曲,与右结肠间隙在胰腺下缘相通(扩大右半结肠手术需离断胃网膜右血管,清扫幽门下淋巴结)。外侧切开结肠系膜与侧腹膜的愈着,完成游离。

体外吻合:取上腹正中切口5 cm,裸化肠系膜,距肿瘤远端10 cm离断横结肠,切除末端15~20 cm回肠,行回肠、横结肠侧侧或端侧吻合。关闭系膜裂孔,检查冲洗,放置腹腔引流管。手术完整操作演示请见视频。

3.随访方法:术后随访采用门诊复查、电话咨询、电子信件等方式,每3~6个月复查血清肿瘤标志物、胸腹增强CT和肠镜。随访截至2020年9月。

二、统计学方法

应用SPSS 17.0软件包进行数据统计。计数资料用例(%)表示,服从正态分布的计量资料用$\bar{x}\pm s$表示,偏态分布的资料则采用M(范围)表示。

三、结果

1.术中情况:本组35例患者均顺利完成尾内侧入路联合中间翻页式清扫腹腔镜右半结肠癌根治术,无中转开腹手术,无术中及术后死亡。13例患者淋巴结清扫内侧界SMA,22例患者清扫SMV;8例清扫幽门下淋巴结。2例患者因肿瘤侵犯邻近器官,行联合脏器切除,1例患者合并直肠恶性肿瘤,联合行腹腔镜直肠癌根治术。手术时间(186.9±46.2) min,术中出血为50(10~200)ml。

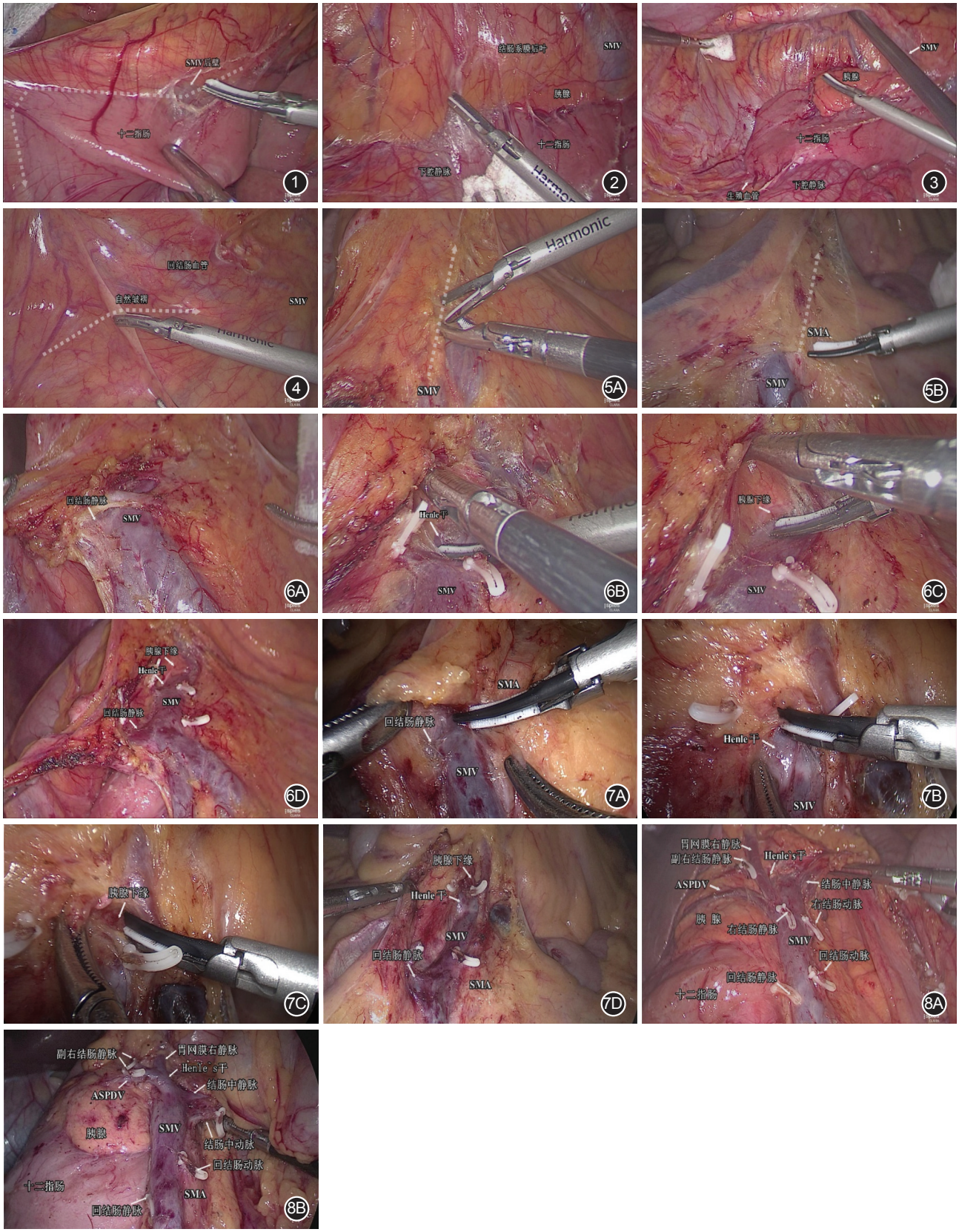

注:SMV:肠系膜上静脉;SMA:肠系膜上动脉;ASPDV:胰十二指肠上前静脉

图1 以十二指肠为指引切开“膜桥” **图2** 由内向外拓展右半结肠后间隙 **图3** 尾内侧入路分离界限 **图4** 切开结肠系膜和小肠系膜的自然皱褶 **图5** 以肠系膜上血管为主线清扫 5A.静脉导向;5B.动脉导向 **图6** 中间“三点一线”翻页式分离(静脉导向) 6A.回结肠静脉汇入点;6B.Henle干汇入点;6C.胰腺下缘;6D.“三点一线”完全显露 **图7** 中间“三点一线”翻页式分离(动脉导向) 7A.回结肠静脉汇入点;7B.Henle干汇入点;7C.胰腺下缘;7D.“三点一线”完全显露 **图8** 右半结肠D_3清扫后场面 8A.静脉导向;8B.动脉导向

2.术后情况：术后总体并发症发生率8.6%(3/35)，根据Clavien-Dindo分级标准，Ⅱ级1例(2.8%)，Ⅲa级2例(5.7%)。1例吻合口出血经内镜下止血；1例胃瘫经保守治疗15 d出院。1例右侧肺部感染并胸腔积液，经胸腔穿刺引流及抗生素治疗，术后15 d拔除胸腔引流管，术后17 d出院。全组患者术后首次排气时间为(2.1±0.6) d，流质饮食时间为(2.5±0.8) d，术后住院时间为6(3~18) d。术后病理提示：淋巴结清扫总数为(30.2±5.6)枚，阳性淋巴结为0(0~7)枚。肿瘤分期：Ⅰ期5例，Ⅱ期18例，Ⅲ期11例，ⅣA期1例。本研究中位随访时间15(4~29)个月，1例患者术后1年因脑血管意外死亡，余患者未见复发转移。

四、讨论

根据胚胎学，右半结肠淋巴引流分布于肠管滋养动脉周围，因此，进展期右半结肠癌D_3淋巴结清扫应在动脉根部(沿SMA)进行清扫[4-5]。但有研究显示，右半结肠的淋巴引流很少跨越SMV前方向左引流[6]；且SMA清扫的难度大，学习曲线长，易导致神经损伤、淋巴漏、胃肠功能紊乱等并发症。目前也尚无大样本研究证实沿SMA清扫较沿SMV清扫能明显改善预后。因此，目前国内外大多学者仍然将以SMV左侧缘作为进展期右半结肠癌根治术D_3淋巴清扫的内侧界[7-9]。笔者认为，进展期右半结肠癌根治术，其清扫内侧界应个体化选择，术前肿瘤T分期为T_{2-3}，术前腹部增强CT及术中未见淋巴结转移的进展期右半结肠癌($T_{2-3}N_0M_0$)，可将SMV左侧缘作为D_3淋巴结清扫的内侧界；而对于复发风险较高的肿瘤($cT_4N_0M_0$或者TanyN+M_0)，则可将SMA的中线作为D_3淋巴结清扫的内侧界。以SMA为导向清扫时，应在SMA血管鞘外清扫，避免损伤动脉表面的植物神经和淋巴管，避免术后胃肠功能紊乱和乳糜漏[10]。

目前，腹腔镜右半结肠癌根治术的手术入路众多，本中心率先报道尾侧入路，相比中间入路更加适合初学者掌握[2]。但对于肿瘤位于盲肠或者升结肠的进展期右半结肠癌，传统的尾侧入路优先游离过多的右结肠后间隙，容易触碰到肿瘤，容易造成肿瘤的扩散。本研究描绘的尾内侧入路，以十二指肠为指引，由内向外分离右半结肠后间隙，把解剖重点放在拓展胰头十二指肠前间隙，且限定解剖界限，内侧解剖到SMV左侧缘，外侧游离至生殖血管，头侧分离至十二指肠降段，避免触碰肿瘤，符合肿瘤原则，同时能为后续的中线侧清扫做铺垫，降低中央血管解剖及淋巴结清扫难度。

肠系膜上血管及动脉分支、静脉属支的解剖和根部结扎是右半结肠癌手术的重点和难点。肠系膜上血管是右半结肠和小肠的主要供血血管，血管分支变异大，解剖复杂，一旦损伤将造成严重后果。如何降低肠系膜上血管的解剖和淋巴结清扫的难度尤为重要。SMV解剖是右半结肠D_3根治术的核心，回结肠静脉、Henle干及胰腺下缘的位置相对恒定，辨识度高，在解剖SMV时，以这3点作为参照点，能有效降低肠系膜上血管的解剖和淋巴结清扫的难度。因此，我们提出了“三点一线”翻页式清扫，所谓“三点一线”翻页式清扫是以SMV为主线，自尾侧向头侧解剖分离SMA/SMV前方的淋巴脂肪组织，最终分别显露回结肠静脉汇入点、Henle干汇入点及胰腺下缘，将右半结肠系膜D_3淋巴结清扫的内侧界完整打开，利于保持右半结肠系膜根部的完整性，最后再行血管高位离断以及淋巴结清扫。本研究中13例患者以SMA中线为淋巴清扫内侧界，22例以SMV为淋巴结清扫内侧界，均遵循以SMV为主线的“三点一线”翻页式清扫标准策略，术中无SMA、SMV及动脉分支、静脉属支的损伤。

Henle干及其属支的解剖分离也是腹腔镜右半结肠癌根治术的难点。Henle干大多由副右结肠静脉、胃网膜右静脉和胰十二指肠上前静脉形成共干，汇入SMV。Henle干的属支变异大，有学者将Henle干按结肠静脉回流数目分为4型[11]。笔者认为，良好的牵拉与暴露是减少血管损伤出血的关键，通过助手的牵拉展平张紧Henle干各个属支对应的结肠系膜，同时应注意保持结肠系膜后叶的完整性。解剖技巧：由近及远，循干到支，鞘内解剖，钝锐结合，双手互搏，小步慢走，能达到很好的分离和清扫。在离断各个属支前，必须仔细解剖分离Henle干，理清各个属支的归属，最后离断进入结肠的属支，保留胃和胰腺的属支(扩大右半结肠手术时离断胃属支)。

综上我们认为，尾内侧入路联合中间翻页式清扫的腹腔镜右半结肠根治术解剖标志明显，易于进入层面；限定尾侧分离范围，符合无瘤原则；优先拓展胰头十二指肠前间隙，降低中线清扫难度；“三点一线”翻页式清扫，利于维持系膜根部的完整性，体现了腹腔镜右半结肠癌根治术CME和D_3淋巴结清扫原则，方便初学者掌握。但本研究也存在局限，开展时间较短，手术例数相对较少，其远期疗效尚需后续临床研究验证。

利益冲突 所有作者均声明不存在利益冲突

参 考 文 献

[1] Hohenberger W, Weber k, Matzel k, et al. Standardized surgery for colonic cancer: complete mesocolic excision and central ligation-technical notes and outcome[J]. Colorectal Dis, 2009, 11(4):354-364. DOI:10.1111/j.1463-1318.2008.01735.x.

[2] 邹瞭南，熊文俊，万进，等. 尾侧入路腹腔镜右半结肠癌根治术疗效分析[J]. 中华胃肠外科杂志, 2015(18):1127. DOI:10.3760/cma.j.issn.1671-0274.2015.11.014.

[3] Benson AB, Venook AP, Cederquist L, et al. Colon cancer, version 1.2017, NCCN clinical practice guidelines in oncology [J]. J Natl Compr Canc Netw, 2017, 15(3):370-398. DOI:10.6004/jnccn.2017.0036.

[4] Chow CF, Kim SH. Laparoscopic complete mesocolic excision: West meets East[J]. World J Gastroenterol, 2014, 20(39):14301-14307. DOI:10.3748/wjg.v20.i39.14301.

[5] Mc Daniel KP, Charnsangavej C, DuBrow RA, et al. Pathways of nodal metastasis in carcinomas of the cecum, ascending colon, and transverse colon: CT demonstration[J]. AJR Am J Roentgenol, 1993, 161(1):61-64. DOI:10.2214/ajr.161.1.8517322.

[6] 池畔，官国先. 不断提高腹腔镜右半结肠癌根治术规范化水平[J/CD]. 中华普外科手术学杂志(电子版), 2017, 11(2):91-

94. DOI:10.3877/cma.j.issn.1674-3946.2017.02.001.

[7] Le VTE, Sigurdson ER, Hanlon AL, et al. Colon cancer survival is associated with increasing number of lymph nodes analyzed: a secondary survey of intergroup trial INT-0089[J]. J Clin Oncol, 2003,21(15):2912-2919. DOI:10.1200/JCO.2003.05.062.

[8] Claus AB, Anders UN, Jens EJ, et al. 5-year outcome after complete mesocolic excision for right-sided colon cancer: a population-based cohort study[J]. Lancet Oncol, 2019,20(11):1556-1565. DOI:10.1016/S1470-2045(19)30485-1.

[9] 郑波波,王楠,吴涛,等.改良中间入路与传统中间入路在腹腔镜右半结肠切除术中的比较研究[J].中华胃肠外科杂志, 2015,18(8):812-816. DOI:10.3760/cma.j.issn.1671-0274.2015.08.025.

[10] 刁德昌,万进,易小江,等.腹腔镜下保留植物神经右半结肠癌D_3根治术的可行性及应用价[J].中华胃肠外科杂志,2018,21(8):908-912. DOI:10.3760/cma.j.issn.1671-0274.2018.08.012.

[11] 冯波,严夏霖,张森,等.腹腔镜右半结肠癌根治术Henle干的解剖技巧[J].中华胃肠外科杂志, 2017,20(6):635-638. DOI:10.3760/cma.j.issn.1671-0274.2017.06.009.

(收稿日期:2021-12-30)

(本文编辑:卜建红)

本文引用格式

熊文俊,朱晓峰,刘阳文,等.尾内侧入路联合中间翻页式淋巴结清扫腹腔镜右半结肠癌根治术疗效观察[J].中华胃肠外科杂志,2021,24(3):272-276. DOI:10.3760/cma.j.cn.441530-20201230-00690.

2021年第2期继续教育题目(单项选择题)

(授予Ⅱ类学分,答题二维码见活插页)

1. 根据第9版《日本大肠癌处理规约》,进展期右半结肠癌根治性手术的淋巴结清扫要求是(　　)

A. D_1　　B. D_2

C. D_3　　D. D_4

2. 最常见的Henle干的属支不包括(　　)

A.胃网膜右静脉　　B.副右结肠静脉

C.胰十二指肠上前静脉　　D.回结肠静脉

3. 中间"三点一线"翻页式清扫,其中主线是肠系膜上静脉,"三点"不包括(　　)

A.右结肠静脉　　B.回结肠静脉

C.Henle干　　D.胰腺下缘

4. 腹腔镜右半结肠癌根治术中尾内侧入路的分离界限(　　)

A.内侧至肠系膜上静脉左侧缘

B.头外侧至右侧腹膜及结肠肝曲

C.头侧至十二指肠降段,显露胰头

D.外侧至生殖血管

5. 右半结肠癌根治术主要涉及肠系膜上动脉系统分支的处理,其分支不包括(　　)

A.回结肠动脉　　B.右结肠动脉

C.中结肠动脉　　D.肠系膜下动脉

·读者·作者·编者·

本刊对文稿中统计结果的解释和表达的要求

当$P<0.05$或$P<0.01$时,应说对比组之间的差异具有统计学意义,而不应说对比组之间具有显著性(或非常显著性)差异;应写明所用统计分析方法的具体名称(如成组设计资料的t检验、两因素析因设计资料的方差分析、多个均数之间两两比较的q检验等)和统计量的具体值(如$t=3.45$,$\chi^2=4.68$,$F=6.79$等)。当涉及总体参数(如总体均数、总体率等)时,在给出显著性检验结果的同时,再给出95%可信区间。