·专题论坛·

完全肿瘤细胞减灭术是改善结直肠癌腹膜转移患者预后的关键——评述PROPHYLOCHIP和PRODIGE 7研究

扫码阅读电子版

安松林[1] 蔡建[2] 王辉[2] 李雁[1]
[1]首都医科大学附属北京世纪坛医院腹膜肿瘤外科 100038;[2]中山大学附属第六医院结直肠外科,广州 510655
通信作者:李雁,Email:liyansd2@163.com

李雁

【摘要】 腹膜转移是结直肠癌治疗领域的热点和难点,NCCN指南和PSOGI推荐肿瘤细胞减灭术(CRS)加腹腔热灌注化疗(HIPEC)治疗轻中度结直肠癌腹膜转移。在CRS+HIPEC治疗结直肠癌腹膜转移领域,腹膜转移高风险患者行二次探查+HIPEC是否有生存获益,以及HIPEC在该整合治疗体系中的价值,是两个争议已久的重要问题。针对上述问题,法国学者开展了两项随机对照研究:PROPHYLOCHIP研究和PRODIGE 7研究。(1)PROPHYLOCHIP研究发现,腹膜转移高风险患者初次手术后,密切观察组与二次探查+HIPEC组的DFS、OS比较差异无统计学意义,认为若初次手术理想、肿瘤细胞减灭完全,则无必要行二次探查+HIPEC;(2)PRODIGE 7研究发现,结直肠癌腹膜转移患者行完全CRS,联合或不联合HIPEC,其OS(41.7个月 比41.2个月,P=0.99)和无复发生存(RFS)(13.1个月比11.1个月,P=0.43)比较差异均无统计学意义,认为对于此类患者行HIPEC是非必要的。然而,由于该研究设计和实施过程中的系列问题,其结论引起了巨大争议,未得到广泛认可。经过详细分析和深入探讨,我们认为,尚不能根据PRODIGE 7研究否认HIPEC的价值。CRS+HIPEC为核心的整合技术体系是"实体瘤治疗是以手术为主的整合治疗"理念的体现和典范,CRS是基石,完全CRS是改善患者预后的关键,HIPEC是CRS的有效补充。

【关键词】 结直肠肿瘤; 腹膜转移; 肿瘤细胞减灭术; 腹腔热灌注化疗; 二次探查

基金项目:国家自然科学基金项目(82073376);北京市"登峰"人才培养计划(DFL20180701);北京市优秀人才培养资助集体项目(2017400003235J007);首都医科大学附属北京世纪坛医院青年基金项目(2018-q26)

DOI:10.3760/cma.j.cn/441530-20210220-00072

Complete cytoreductive surgery is the key to improving survival of colorectal cancer patients with peritoneal metastases: comment on PROPHYLOCHIP and PRODIGE 7

An Songlin[1], Cai Jian[2], Wang Hui[2], Li Yan[1]
[1]Department of Peritoneal Cancer Surgery, Beijing Shijitan Hospital, Capital Medical University, Beijing 100038, China; [2]Department of Colorectal Surgery, the Sixth Affiliated Hospital, Sun Yat-sen University, Guangzhou 510655, China
Corresponding author: Li Yan, Email: liyansd2@163.com

【Abstract】 Peritoneal carcinomatosis (PC) is one of the difficult problems in the treatment of colorectal cancer (CRC). Based on several retrospective analyses of large samples and prospective randomized controlled studies (RCTs), NCCN and PSOGI recommend cytoreductive surgery (CRS) plus hyperthermic intraperitoneal chemotherapy (HIPEC) for selected CRC patients with mild to moderate PC. There are two important controversial issues in this field: the survival benefit of second-look surgery plus HIPEC for the patients with high risk of PC, and the specific benefit of HIPEC added to CRS for patients with PC. PROPHYLOCHIP found that second-look surgery plus HIPEC in patients at high risk of PC does not result in increased survival. PRODIGE 7 showed that overall survival (OS, 41.7 months vs. 41.2 months, P=0.99) and recurrence-free survival (RFS, 13.1 months vs. 11.1 months, P=0.43) were similar between the HIPEC group and non-HIPEC group, and suggested that HIPEC is not necessary for patients who underwent complete CRS. However, due to a series of problems in the design and implementation of this trial, the conclusion has caused great controversy and has not been widely recognized. Through detailed analysis and in-depth discussion, we believe that the benefit of HIPEC could not be denied according to PRODIGE 7. CRS + HIPEC is the embodiment and

model of the concept of "Solid tumor treatment is surgery-based integrated treatment". CRS is the cornerstone of therapeutic strategies with curative intent for CRC PC and complete CRS is the key to improve the prognosis. Furthermore, HIPEC is an effective supplement to CRS.

【Key words】 Colorectal neoplasms; Peritoneal carcinomatosis; Cytoreductive surgery; Hyperthermic intraperitoneal chemotherapy; Second-look surgery

Fund program: National Natural Science Foundation of China (82073376); Beijing Municipal Administration of Hospitals´ Ascent Plan (DFL20180701); Beijing Municipal Grant for Medical Talents Group on Peritoneal Surface Oncology (2017400003235J007); Youth Fund Project of Beijing Shijitan Hospital Affiliated to Capital Medical University (2018-q26)

DOI:10.3760/cma.j.cn/441530-20210220-00072

结直肠癌是全球常见的恶性肿瘤,发病率位居第3位,死亡率位居第2位[1]。中国每年新发结直肠癌病例37.6万,死亡19.1万[2]。结直肠癌治疗失败的主要原因在于局部复发或腹膜转移。结直肠癌根治性治疗后,异时性腹膜转移的发生率高达20%~50%[3-4]。既往腹膜转移癌被认为是终末期疾病,采取系统化疗、分子靶向药物、姑息手术和支持治疗等传统的治疗手段,疗效甚微,患者中位生存期(median overall survival, mOS)不足12个月[5]。以肿瘤细胞减灭术(cytoreductive surgery, CRS)加腹腔热灌注化疗(hyperthermic intraperitoneal chemotherapy, HIPEC)为核心的综合治疗技术,通过CRS切除肉眼可见的病灶,HIPEC清除微转移灶和游离癌细胞,从而有效控制腹膜转移癌进展,可以使部分结直肠癌腹膜转移患者获得长期生存。

2003年,荷兰Verwaal等[6]发表了CRS+HIPEC治疗结直肠癌腹膜转移的随机对照试验结果,通过对比CRS+HIPEC与以氟尿嘧啶化疗为主的系统治疗,评估CRS+HIPEC的生存获益,结果提示:接受CRS+HIPEC的患者mOS明显延长(22.3个月比12.6个月,P=0.032),生存获益近2倍,此研究在CRS+HIPEC治疗结肠癌腹膜转移领域具有里程碑意义。但在该研究中,对照组未应用奥沙利铂或伊立替康,因此引起一定争议[6]。瑞典Cashin等[7]报道一项随机对照研究,一组接受CRS+术后早期腹腔化疗(early post-operation intraperitoneal chemotherapy, EPIC),另一组仅接受FOLFOX方案(奥沙利铂、亚叶酸钙、氟尿嘧啶)系统化疗,结果发现CRS+EPIC组2年OS优于FOLFOX系统化疗组(54%比38%,P=0.04)。国际腹膜表面肿瘤协作组(Peritoneal Surface Oncology Group International, PSOGI)开展了一项多中心注册研究,共纳入506例接受CRS+HIPEC治疗的结直肠癌腹膜转移患者,结果显示,1、3、5年OS分别为72%、39%和19%,完全CRS患者的mOS达32.4个月[8]。基于上述研究,结肠癌NCCN指南中指出,在有经验的中心,对经选择的可达到R_0切除的腹膜转移患者,可进行CRS联合或不联合腹腔化疗[9]。PSOGI推荐,CRS+HIPEC作为经选择的轻、中度结直肠癌腹膜转移的标准治疗[10]。中国专家的意见:在有经验的中心开展CRS+HIPEC治疗结直肠癌腹膜转移[11]。

多项研究发现,评估腹膜转移严重程度的腹膜癌指数(peritoneal cancer index, PCI)和CRS完成程度(completeness of cytoreduction, CC)是影响CRS+HIPEC治疗结直肠癌腹膜转移的关键预后因素。PCI越低疗效越好,PCI<10分者生存获益佳,而PCI>20分者生存获益很少[12-14]。怎样在腹膜转移较为局限且相对较早的阶段及时发现并给予相应治疗、CRS术后HIPEC是否必要等,是CRS+HIPEC综合诊疗体系中争议已久的问题。

结直肠癌腹膜转移高风险因素包括:T_3期黏液癌、T_4期、肿瘤累及卵巢、腹水细胞学阳性、肿瘤穿孔或破裂[15-19]。目前,对腹膜转移高风险的患者完成术后辅助治疗后,一般仅进行观察性随访。当患者出现临床症状或CT、核磁等影像检查发现腹膜异常病灶时,已发生爆发性、不稳定性的腹膜转移。二次探查+HIPEC的目的在于,早期发现无临床症状或影像学检查正常的腹膜转移患者,让更多的低PCI评分患者接受CRS+HIPEC治疗,防止此部分患者发展成不可切除的广泛腹膜转移癌,从而提高无复发生存(disease free survival, DFS),延长OS;如果二次探查未发现复发证据,可考虑行预防性HIPEC以减少复发风险。然而,既往手术导致的粘连,可增加二次探查副损伤和手术并发症发生风险。对腹膜转移高风险的结直肠癌患者进行二次探查+HIPEC,是否能带来生存获益,法国学者开展的PROPHYLOCHIP随机试验回答了该问题。

PROPHYLOCHIP研究纳入具有初次手术时发现可切除的负荷较小的腹膜转移、卵巢转移、原发肿瘤穿孔或破裂等腹膜转移高风险因素,根治术后并完成6个月FOLFOX4方案(奥沙利铂、亚叶酸钙、氟尿嘧啶)系统化疗、影像学检查未发现复发的结直肠癌患者,随机将其分成密切观察组和二次探查+HIPEC组,主

要研究终点为3年DFS,次要终点为3年和5年OS以及3年无腹膜转移生存(peritoneal disease free survival, pDFS),研究流程图见图1。研究结果:71例影像学检查正常的患者,接受二次探查,外科医生发现37例(52%)出现腹膜转移,且其中4例已无法手术切除;密切观察组和二次探查+HIPEC组的DFS和OS比较,差异均无统计学意义;研究结论:如初次手术理想、细胞减灭完全,二次探查+HIPEC则无必要[20]。

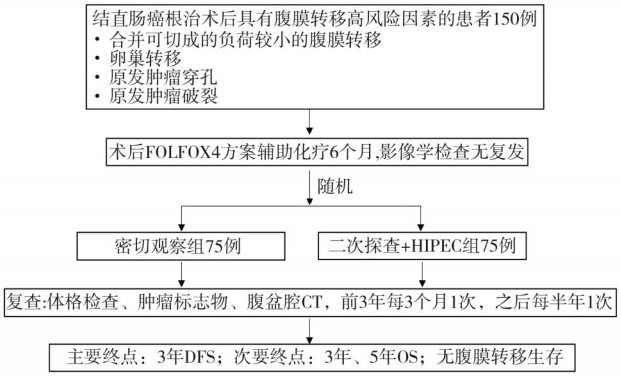

注:FOLFOX4:奥沙利铂、亚叶酸钙、氟尿嘧啶;HIPEC:腹腔热灌注化疗;DFS:无复发生存;OS:总生存

图1 PROPHYLOCHIP研究流程图[20]

有学者认为,CRS提供生存获益,而HIPEC是否增加生存获益尚存疑问,因此,有必要进行随机对照试验来具体评估CRS和HIPEC的作用,PRODIGE 7研究应运而生并拟解决此关键问题,该研究流程图见图2。

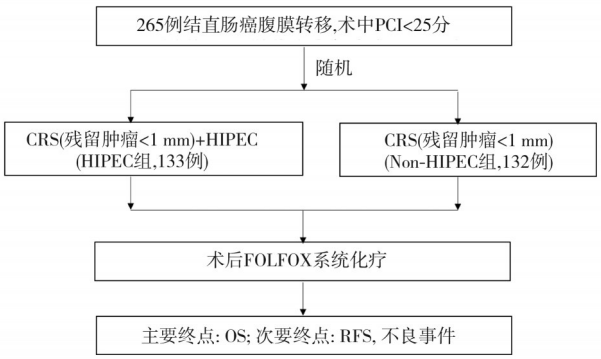

注:PCI:腹膜癌指数;CRS:肿瘤细胞减灭术;HIPEC组:腹腔热灌注化疗组;Non-HIPEC组:非腹腔热灌注化疗组;FOLFOX:奥沙利铂、亚叶酸钙、氟尿嘧啶; OS:总生存;RFS:无复发生存

图2 PRODIGE 7研究流程图[21]

2018年ASCO年会,有学者报道了PRODIGE 7研究的摘要,引发肿瘤学界的学术争议,2021年1月18日此研究结果正式发表[21-22]。该研究共纳入265例结直肠癌腹膜转移患者,均无其他部位转移,全部患者均接受完全CRS(肉眼残留肿瘤< 1 mm),CRS完成后,随机分配接受或不接受HIPEC(奥沙利铂,43℃);中位随访64个月时,研究未达成主要研究终点,非HIPEC组与HIPEC组的mOS分别为41.2个月和41.7个月,差异无统计学意义;两组患者RFS分别为中位11.1个月和13.1个月,差异无统计学意义[21-22]。此研究发表后,引发肿瘤学界重新思考CRS和HIPEC在结直肠癌腹膜转移中的价值。该研究发现,CRS后非HIPEC组与HIPEC组的mOS分别为41.2个月和41.7个月,明显优于既往其他治疗方式,充分证明彻底的CRS是改善结直肠癌腹膜转移患者预后的最重要因素。

Ceelen[23]指出此项研究设计的不足之处:一般在系统治疗的临床试验中,mOS的预期改善通常在5个月左右,而PRODIGE 7研究中,HIPEC预期改善OS达18个月,显然是因样本量受限,提高了HIPEC的预期效果;结直肠癌腹膜转移患者进行CRS+HIPEC治疗后,多数患者又接受多种多样的系统治疗,系统治疗的差异和不良反应将掩盖HIPEC对OS的改善,因此选择OS作为主要研究终点不合理,应该以无腹膜转移生存为主要研究终点。笔者认为,影像学检查难以有效判断腹膜转移,二次探查无生存获益,所以目前无法有效评估无腹膜转移生存;同时,腹膜转移分期为M_1c,分期最晚,治疗难度最大,此阶段改善患者OS尤为重要。因此,对于Ceelen的第2个观点,我们持保留态度。经过详细分析和深入探讨,我们认为,尚不能根据此项研究否认HIPEC的价值。第一,该研究时间跨度达15年,纳入19个中心,其中7个中心入组少于10例,可能对研究结果造成系统性偏倚;第二,非HIPEC组16例(12.1%,16/132),后来接受HIPEC,扩大了非HIPEC组疗效,此统计学偏倚导致认识偏倚;第三,亚组分析发现PCI评分为11~15分的患者从HIPEC治疗中获益,此部分患者证明了HIPEC的治疗价值;第四,研究中HIPEC方案为奥沙利铂单药,而非联合用药。

回顾结直肠癌腹膜转移领域产生重大影响的里程碑研究和历史性事件,不难发现,HIPEC的治疗受益明显,HIPEC技术水平在过去15年有缓慢进步见表1。临床试验的偏倚和偏见是认识进步的最大障碍。PRODIGE7研究将成为结直肠癌腹膜癌治疗策略选择的“分水岭”:信者益坚,怼者益固。须设计和实施更加严谨的临床试验来评价彻底的CRS后HIPEC的治疗价值。

表1 结直肠癌腹膜转移领域重要研究

发表年份	第一作者	期刊	研究类型	病例分组	主要结果
2003	Verwaal[6]	*J Clin Oncol*	随机对照研究	CRS+HIPEC比5-FU为基础的系统治疗	OS:22.3个月比12.6个月, *P*=0.032
2004	Glehen[8]	*J Clin Oncol*	多中心回顾性研究	506例,28个中心,无对照	OS:31月,CC0:32.4个月;预后分析
2010	Elias[24]	*J Clin Oncol*	多中心回顾性研究	523例,23个中心,无对照	OS:31个月,CC0-1 33个月;预后分析
2013	Kuijpers[25]	*Ann Surg Oncol*	多中心回顾性研究	660例,无对照	OS:33个月
2017	Huang[26]	*Oncotarget*	Meta分析	68项HIPEC相关研究	OS:28个月
2018	Quenet[21]	*J Clin Oncol*	随机开放标签试验	CRS+HIPEC对比CRS,见表1	OS: 41.7个月 比41.2个月, *P*=0.995
2020	Goéré[20]	*Lancet Oncol*	随机对照研究	二次探查+HIPEC对比密切观察组,见表2	5年OS: 68% 比72%, *P*>0.05

法国学者在结直肠癌腹膜转移领域完成的这两项重磅研究给我们带来以下启示:(1)临床医生应深入认识肿瘤生物学,转移是恶性肿瘤的最本质特性,是肿瘤致死的根本原因,其包括腹膜转移、淋巴道转移和血道转移3种经典的途径。腹膜转移是结直肠癌治疗失败的主要原因之一,传统治疗方式效果欠佳,患者因肠梗阻或腹腔内肿瘤进展而死亡。微转移灶和游离癌细胞是发生腹膜转移的主要病理因素,CRS通过腹膜切除和联合脏器切除,能够清除肉眼可见肿瘤(宏观CRS),HIPEC通过局部区域化疗、热效应和大容量溶液的物理作用,清除微小癌灶和游离癌细胞(微观CRS),从机制上看,CRS+HIPEC是腹膜转移癌的最佳治疗方式。临床实践证实,CRS+HIPEC可改善结直肠癌腹膜转移的生活质量、延长生存期,已成为结直肠癌腹膜转移的推荐治疗。(2)将基本的肿瘤生物学认识成果融会贯通地运用于日常临床实践,从而自然而然地体现了每一个具体病例诊断治疗的全流程中。术前根据肿瘤发展病程、肿瘤标志物水平、静态(平扫+增强+三维重建全腹及盆腔CT)和动态(碘海醇全消化道造影)影像学检查,筛选CRS+HIPEC的生存获益人群;术中,严格遵守无瘤、整块切除、不切割等肿瘤外科手术原则;术后,结合患者的身心状态,根据肿瘤的组织学、细胞学、分子生物学特性,制定包含系统化疗、腹腔化疗、放疗、靶向药物、抗肿瘤免疫等在内的综合治疗策略,降低复发和转移风险,延长生存。(3)在精准治疗个体化治疗的新时代,丰富和发展"实体瘤治疗是以手术为主的整合治疗"这一命题的科学内涵和技术内涵。CRS+HIPEC核心的综合诊疗技术理念的体现,CRS改善结直肠癌腹膜转移患者预后的基石;彻底切除肿瘤,是外科医生实施CRS至关重要的原则和理念;理想的手术是最佳治疗,只要初次手术满意,二次探查则无必要;HIPEC是CRS的有效补充。

利益冲突 所有作者均声明不存在利益冲突

参 考 文 献

[1] Bray F, Ferlay J, Soerjomataram I, et al. Global cancer statistics 2018:GLOBOCAN estimates of incidence and mortality worldwide for 36 cancers in 185 countries[J]. CA Cancer J Clin, 2018,68(6):394-424. DOI:10.3322/caac.21492.

[2] Chen W, Zheng R, Baade PD, et al. Cancer statistics in China, 2015[J]. CA Cancer J Clin, 2016,66(2):115-132. DOI:10.3322/caac.21338.

[3] Segelman J, Granath F, Holm T, et al. Incidence, prevalence and risk factors for peritoneal carcinomatosis from colorectal cancer[J]. Br J Surg, 2012,99(5):699-705. DOI:10.1002/bjs.8679.

[4] 王枭杰,池畔,林惠铭,等. 建立影像学无远处转移结肠癌患者发生腹膜转移的列线图预测模型[J]. 中华胃肠外科杂志, 2017, 20(12):1387-1392. DOI:10.3760/cma.j.issn.1671-0274.2017.12.014.

[5] Huang CQ, Min Y, Wang SY, et al. Cytoreductive surgery plus hyperthermic intraperitoneal chemotherapy improves survival for peritoneal carcinomatosis from colorectal cancer: a systematic review and meta-analysis of current evidence[J]. Oncotarget, 2017,8(33):55657-55683. DOI:10.18632/oncotarget.17497.

[6] Verwaal VJ, van Ruth S, de Bree E, et al. Randomized trial of cytoreduction and hyperthermic intraperitoneal chemotherapy versus systemic chemotherapy and palliative surgery in patients with peritoneal carcinomatosis of colorectal cancer[J]. J Clin Oncol, 2003,21(20):3737-3743. DOI:10.1200/JCO.2003.04.187.

[7] Cashin PH, Mahteme H, Spång N, et al. Cytoreductive surgery and intraperitoneal chemotherapy versus systemic chemotherapy for colorectal peritoneal metastases: a randomised trial[J]. Eur J Cancer, 2016,53:155-162. DOI:10.1016/j.ejca.2015.09.017.

[8] Glehen O, Kwiatkowski F, Sugarbaker PH, et al. Cytoreductive

surgery combined with perioperative intraperitoneal chemotherapy for the management of peritoneal carcinomatosis from colorectal cancer: a multi-institutional study[J]. J Clin Oncol, 2004,22(16): 3284-3292. DOI:10.1200/JCO.2004.10.012.

[9] National Comprehensive Cancer Network. NCCN Clinical Practice Guidelines in Colon cancer (2020 Version 3)[EB/OL]. (2020-05-23)[2021-02-20] http://www.nccn.org.

[10] Bushati M, Rovers KP, Sommariva A, et al. The current practice of cytoreductive surgery and HIPEC for colorectal peritoneal metastases: results of a worldwide web-based survey of the Peritoneal Surface Oncology Group International (PSOGI)[J]. Eur J Surg Oncol, 2018,44(12):1942-1948. DOI: 10.1016/j.ejso.2018.07.003.

[11] 中国医师协会结直肠肿瘤专委会腹膜肿瘤专业委员会. 结直肠癌腹膜转移诊治中国专家意见(2017)[J/CD]. 中华结直肠疾病电子杂志,2017,6(5):360-366. DOI:10.3877/cma.j.issn.2095-3224.2017.05.002.

[12] Elias D, Gilly F, Boutitie F, et al. Peritoneal colorectal carcinomatosis treated with surgery and perioperative intraperitoneal chemotherapy: retrospective analysis of 523 patients from a multicentric French study[J]. J Clin Oncol, 2010,28(1):63-68. DOI: 10.1200/JCO.2009.23.9285.

[13] Moran BJ, Cecil T. Treatment of surgically resectable colorectal peritoneal metatases[J]. Br J Surg, 2014,101(2): 5-7. DOI: 10.1002/bjs.928.

[14] Jacquet P, Sugarbaker PH. Clinical research methodologies in diagnosis and staging of patients with peritoneal carcinomatosis [J]. Cancer Treat Res, 1996,82:359-374. DOI:10.1007/978-1-4613-1247-5_23.

[15] Sugarbaker PH. Second-look surgery for colorectal cancer: revised selection factors and new treatment options for greater success[J]. Int J Surg Oncol, 2011, 2011: 915078. DOI: 10.1155/2011/915078.

[16] Klaver CE, Musters GD, Bemelman WA, et al. Adjuvant hyperthermic intraperitoneal chemotherapy (HIPEC) in patients with colon cancer at high risk of peritoneal carcinomatosis; the COLOPEC randomized multicentre trial[J]. BMC Cancer, 2015, 15:428. DOI:10.1186/s12885-015-1430-7.

[17] Song W, Wu SJ, He YL, et al. Clinicopathologic features and survival of patients with colorectal mucinous, signet-ring cell or non-mucinous adenocarcinoma: experience at an institution in southern China[J]. Chin Med J(Engl), 2009,122(13):1486-1491.

[18] Goi T, Obata S, Inoue T, et al. Clinicopathological study of the colorectal mucinous carcinomas[J]. Int Surg, 2006,91(6):352-357. DOI:10.1111/j.1365-263X.2006.00739.x.

[19] Evers DJ, Verwaal VJ. Indication for oophorectomy during cytoreduction for intraperitoneal metastatic spread of colorectal or appendiceal origin[J]. Br J Surg, 2011,98(2):287-292. DOI: 10.1002/bjs.7303.

[20] Goéré D, Glehen O, Quenet F, et al. Second-look surgery plus hyperthermic intraperitoneal chemotherapy versus surveillance in patients at high risk of developing colorectal peritoneal metastases (PROPHYLOCHIP-PRODIGE 15): a randomised, phase 3 study[J]. Lancet Oncol, 2020,21(9):1147-1154. DOI: 10.1016/S1470-2045(20)30322-3.

[21] Quenet F, Elias D, Roca L, et al. A UNICANCER phase Ⅲ trial of hyperthermic intraperitoneal chemotherapy (HIPEC) for colorectal peritoneal carcinomatosis (PC): PRODIGE 7[J]. J Clin Oncol, 2018,36 Suppl 18:S3503. DOI:10.1200/JCO.2018.36.18_suppl.LBA3503.

[22] Quénet F, Elias D, Roca L, et al. Cytoreductive surgery plus hyperthermic intraperitoneal chemotherapy versus cytoreductive surgery alone for colorectal peritoneal metastases (PRODIGE 7): a multicentre, randomised, open-label, phase 3 trial[J]. Lancet Oncol, 2021,22(2):256-266. DOI:10.1016/S1470-2045(20)30599-4.

[23] Ceelen W. HIPEC with oxaliplatin for colorectal peritoneal metastasis: The end of the road?[J]. Eur J Surg Oncol, 2019, 45(3):400-402. DOI:10.1016/j.ejso.2018.10.542.

[24] Elias D, Gilly F, Boutitie F, et al. Peritoneal colorectal carcinomatosis treated with surgery and perioperative intraperitoneal chemotherapy: retrospective analysis of 523 patients from a multicentric French study[J]. J Clin Oncol, 2010,28(1):63-68. DOI: 10.1200/JCO.2009.23.9285.

[25] Kuijpers AM, Mirck B, Aalbers AG, et al. Cytoreduction and HIPEC in the Netherlands: nationwide long-term outcome following the Dutch protocol[J]. Ann Surg Oncol, 2013,20(13): 4224-4230. DOI:10.1245/s10434-013-3145-9.

[26] Huang CQ, Min Y, Wang SY, et al. Cytoreductive surgery plus hyperthermic intraperitoneal chemotherapy improves survival for peritoneal carcinomatosis from colorectal cancer: a systematic review and meta-analysis of current evidence[J]. Oncotarget, 2017,8(33):55657-55683. DOI:10.18632/oncotarget.17497.

(收稿日期:2021-02-05)

(本文编辑:万晓梅)

本文引用格式

安松林,蔡建,王辉,等. PROPHYLOCHIP和PRODIGE 7研究评述——完全肿瘤细胞减灭术是改善结直肠癌腹膜转移患者预后的关键[J]. 中华胃肠外科杂志, 2021,24(3):220-224. DOI:10.3760/cma.j.cn/441530-20210220-00072.