·新技术·

# 圆形吻合器密封置入通道装置:全腹腔镜胃癌根治术腔内吻合的一种新技术

扫码阅读电子版

杜建军[1] 薛洪源[1] 赵立志[2] 张自强[1] 许勇刚[1] 胡建[3] 叶琳[4] 余昌达[4] 董元强[5]
[1]复旦大学附属华山医院普通外科,上海 200040;[2]陕西省汉中市中心医院消化外科 723000;[3]上海中医药大学附属曙光医院胃肠外科 201203;[4]江西省九江市第一人民医院普通外一科 332000;[5]南京医科大学第一附属医院普通外科 210029
通信作者:杜建军,Email:dujjm@163.com

【摘要】 圆形吻合器在全腔镜胃癌根治术中的应用存在两个难点:腔内钉砧头放置和吻合器置入腹腔的良好通道。腔内荷包缝合及钉砧头放置技术不断被优化,但目前仍缺少理想的吻合器置入通道。本文报道一种圆形吻合器置入吻合新技术,于标本取出切口放置切口保护牵开器,自其密封盖中央小孔置入钉砧头及圆形吻合器,实现了理想气腹压力维持下,简单灵巧的吻合器置入及腔内吻合。本文报道的3例在吻合过程中均无漏气,气腹维持良好,无中转开腹或使用其他吻合技术,术后恢复顺利。该圆形吻合器置入吻合新技术,可作为全腹腔镜胃癌根治腔内吻合一个新选择。

【关键词】 胃肿瘤; 完全腹腔镜手术; 消化道重建; 圆形吻合器
DOI:10.3760/cma.j.cn.441530-20210401-00139

**Laparoscopic circular stapled gastrointestinal anastomosis using novel device of sealed cap access after total laparoscopic gastrectomy**

*Du Jianjun[1], Xue Hongyuan[1], Zhao Lizhi[2], Zhang Ziqiang[1], Xu Yonggang[1], Hu Jian[3], Ye Lin[4], Yu Changda[4], Dong Yuanqiang[5]*
*[1]Department of General Surgery, Huashan Hospital, Fudan University, Shanghai 200040, China; [2]Department of Digestive Surgery, Hanzhong Central Hospital, Hanzhong, Shanxi 723000, China; [3]Department of Gastrointestinal Surgery, Shuguang Hospital, Shanghai University of Traditional Chinese Medicine, Shanghai 201203, China; [4]Department of General Surgery, Jiujiang No. 1 People's Hospital, Jiujiang, Jiangxi 332000, China; [5]Department of General Surgery, the First Affiliated Hospital of Nanjing Medical University, Nanjing 210029, China*
*Corresponding author: Du Jianjun, Email: dujjm@163.com*

**【Abstract】** Intracorporeal classic gastrointestinal anastomosis using circular stapler in totally laparoscopic gastrectomy (TLG) for gastric cancer requires intracorporeal anvil placement and suitable access for introduction of the circular stapler to the abdominal cavity without gas leak. The novel techniques for anvil placement have been updated, but there is no progress for proper access for circular stapler. In the study, intracorporeal circular-stapled gastrointestinal anastomosis were successfully accomplished using a novel device of sealed cap access with a central hole (WLB-60/70-60/100, Wuhan Widerep Medical Instrument Co.,Ltd, China) customized to the incision protection retractor for the simple and accessible introduction of the circular stapler and anvil under the optimal maintenance of pneumoperitoneum pressure in TLG. In these 3 cases, there was no gas leakage and the pneumoperitoneum was well maintained when performing the gastrointestinal anastomosis, and there was no transition to laparotomy or other anastomosis techniques. The result suggests that the sealed cap access could be a novel choice for introduction of the circular stapler to the abdominal cavity in order to obtain laparoscopic circular-stapled gastrointestinal anastomosis in TLG.

**【Keywords】** Gastric neoplasms; Total laparoscopic surgery; Digestive tract reconstruction; Circular stapler
DOI:10.3760/cma.j.cn.441530-20210401-00139

由于腔镜下腹腔内吻合的技术难度和手术风险较高,全腹腔镜胃癌根治手术的广泛开展受到较大限制。圆形吻合是经典的腔镜下吻合方式,但其应用目前存在2个难点:(1)需腹腔镜下钉砧头置入;(2)缺乏吻合器进入腹腔的良好通道。为了实现腹腔镜下钉砧头置入,已有许多研究者提出了腹腔镜下荷包缝合及钉砧头放置新技术,但吻合器进入腹腔的通道仍一直未有明显进展。由于缺乏与圆形吻合器进出相配套的密封闭气装置,目前临床上常采用圆形吻合器插入手套内,或用毛巾钳夹闭管状吻合器旁皮肤切口的方法,来防止漏气及维持气腹的稳定。这两种方法繁琐,易干扰腹壁视野,且由于密闭性不佳,不利于气腹压的稳定维持。在此,我们创新采用一种圆形吻合器密封置入通道新装置技术与同道分享,并附上3例临床实践的资料。

一、病例资料

病例1:男,77岁,体质指数19.8 kg/m$^2$,肿瘤部位:胃角。病例2:女,74岁,体质指数24.9 kg/m$^2$,肿瘤部位:胃窦。病例3:男,72岁,体质指数21.5 kg/m$^2$,肿瘤部位:贲门。

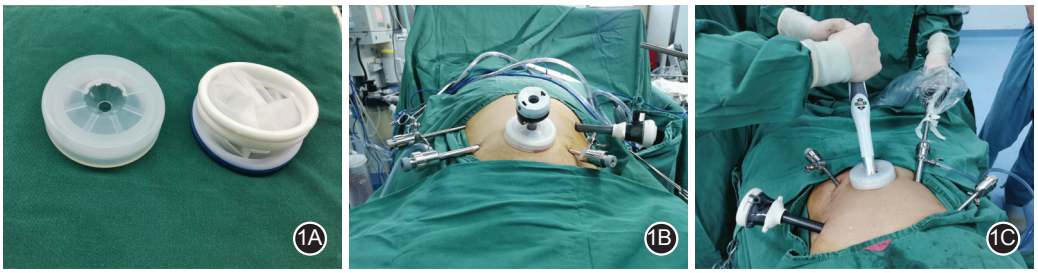


**图1** 圆形吻合器密封置入通道 1A. 带密封盖的切口保护牵开器；1B. Trocar经密封盖中央孔置入（脐部切口）；1C. 圆形吻合器经密封盖中央孔置入（脐部切口）

二、手术方法

1. 装置置入：完成淋巴结清扫、胃部游离后，于上腹部左锁骨中线作长约2.5 cm切口或延长脐部Trocar孔至2.5 cm并置入带密封盖的切口保护牵开器（WLB-60/70-60/100，武汉沃德利派医疗器械有限公司），用于标本取出、钉砧头及圆形吻合器的置入。其密封盖正中设置小孔，Trocar或圆形吻合器通过时闭气性能好。见图1。

2. 通过圆形吻合器密封置入通道进行吻合操作

病例1和病例2行全腹腔镜远端胃切除术+Roux-en-Y吻合。（1）钉砧头的放置：根据肿瘤位置确定切除范围后，将钉砧头至密封盖中央孔置入腹腔内，使用腔内Poke技术于胃近端拟离断处完成钉砧头的放置并离断标本[1]。距离屈氏韧带25 cm处离断空肠，于距离远端空肠断端40 cm处，使用U形平行荷包缝合技术完成空肠钉砧头的放置[2]。（2）圆形吻合器置入与气腹重建：经腹部切口取出标本，同时将远端空肠肠袢牵出至腹腔外，将圆形吻合器经切口保护牵开器密封盖中央孔穿过后，置入距远端空肠断端5 cm处肠腔内，布带打活结捆绑固定空肠断端于圆形吻合器上；将圆形吻合器置入腹腔后，扣紧密封盖并重建气腹。（3）吻合：腔镜直视下，旋出吻合器中心杆并与胃远端钉砧头连接，即将旋紧吻合器前取下捆绑布带，旋紧击发，完成腔镜下胃空肠吻合；圆形吻合器直接经密封盖中央孔取出，直线切割闭合器关闭远端空肠断端开口。以同样方法，将圆形吻合器置入近端空肠，并行空肠空肠吻合，完成Roux-en-Y吻合。

病例3行全腹腔镜近端胃切除术+双通道吻合。（1）钉砧头的放置：根据肿瘤位置确定切除范围后，分别使用腔内Poke技术、自牵引荷包缝合技术、U形平行荷包缝合技术，完成远端残胃、食管、空肠钉砧头的放置[3-4]。（2）圆形吻合器置入与气腹重建：距屈氏韧带25 cm处离断空肠，将远端空肠经脐部切口牵出至腹腔外，将圆形吻合器经密封盖中央孔穿过后置入距空肠断端20 cm处肠腔内，并使用布带捆绑固定空肠断端后重建气腹。（3）吻合：行腔镜下胃空肠吻合。以同样方法经密封盖中央孔置入圆形吻合器后，分别完成腔镜下食管空肠、空肠空肠吻合。

三、手术情况

3例患者均顺利完成手术。病例1、2、3的手术时间分别为190、180和215 min，吻合时间分别为28、23和70 min，吻合过程顺利，无漏气，气腹维持良好，无中转开腹或使用其他吻合技术。术后患者排气后即开放流质饮食，病例3开放饮食前行吻合口水剂造影。术后恢复顺利，无吻合口漏等吻合口相关并发症出现。

四、讨论

我们从实践中感受到，采用本圆形吻合器置入通道装置的新技术有以下优势。（1）气腹稳定：由于良好的密闭设计，确保了圆形吻合器经密封盖上中央孔进出时不漏气，利于术中气腹保持稳定。（2）简化手术操作：术中圆形吻合器和钉砧头均可自密封盖正中小孔进出，无需取下或更换其他装置，操作过程方便，且吻合器置入腹腔后操作活动度大。（3）钉砧头放置到位：该装置可在保持气腹、腹腔镜清晰视野下，将钉砧头自密封盖正中小孔置入腹腔合适位置，避免了在无气腹状态下盲放后钉砧头不到位、寻找困难的情况发生。（4）不干扰腹腔镜手术操作：脐部或主操孔切口延长，置入切口保护牵开器及其密封盖（或小型号），均不会对其他Trocar孔的手术器械操作产生影响。（5）便于标本取出：该装置本身是切口保护牵开器，此通道同时也可作为标本取出通道。

综上所述，圆形吻合器密封置入通道的使用，为全腹腔镜胃癌根治腔内吻合的选择提供了新的技术和思路。

**利益冲突** 所有作者均声明不存在利益冲突

## 参 考 文 献

[1] 杜建军，薛洪源. 腔内Poke技术应用技巧分享[J]. 中华胃肠外科杂志，2019，22(7)：647. DOI：10.3760/j.issn.1671-0274.2019.07.021.

[2] 杜建军，薛洪源. “U形平行荷包缝合技术”应用技巧分享[J]. 中华胃肠外科杂志，2019，22(9)：875. DOI：10.3760/j.issn.1671-0274.2019.09.020.

[3] Hu J, Zhao L, Xue H, et al. Predominant classic circular-stapled double-tract reconstruction after totally laparoscopic proximal gastrectomy: safe, feasible, time-saving anastomoses by technical tie-up[J]. Surg Endosc, 2020, 34(11): 5181-5187. DOI: 10.1007/s00464-020-07824-w.

[4] 胡建，赵立志，薛洪源，等. 圆形吻合主导的全腔镜近端胃切除双通道重建技术应用技巧[J]. 中华胃肠外科杂志，2020，23(10)：995. DOI：10.3760/cma.j.issn.1671-0274.2020.10.106.

（收稿日期：2021-03-29）

（本文编辑：朱雯洁）

**本文引用格式**

杜建军，薛洪源，赵立志，等. 圆形吻合器密封置入通道装置：全腹腔镜胃癌根治术腔内吻合的一种新技术[J]. 中华胃肠外科杂志，2021，24(4)：370-371. DOI：10.3760/cma.j.cn.441530-20210401-00139.