·新技术·

机器人辅助单吻合口十二指肠回肠旁路联合袖状胃切术(SADI-S)

王伦 姜涛 赵玉会
吉林大学中日联谊医院减重与代谢外科,长春 130033
通信作者:姜涛,Email:jiangtao99@jlu.edu.cn

【摘要】 与胆胰转流十二指肠转位术相比,单吻合口十二指肠回肠旁路联合袖状胃切除术(SADI-S)操作相对简单,且两种术式对肥胖及其代谢病的疗效相当。本中心报道国内第一例达芬奇机器人辅助SADI-S治疗重度肥胖症。患者为27岁男性,身高180 cm,体质量140 kg,腰围125 cm,体质指数43.2 kg/m^2。入院诊断:脂肪肝、重度肥胖症、高甘油三酯血症、高尿酸血症。采用达芬奇机器人辅助SADI-S手术,通过阑尾确定回盲部,从回盲部逆行测量共同通道,距回盲部300 cm处进行标记并悬挂远端。在34 Fr支撑管的引导下行胃袖状切除。切断十二指肠球部后将十二指肠近端与回肠标记处行端-侧吻合,将胃切缘与大网膜加固缝合,经口注入亚甲蓝后未见漏出,于吻合口和十二指肠残端处放置引流管。手术时间为244 min,术中出血量为50 ml。患者术后住院时间为7 d且恢复良好。术后随访6个月,多余体质量减少率(EWL%)为80.21%。术后体质量、体质指数、腰围等指标均明显下降,高甘油三酯血症、高尿酸血症、胰岛素抵抗均完全缓解。提示,达芬奇机器人辅助SADI-S治疗重度肥胖症安全可行。

【关键词】 机器人手术,辅助; 十二指肠回肠旁路联合袖状胃切除术,单吻合口; 肥胖

Robot-assisted single-anastomosis duodeno-ileal bypass with sleeve gastrectomy

Wang Lun, Jiang Tao, Zhao Yuhui
Department of Bariatric and Metabolic Surgery, China-Japan Union Hospital, Jilin University, Changchun 130033, China
Corresponding author: Jiang Tao, Email:jiangtao99@jlu.edu.cn

【Abstract】 Single-anastomosis duodeno-ileal bypass with sleeve gastrectomy (SADI-S) is simpler and has similar efficacy for obesity and obesity-associated metabolic diseases in comparison to biliopancreatic diversion with duodenal switch. We reported the first Da Vinci robot-assisted SADI-S in the treatment of severe obesity in China. This male patient was 27-year-old with height of 180 cm, body weight of 140 kg, waistline of 125 cm and body mass index of 43.2 kg/m^2. The diagnosis at admission was fatty liver, severe obesity, hypertriglyceridemia and hyperuricemia. The patient underwent Da Vinci robot-assisted SADI-S. The surgeon identified ileocecal part by appendix, then a common channel was measured retrogradely from the ileocecal valve, the distal ileum at 300 cm from the ileocecal part was marked and suspended. A sleeve gastrectomy was performed over a 34 Fr bougie tube. An end-to-side anastomosis between proximal duodenum and the pre-marked ileum was performed after duodenal bulb transection. Gastric incision was sutured with omentum reinforcement. No leakage was found after injecting methylene per os. Finally, a drainage tube was left in place under the anastomosis and close to the duodenal stump. The operation time was 244 minutes and the amount of bleeding during surgery was 50 ml. The patient recovered well with a postoperative hospital stay of 7 days and was followed up for six months. The percent

DOI:10.3760/cma.j.cn.441530-20210111-00013
收稿日期 2021-01-11 **本文编辑** 朱雯洁
引用本文:王伦,姜涛,赵玉会. 机器人辅助单吻合口十二指肠回肠旁路联合袖状胃切术(SADI-S)[J]. 中华胃肠外科杂志, 2021,24(5):449-451. DOI:10.3760/cma.j.cn.441530-20210111-00013.

of excess weight loss (EWL%) was 80.21% at 6 months after operation. The body weight, body mass index and waist circumference decreased significantly after operation. Complete remission was achieved for hypertriglyceridemia, hyperuricemia and insulin resistance. The patient suffered from cholestasis without serious complications at 6 months after operation. Our experience shows that Da Vinci robot-assisted SADI-S is safe and feasible in treating severe obesity.

【Key words】Robot - assisted surgery; Duodeno - ileal bypass with sleeve gastrectomy, single - anastomosis; Obesity

作为胆胰转流十二指肠转位术的简化术式，单吻合口十二指肠回肠旁路联合袖状胃切除术（single - anastomosis duodenoileal bypass with sleeve gastrectomy，SADI-S）操作相对简单，且对肥胖及其代谢病的疗效十分可观[1]。减重外科收治的肥胖患者具有肝脏体积大、腹围大、腹壁厚及内脏脂肪堆积明显等特征，这些因素导致腹腔操作空间狭小，从而显著增加了手术的难度，这种现象在超级肥胖患者中变得更加明显。腹腔镜技术在减重外科的运用显著降低了肥胖患者的手术难度，同时也使手术并发症和病死率明显降低[2]。尽管如此，腹腔镜技术仍存在以下问题：第一，传统腹腔镜为二维平面图像，缺乏空间感知能力；第二，进行腹腔镜操作时颈、肩、背、手等部位处于非自然状态，这违反人体工程学，长期的腹腔镜操作会加速术者疲劳和各关节劳损；第三，腹腔镜的镜头是由扶镜手掌控，操作过程中手术视野会晃动，画面稳定性有待提高；既往有减重手术史的患者腹腔粘连严重，腹腔镜技术对该类患者行修正手术时难度显著增加。

与腹腔镜相比，达芬奇机器人具有高清三维成像系统和灵活的机械臂，能从各种角度完成复杂的、高难度的解剖操作，且机器人控制台符合人体工程学，即术者可以坐着以一种相对舒适的姿势完成手术，这能显著降低术者的疲劳感，减少手术操作对术者的劳损。截止目前为止，国内尚无达芬奇机器人SADI-S的相关文献报道。本中心于2020年3月9日完成达芬奇机器人辅助SADI-S治疗重度肥胖症一例，现报道如下。

一、病例资料

男性，27岁，因“发现肝脂肪性病变8个月”入院。体格检查：身高180 cm，体质量140 kg，腰围125 cm，体质指数43.2 kg/m^2。实验室检查：甘油三酯1.87 mmol/L，尿酸446.74 μmol/L。入院诊断：脂肪肝、重度肥胖症、高甘油三酯血症、高尿酸血症。

二、手术方法

全身麻醉生效后，患者呈“头高脚低大字位”，消毒铺单，脐下缘插入8 mm戳卡，建立气腹后置入镜头（机器人3号臂），在可视下于右侧腋前线与胃大弯右端延长线交汇处置入12 mm戳卡（机器人1号臂），经1号臂和3号臂连线中点的竖直线与右肋弓下缘的交汇处置入8 mm戳卡（机器人2号臂），于左锁骨中线与胃大弯左端交汇处置入8 mm戳卡（机器人4号臂），再于3、4号臂中点略平脐水平处置入12 mm戳卡为助手孔，所有戳卡间距均>8 cm，避免机械臂相互干扰，见图1。先探查腹腔，通过阑尾确定回盲部，以无损伤肠钳的钳头（长度为5 cm）为测量标尺，从回盲部逆行测量共同通道，距回盲部300 cm处进行标记并悬挂远端，游离胃结肠韧带。在34Fr支撑管的引导下行胃袖状切除。切断十二指肠上部后将近端十二指肠与回肠标记处行端-侧吻合，见图2，将胃切缘与网膜加固缝合，经口注入亚甲蓝后未见漏出，于吻合口和十二指肠残端放置乳胶引流管一枚，术毕。

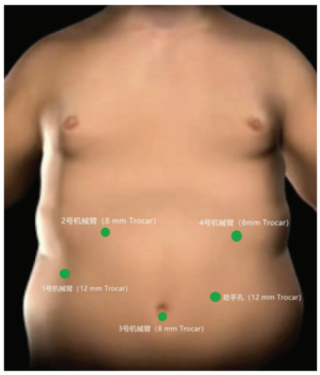

图1 机器人单吻合口十二指肠回肠旁路联合袖状胃切除术戳卡及机械臂分布图

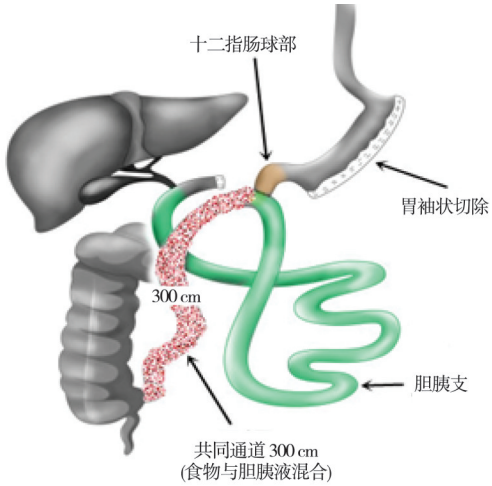

图2 单吻合口十二指肠回肠旁路联合袖状胃切除术手术示意图（王伦绘制）

三、临床结局

本次手术持续244 min，术中出血量为50 ml，术后对患者监护治疗15 h，然后返回普通病房继续治疗。术后第2天患者开始下床活动，此时可饮少许温开水。术后第4天患者

行上消化道造影确认无异常后拔除腹腔引流管，此时可进少量清流食。随后逐渐减少肠外营养并增加肠内营养。患者于术后第7天顺利出院，患者出院后在个案管理师的指导下进行饮食过度。

四、随访

术后随访6个月，本例患者术后3个月、6个月多余体质量减少率（EWL%）分别为50.4%、80.2%。体质量、体质指数、腰围等指标均明显下降，高甘油三酯血症、高尿酸血症、胰岛素抵抗均完全缓解，维生素B_{12}水平术后恢复正常，维生素E在术前、术后3个月、术后6个月分别为5.3 μg/L、3.8 μg/L、5.4 μg/L，低于正常值范围。见表1。患者术后6个月时出现胆汁淤积，嘱咐患者严格按医嘱口服熊去氧胆酸行利胆治疗，胆汁淤积的转归有待进一步随访观察，本次手术并无吻合口漏、出血、吻合口梗阻及深静脉血栓等严重并发症发生。骨密度测定提示腰椎、髋关节等处的骨密度无异常。

表1 本例单吻合口十二指肠回肠旁路联合袖状胃切除术肥胖患者手术前后体质量及其相关代谢指标的变化情况

指标	术前	术后	
		3个月	6个月
体质量(kg)	140	107	87.5
体质指数(kg/m²)	43.2	33.0	27.0
腰围(cm)	125	109	92
甘油三酯(mmol/L)	1.87	1.38	1.08
尿酸(μmol/L)	446.7	416.1	372.3
胰岛素抵抗指数	7.0	1.6	1.7
维生素B_{12}(ng/L)	163	505.8	405.1
维生素E(μg/L)	5.3	3.8	5.4

注：正常值范围：甘油三酯<1.7 mmol/L；尿酸（男性）：208.3~428.40 μmol/L；胰岛素抵抗指数<2.69；维生素B_{12}：180~916 ng/L；维生素E：5.7~19.9 μg/L

五、讨论

SADI-S由西班牙Sánchez-Pernaute等[3]于2007年首次报道。最初的SADI-S手术是在56 Fr胃管支撑下行袖状胃切除，其共同肠道为200 cm，后来为了减少术后营养并发症的发生，研究人员将胃管大小改为40 Fr，共同通道长度延长至300 cm[4]。

目前，国内尚无关于机器人SADI-S手术的相关报道。国外关于机器人SADI-S作为初始手术治疗肥胖症的文献是以个案形式，亦或机器人SADI-S作为袖状胃切除术的修正手术式进行报道的[5-8]。Palomares等[5]报道了机器人SADI-S作为初始手术治疗一例肥胖合并脐疝患者，其SADI-S操作时间为165 min。Tat等[6]报道了12例机器人SADI-S手术（11例作为袖状胃切除术的修正手术，1例为初始手术），其平均手术时间为204 min。Vilallonga等[8]报道了3例机器人SADI-S手术（均是袖状胃切除术的修正手术），其平均手术时间为145 min。上述研究均无吻合口漏、出血、梗阻等严重并发症发生。本次研究结果除手术时间外，安全性与上述报道一致。Sánchez-Pernaute等[9]的研究结果表明：SADI-S术后3个月、6个月的EWL%分别为53.6%和81.6%，糖尿病、高血脂等代谢性疾病也得到显著缓解。本次研究结果显示患者术后3个月、6个月EWL%分别为50.4%和80.2%，甘油三酯和尿酸均降至正常值范围。我们的研究结果与上述研究结果相一致。此外，术者感觉，与腹腔镜手术相比，在行机器人SADI-S过程中，视野更加清晰、稳定，疲劳感明显改善。

综上所述，达芬奇机器人与SADI-S的强强联合不仅能获得良好的疗效，还能降低手术操作难度及风险，使术者和患者都能从中获益，我们相信这两者的结合将会在减重代谢外科大放异彩。

利益冲突 所有作者均声明不存在利益冲突

参 考 文 献

[1] Surve A, Cottam D, Medlin W, et al. Long-term outcomes of primary single-anastomosis duodeno-ileal bypass with sleeve gastrectomy (SADI-S)[J]. Surg Obes Relat Dis, 2020, 16(11): 1638-1646. DOI: 10.1016/j.soard.2020.07.019.

[2] DeMaria EJ, Pate V, Warthen M, et al. Baseline data from american society for metabolic and bariatric surgery-designated bariatric surgery centers of excellence using the bariatric outcomes longitudinal database[J]. Surg Obes Relat Dis, 2010, 6(4): 347-355. DOI: 10.1016/j.soard.2009.11.015.

[3] Sánchez-Pernaute A, Rubio Herrera MA, Pérez-Aguirre E, et al. Proximal duodenal-ileal end-to-side bypass with sleeve gastrectomy: proposed technique[J]. Obes Surg, 2007, 17(12): 1614-1618. DOI: 10.1007/s11695-007-9287-8.

[4] Surve A, Zaveri H, Cottam D, et al. A retrospective comparison of biliopancreatic diversion with duodenal switch with single anastomosis duodenal switch (SIPS-stomach intestinal pylorus sparing surgery) at a single institution with two year follow-up[J]. Surg Obes Relat Dis, 2017, 13(3): 415-422. DOI: 10.1016/j.soard.2016.11.020.

[5] Palomares JT, Boza AC, Haro ES, et al. Really totally robotic SADI-S in a patient with extreme morbid obesity and non-reducible umbilical hernia: case report[J]. Obes Surg, 2020, 30(10): 4171-4173. DOI: 10.1007/s11695-020-04802-y.

[6] Tat C, Del Gobbo GD, Klingler M, et al. How I do it: robotic single-anastomosis duodeno-ileal bypass with sleeve gastrectomy (SADIS)[J]. J Gastrointest Surg, 2020, 24(12): 2893-2895. DOI: 10.1007/s11605-020-04789-y.

[7] Martínez EL, Lammers L, Goergen M, et al. Full robotic single anastomosis duodeno-ileal bypass (SADI)[J]. Cir Esp, 2019, 97(9): 535. DOI: 10.1016/j.ciresp.2019.05.013.

[8] Vilallonga R, Fort JM, Caubet E, et al. Robotically assisted single anastomosis duodenoileal bypass after previous sleeve gastrectomy implementing high valuable technology for complex procedures[J]. J Obes, 2015, 2015: 586419. DOI: 10.1155/2015/586419.

[9] Sánchez-Pernaute A, Herrera MAR, Pérez-Aguirre ME, et al. Single anastomosis duodeno-ileal bypass with sleeve gastrectomy (SADI-S). One to three-year follow-up[J]. Obes Surg, 2010, 20(12): 1720-1726. DOI: 10.1007/s11695-010-0247-3.