·讲座·

腹腔镜下结直肠癌手术筋膜解剖层面显露与组织分离的力学原理

黄烁 王自强
四川大学华西医院胃肠外科中心,成都 610041
Email:wangzqzyh@163.com

【摘要】 结直肠癌的外科手术已进入到基于膜解剖的完整系膜切除时代,腔镜外科技术的应用进一步推动了对筋膜结构的解剖、组织及胚胎学研究,带来对结直肠周围脏壁层筋膜的解剖结构更精细、深入、但仍充满争议的认识。复层的壁层筋膜及特殊部位筋膜间的致密粘连仍是完成精准筋膜间分离的最大障碍。充分理解脏壁层筋膜的"洋葱皮"样结构,采用以三角形牵拉为主要框架的牵拉-对抗-牵拉模式,正确利用组织间的粘连固定作为对抗张力,将牵拉的合力随时调整到外科医生的操作点,并垂直于被分离的两层筋膜,以获得最大限度的外科手术层面暴露。采用垂直于脏壁层筋膜的"撕开"手法或平行于筋膜间隙的滑动手法,可保证被分离筋膜的完整性,准确展开外科手术平面。正确、充分地牵拉暴露筋膜间隙,以及正确的筋膜间隙分离手法,能确保结直肠癌手术中脏壁层筋膜完整性,最大程度降低系膜残留或肠周围重要结构以及自主神经损伤的机会。

【关键词】 腹腔镜手术; 结直肠肿瘤; 筋膜解剖; 力学
基金项目: 四川省科技厅项目(2021YFS0025);四川大学华西医院学科卓越发展1·3·5工程项目(20HXJS003);国家科技部结直肠癌队列研究项目(2017YFC0908204)

Inter-fascial dissection in laparoscopic colorectal cancer surgery: principles of retraction and exposure and techniques in fascial separation

Huang Shuo, Wang Ziqiang
Department of Gastrointestinal and Colorectal Surgery, West China Hospital, Sichuan University, Chengdu 610041, China
Email:wangzqzyh@163.com

【Abstract】 Colorectal surgery for malignancies has evolved into an era of careful and precise dissection along mesorectal or mesocolic fascia to achieve the so-called total mesorectal excision or complete mesocolic excision. The wide use of laparoscopic technique prompted more anatomical, histological, and embryological studies. This leads to a deeper and more precise understanding of fascial anatomy concerning colorectal surgery, though controversies exist. The complicated anatomy of multilayer parietal fasciae and dense adhesion between fasciae at specific sites still represent a major hindrance to perform a precise inter-fascial dissection. Colorectal surgeons should be familiar with the onion-like arrangement of the visceral and parietal fasciae. The dedicated assistants should provide three-directional traction and adjust the direction of forces timely in a manner that the resultant forces are always in a direction perpendicular to the fasciae that are to be dissected. The fixation of the mesorectum and the mesocolon to the pelvic and abdominal wall can also be exploited as a natural counter-retraction. To separate loosely attached visceral and parietal fasciae, the application of splitting forces on opposite fasciae or sliding the forceps along the interface will provide quick separation and maintenance of the integrity of

DOI: 10.3760/cma.j.cn441530-20210613-00235
收稿日期 2021-06-13 **本文编辑** 王静
引用本文:黄铄,王自强. 腹腔镜下结直肠癌手术筋膜解剖层面显露与组织分离的力学原理[J]. 中华胃肠外科杂志, 2021,24(8):722-726. DOI:10.3760/cma.j.cn441530-20210613-00235.

扫码观看视频

the fasciae. In summary, careful attention to the direction and strength of three directional retractions on parietal and visceral fasciae will help stretch and open up the areolar surgical tissue plane, skillful maneuver in separation and dividing of the attachment of two fasciae will ensure a precise inter-fascial dissection and help achieve total mesorectal excision or complete mesocolic excision, reducing the risk of the residual of the mesentery and inadvertent injuries to adjacent tissues and autonomic nerves.

【Key words】 Laparoscopic surgery; Colorectal neoplasms; Fascial anatomy; Mechanics

Fund program: Project of Department of Science and Technology of Sichuan Province (2021YFS0025); Engineering Project of 1·3·5 Discipline Excellence Development of West China Hospital, Sichuan University (20HXJS003); Cohort Research Program of National Ministry of Science and Technology (2017YFC0908204)

全直肠系膜切除(total mesorectal excision, TME)及完整结肠系膜切除(complete mesocolic excision, CME)手术理念的提出,为实施结直肠癌根治术提供了更加可依据、可复制的统一手术标准。两者的本质均是基于肠固有筋膜为标准的膜解剖外科手术,但由于肠道不同部位的系膜与体壁、盆壁的筋膜结构有着不同致密程度的附着,为完美实施肠固有筋膜外剥离提出了挑战。膜解剖这一手术标准的新要求,有别于既往基于肿瘤供养血管淋巴结引流途径以及足够肠段切除的传统结直肠根治手术模式。更多基于胚胎及组织学解剖的研究,提供了关于肠周围筋膜解剖的新信息;而关于特定部位筋膜的发育、融合及移行仍有较多争议点。这些新的理论被用于结直肠癌微创膜解剖的实践,极大推进了结直肠癌根治手术质量的持续进步。但腹腔镜手术具有更长的学习曲线,缺乏良好的暴露技巧以及优化的组织暴露游离流程,会阻碍高质量完整系膜切除手术的顺利实施,甚至有随机对照研究显示,腹腔镜手术可能带来更差的外科手术质量[1]。本文结合笔者经验,配合手绘示意图和操作视频(可扫码观看),总结在结直肠癌外科手术中,达到良好组织暴露和筋膜间游离所需的基本牵拉暴露原则及组织分离技巧。

一、结直肠周围筋膜结构的胚胎学发育与解剖

根据Sato和Hashimoto[2]关于人体筋膜的"洋葱皮样"移行理论,整个中肠及后肠来源器官,包括全部结肠与直肠,均为腹膜下筋膜的深层所覆盖,该层筋膜分别延续为结肠固有筋膜及直肠固有筋膜。而在后腹膜下的深筋膜和浅筋膜间,由于输尿管及肾脏的向上迁移,深筋膜和浅筋膜分别与肾前后筋膜融合[3]。而升、降结肠系膜后方的腹膜与后腹膜发生融合,形成融合筋膜,介于内脏固有筋膜与体壁筋膜间,构成结肠手术中壁层筋膜结构的一部分。输尿管周围的筋膜向盆腔延续构成输尿管腹下神经筋膜,该筋膜实质为多层筋膜的融合,包括腹下神经前筋膜(壁层腹膜外筋膜深层)、输尿管周围筋膜以及盆内脏神经周围筋膜等。最近,Cosma等[4]的研究将该层筋膜划分为神经筋膜间隙,认为该层筋膜厚度随脂肪组织的量而产生较大变化。髂血管前后的筋膜,随髂内血管的分支,向盆内脏移行为膀胱腹下筋膜(双层结构)。在盆丛及其尾侧部位,由于盆植物神经的参与及内脏血管分支需要跨越输尿管腹下神经筋膜供应相应的内脏,输尿管腹下神经筋膜与膀胱腹下筋膜发生融合,构成复杂的、多筋膜的富含血管神经结构。这些结构在传统解剖中被定义为宫颈旁组织、阴道旁组织或男性的神经血管束。从筋膜移行的系统观点上,将传统意义上的膀胱宫颈韧带、宫颈骶韧带以及阴道直肠韧带等,统一理解为由输尿管腹下神经筋膜以及盆丛神经构成的盆内脏支撑系统,以及内脏血管分支周围筋膜构成的滋养系统,两者在靠近内脏器官时形成融合,构成神经、血管与筋膜交错的内脏盆筋膜,其中最重要的结构是由膀胱下血管和阴道血管与支配外生殖器的内脏神经构成的神经血管束,这一理解似乎更为合理[5-6]。传统定义上备受争议的直肠侧韧带,实际上是位于神经血管束与直肠间、或盆丛与直肠间的致密粘连,单独存在的直肠中动脉较为少见,而更常见的是,直肠中段的分支血管来源于膀胱下动脉分出的前列腺血管或阴道血管。供应直肠中下段的微血管穿过神经血管束及覆盖其背侧面Denonvilliers筋膜[7-8]。在胚胎期12~16周,远端直肠前方的膀胱直肠陷窝逐步消失,Denonvilliers筋膜起源于其后充填于泌尿生殖器官与直肠间的间充质组织[9-10]。多项组织学研究发现,该筋膜为复层结构,其向两侧的延续包绕神经血管束,并在此处与直肠固有筋膜间形成致密粘连,组织学上也常常难以区分Denonvilliers筋膜与直肠固有筋膜[11-12]。

综上,尽管结直肠系膜本身由相对单一的肠固有筋膜包裹,但与其紧邻或致密粘连的壁层筋膜为多层筋膜的层叠,正确地寻找及维持脏壁层筋膜间隙的正确手术层面,保证在该层面内进行游离,关键在于采用正确的牵拉与反牵拉方法显露平面,并采用有效的分离方法避免破坏相邻的筋膜。

二、筋膜暴露的基本原理及方法

人体筋膜主要呈"洋葱皮"样平行分布[13]。基于此,准确把握脏层筋膜与壁层筋膜间的外科"神圣平面"的方法,在于分别在两侧筋膜上施加垂直于筋膜方向的、平行的牵拉力量。在结肠开放手术中,采用纱布大范围牵拉结肠及压迫Toldt筋膜能达到良好的对抗张力。在直肠开放手术中,预先切断直肠近端及采用特殊的盆腔拉钩(如St.Marks拉钩)能提供更好的张力。Heald提出,在无血管的神圣平面缺乏良好张力情况下,不应采用电刀进行锐性切割,指出了良好的组织张力在TME手术中的高度重要性[14]。通过拉钩、手掌及纱布的应用,开腹手术较容易达到"平面对平面"的牵拉

效果。而腹腔镜下则只能实现对若干个“点”的牵拉，需要注意牵拉方向，了解牵拉力与组织被固定平面的关系，才能实现良好的牵拉效果。具体介绍如下。

1.三角形牵拉与各牵拉方向的合力：见图1。腹腔镜下多点牵拉时，只有三角形才能形成最稳固的平面形状，三角形牵拉也是最常见的牵拉模式。但要注意3个点牵拉时，力的方向和力度的维持及适时变化。原则上，3个点上的牵拉方向均应与三角形的重心呈反向延长线，其中一条边的两个顶点的力量，如牵拉结肠系膜时，不仅应使被牵拉的系膜展开，而且合力的方向应垂直于需要分离的组织平面，且助手应适时调整牵拉力量的方向，使三角形牵拉的力线尽量汇交于主刀的操作点，以在操作平面上形成最大的对抗张力。典型的三角形牵拉方式最常用于反折上直肠系膜侧及后间隙、直肠前间隙、横结肠系膜以及结肠后间隙的游离。在这些游离过程中，应尤其注意将被牵拉的结肠系膜、直肠系膜或胃牵张展平，才能形成良好的暴露。

2.组织被固定部位与牵拉力量的关系：见图1C、图1D、图1E及图2A。在结肠、直肠游离以及淋巴结清扫的过程中，多数情况下结肠或直肠系膜被固定于某处腹壁或盆壁。此时，组织被固定的部位形成天然的对抗张力，往往只需要牵拉两个点，即可形成与被固定平面的垂直合力。常常利用被固定平面的两点牵拉法的部位包括骶骨岬及骶骨前方的直肠后间隙、直肠远端与肛提肌上间隙、升降结肠后间隙以及肠系膜下动脉周围等。此时应注意牵拉的合力应垂直于被固定的部位，如牵拉直肠后间隙时垂直于骶骨，向头侧牵拉直肠以使张力垂直于肛提肌，升降结肠游离时牵拉张力应主要向腹侧，而不是向头侧或尾侧过度牵拉结肠。

3.筋膜、组织结构自身张力的维持：见图2。代表分离的管道（如肠管及血管）或条索样结构（如盆丛神经）自然状态下处于松弛状况，不易于辨认及分离，游离过程中容易受到损伤。分离过程中将这些结构牵直，使其处于“紧绷”状况是辨认保护这些结构的重要步骤，如牵拉盆侧壁使盆丛神经垂直“站立”于骶前平面，将直肠绷直以避免裸化直肠过程最后过程中损伤直肠，拉直降结肠以使脾曲与脾结肠韧带形成张力等。拉直结肠的血管，以使其走行的“投影”凸显于松弛的结肠系膜，这是辨认结肠血管位置的重要步骤。尽管选择合适的牵拉部位及向“怀里”牵拉是保持张力的主要方式之一，但利用穿刺鞘的杠杆原理反向牵拉松弛的肠道，是获得更好的牵拉张力和更灵活的方向调整的方法。见图3。

4.其他牵拉模式：见图2。如图所示，T型或K型牵拉可用于分离被绷直的盆丛神经与直肠系膜，或分离绷直的直肠肌管与直肠系膜。对于较长段的组织被紧密固定于后腹壁时，如肠系膜下血管后及肠系膜上静脉前方（通过小肠系膜固定于后腹壁），平行向前腹壁的牵拉有利于获得更好的暴露。降结肠显露过程中，为克服乙状结肠的“回落”，可采用“直角三角”型的牵拉方式，以形成针对Toldt筋膜的垂直张力。

三、筋膜平面辨认的主要标志

除直接辨认光滑的筋膜外，可采用两个重要的标识辨认脏壁层筋膜及外科分离平面。

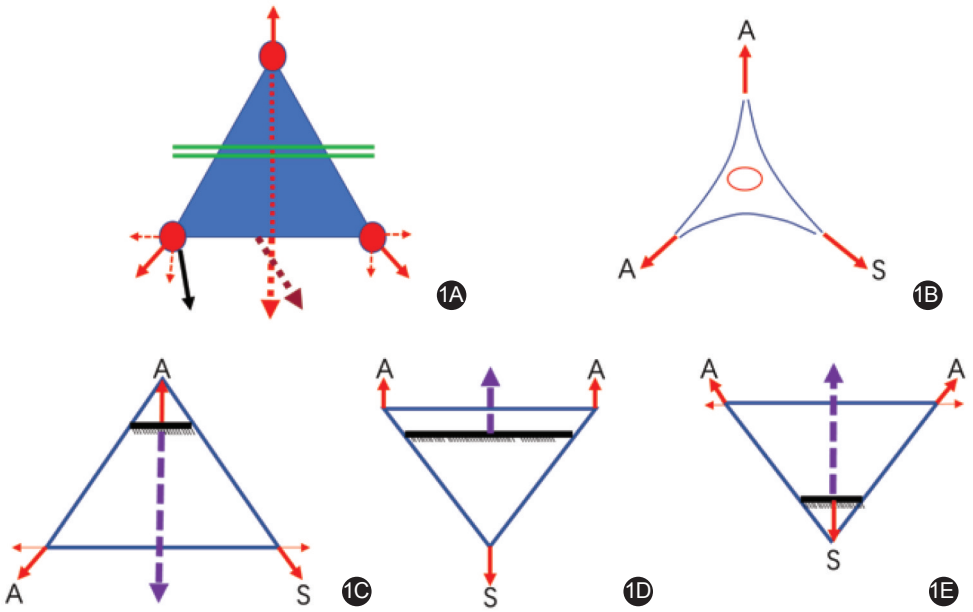

注：A为助手；S为主刀

图1 三角形牵拉的基本框架与变化示意图（王自强绘制） 1A.三角形牵拉三个顶点牵拉的合力应与组织分离平面的两侧筋膜（绿线）垂直，一侧顶点的牵拉张力（黑色）方向变化将导致合力（褐色）不作用于三角形的重心；1B.在组织无固定的部位，三各方向的力线应交汇于三角形的重心，即操作点；1C.前方组织固定的正三角形牵拉，如直肠前间隙分离时，底边的两处牵拉应将直肠系膜展平；1D.前方组织固定的倒三角形牵拉，如直肠远端前壁，上底边的两处牵拉应将松弛的前壁组织（阴道）推向腹侧；1E.后壁固定的三角形牵拉，上底边两处牵拉应将组织展平，如直肠后间隙，横结肠系膜处

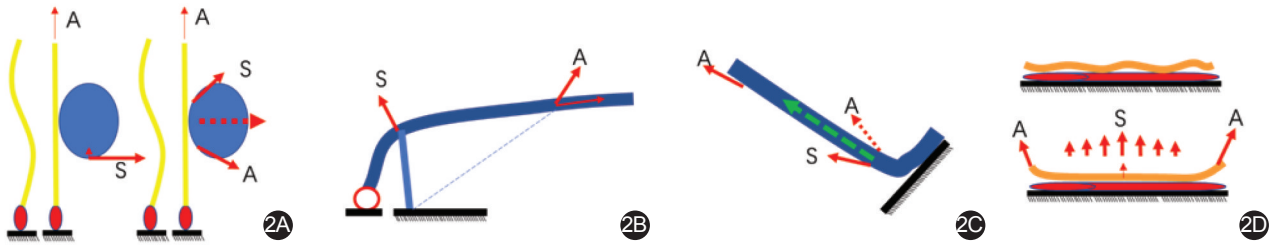

注：A为助手；S为主刀

图2　不同牵拉模式以及力的作用的示意图（王自强绘制）　2A.直肠侧间隙分离的T或K型牵拉，助手将盆丛拉直，主刀将直肠系膜“拉离”盆丛；2B.解决冗长结肠时的直角三角形牵拉，如降结肠后方，助手将降结肠拉直，主刀将结肠顶向腹侧，形成与后腹壁的张力；2C.分离肛提肌上间隙时，牵拉力应垂直于肛提肌平面；2D.肠系膜下血管处或肠系膜上静脉前方可采用平行牵拉，利用组织与后腹壁的固定作用

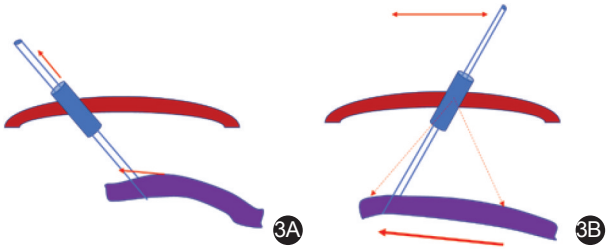

图3　“向怀里”牵拉及杠杆原理反向牵拉的示意图（王自强绘制）　3A.采用“向怀里”牵拉带来的组织运动范围小；3B.利用杠杆原理反向牵拉带来的结肠运动幅度大，能带来更好的牵拉力度及方向调整的灵活性

1.外科神圣平面——黄白组织交界的偏黄色侧：脏、壁层筋膜间主要是无血管的疏松间隙，偶有细小的血管、淋巴管或神经纤维穿过。这些无血管的组织结构在良好张力的牵拉下，形成白色的“发丝样结构”，而结直肠系膜内的脂肪被包被于完整的肠固有筋膜内部而呈现黄色。因此，贴近系膜侧的黄白交界平面分离，是避免破入壁层筋膜后方、保证系膜完整切除的最常用辨识标准[14]。

2.筋膜的微血管辨识理论：肠固有筋膜及腹膜后的各层筋膜均有相对独立的、沿筋膜表面分布的微血管网络，这些血管网的形成，推测可能与筋膜的胚胎来源或筋膜完成的某种功能有关。在胚胎发育过程的某个时间段，这些筋膜均被覆腹膜，而有相应的结构，因而有其独有的腹膜下血管网络。分布在输尿管腹下神经筋膜及直肠系膜的微血管，有着不同的血管走向，可以帮助我们识别不同的筋膜层次[15-16]。

四、组织分离的技巧

1.筋膜间平面分离的方向问题：见图4。由于脏壁层筋膜间主要为无血管结构，有很多手法可以将两侧筋膜分离，但比较高效的分离方法可划分为两类：（1）沿与两侧筋膜垂直的方向“撕开”筋膜间的轻微粘连，见图4B和4C；这种方法单次分离的纵深距离最远，且筋膜非常完整，但由于两侧筋膜间仍有非常细小的交通血管支，因而可能导致渗血污染手术创面。（2）沿两侧筋膜间缝隙纵向滑动，见图4D和4E；这种手法单次的纵深推进慢，但可快速显露两层筋膜的附着线，且不会导致交通血管出血，结合锐性分离，能在快速无血环境下完成筋膜分离；当用于直肠前侧间隙分离时，该种滑动手法，可清晰显露发自神经血管束至直肠系膜的微小血管，进一步协助精准的筋膜间游离。

2.肠管裸化的分离技巧：裸化直肠的最大风险是超声刀常垂直指向肠壁肌层，容易导致直肠损伤。更为安全的方法是沿肠壁纵轴做小段肠肌管裸化。直肠系膜内组织与肌性肠管的联系主要是微小血管以及神经纤维肌淋巴管，当将直肠绷直且采用T型牵拉系膜时，微小血管将垂直进入肠壁，沿肠纵轴分离可清晰辨认这些微血管，切断后系膜脂肪与肠壁再无粘连，钝性分离能保证肠壁肌层的完整性免受损失。

3.血管裸化的技巧及注意事项：小肠及结肠系膜内血管的裸化过程中，要注意两点：（1）筋膜的形成主要与脂肪组织承受的压力相关，在系膜内由于动脉的搏动，以及静脉的充盈与塌陷，其周围的脂肪组织会发生筋膜样变化，因此在无炎性改变及肿瘤侵犯情况下，可理解为血管与系膜脂肪间仍然存在无血管的疏松平面，由于动脉压力的变化，越远心端的血管，其周围的鞘膜或筋膜结构越不明显。（2）所有系膜脂肪淋巴组织均就近接受或回流血液，分离血管时，应注意减少滋养血管引起的出血。在技术操作层面，沿血管长轴滑动超声刀比垂直血管环形裸化更容易进入到血管与系膜脂肪的疏松组织层面。在沿动脉操作采用“剃”的手法进行血管裸化时，速度不宜过快，单纯幅度不宜过长，以使滋养血管出血能及时被超声刀的热能止血。在肠系膜前方分离时，应注意单独切断汇入肠系膜上静脉的滋养血管；一旦滋养血管意外出血时，通常采用压迫止血的方法即可，避免或减少用能量器械处理滋养血管出血。

综上，结直肠外科医生应充分理解人体筋膜的“洋葱皮”样结构，采用以三角形牵拉为主要框架的牵拉及对抗牵拉方式，正确利用组织间的固定作为对抗牵拉张力，在操作者的工作点施加垂直于筋膜平面的牵拉力量，以获得最大的外科手术平面暴露效果，保证全系膜切除的完整性及最大限度降低对周围结构、自主神经的副损伤。

利益冲突　所有作者均声明不存在利益冲突

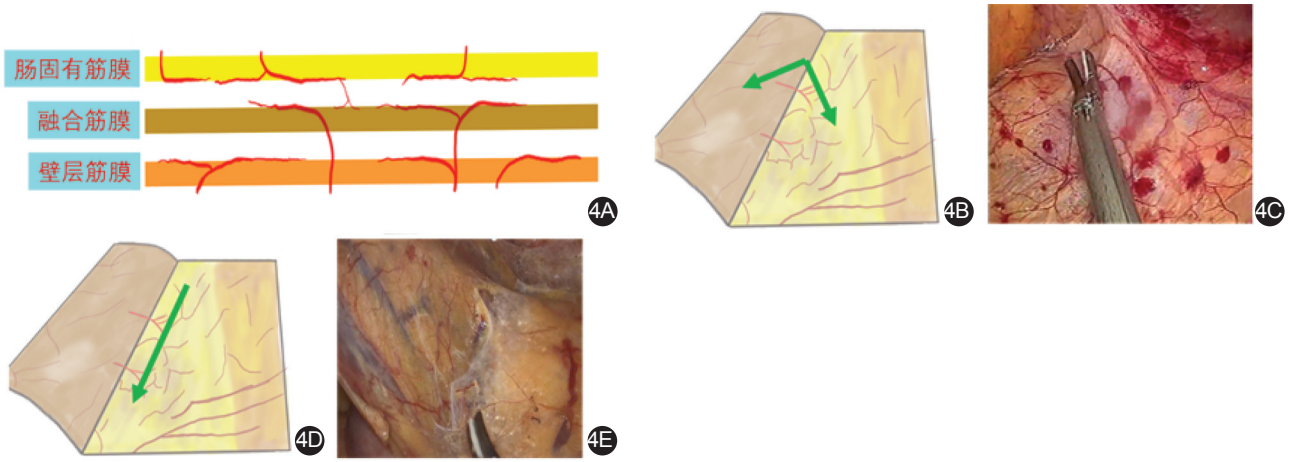

图4 筋膜间平面分离(示意图由王自强绘制,手术图片来源于作者团队) 4A.示意脏层及壁层筋膜均有独立的微血管系统,脏壁层间仅有少量的微小血管交通;4B和4C.采用垂直于脏、壁层筋膜的力量"撕开"两层筋膜间的疏松粘连,可见完成后有点状的血迹,提示断开的微小交通血管;4D和4E.沿两层筋膜间的缝隙纵向滑动,可清晰显示壁层筋膜折叠附着于脏层筋膜反折线的全程

参 考 文 献

[1] Fleshman J, Branda M, Sargent DJ, et al. Effect of laparoscopic-assisted resection vs open resection of stage II or III rectal cancer on pathologic outcomes: the ACOSOG Z6051 randomized clinical trial[J]. JAMA, 2015,314(13):1346-1355. DOI:10.1001/jama.2015.10529-

[2] Sato T, Hashimoto M. Morphological analysis of the fascial lamination of the trunk[J]. Bull Tokyo Med Dent Univ, 1984, 31(1):21-32.

[3] Mirilas P, Skandalakis JE. Surgical anatomy of the retroperitoneal spaces part II: the architecture of the retroperitoneal space[J]. Am Surg, 2010,76(1):33-42.

[4] Cosma S, Ferraioli D, Mitidieri M, et al. A simplified fascial model of pelvic anatomical surgery: going beyond parametrium-centered surgical anatomy[J]. Anat Sci Int, 2021,96(1):20-29. DOI:10.1007/s12565-020-00553-z.

[5] Yabuki Y, Murakami G, Hoshiba T, et al. Redefinition of the pelvic connective tissue: in situ histologic examination [J]. Female Pelvic Med Reconstr Surg, 2011, 17(2):60-66. DOI: 10.1097/SPV.0b013e31820e9dbd.

[6] 邓祥兵,张豪,王自强.盆内筋膜与盆内脏血管神经关系的研究进展及侧方淋巴结清扫术的技术改良[J].临床外科杂志, 2020,28(5):407-411. DOI:10.3969/j.issn.1005-6483.2020.05.003.

[7] Kiyomatsu T, Ishihara S, Murono K, et al. Anatomy of the middle rectal artery: a review of the historical literature[J]. Surg Today, 2017,47(1):14-19. DOI:10.1007/s00595-016-1359-8.

[8] Bilhim T, Pereira JA, Tinto HR, et al. Middle rectal artery: myth or reality? Retrospective study with CT angiography and digital subtraction angiography[J]. Surg Radiol Anat, 2013, 35(6):517-522. DOI:10.1007/s00276-012-1068-y.

[9] Bertrand MM, Alsaid B, Droupy S, et al. Biomechanical origin of the Denonvilliers´ fascia[J]. Surg Radiol Anat, 2014,36(1): 71-78. DOI:10.1007/s00276-013-1142-0.

[10] Kim JH, Kinugasa Y, Hwang SE, et al. Denonvilliers´ fascia revisited[J]. Surg Radiol Anat, 2015,37(2):187-197. DOI:10.1007/s00276-014-1336-0.

[11] Chapuis PH, Kaw A, Zhang M, et al. Rectal mobilization: the place of Denonvilliers´ fascia and inconsistencies in the literature [J]. Colorectal Dis, 2016,18(10):939-948. DOI:10.1111/codi.13343.

[12] Ghareeb WM, Wang X, Chi P, et al. The ´multilayer´ theory of Denonvilliers´ fascia: anatomical dissection of cadavers with the aim to improve neurovascular bundle preservation during rectal mobilization[J]. Colorectal Dis, 2020,22(2):195-202. DOI:10.1111/codi.14850.

[13] 黄昊,王自强.结直肠癌手术的筋膜间层面解剖及小血管辅助的筋膜辨识[J].中华胃肠外科杂志,2020,23(7):670-675. DOI:10.3760/cma.j.cn.441530-20200508-00265.

[14] Fischer J, Bland K, Jones D.Rectal Cancer in the 21st Century—Radical Operations: Anterior Resection and Abdominoperineal Excision // Fischer´s Mastery of Surgery [M]. Philadelphia: Lippincott Williams & Wilkins, 2012.

[15] 邓祥兵,孟文建,张元川,等.直肠前间隙Denovilliers筋膜分层结构及与前列腺血管分支的关系[J].中华胃肠外科杂志, 2013,16(5):489-493. DOI:10.3760/cma.j.issn.1671-0274.2013.05.021.

[16] 古朝阳,王自强,邓祥兵.低位直肠癌手术中直肠系膜周围解剖与操作平面要点[J].中国实用外科杂志,2017,37(6):686-691. DOI:10.19538/j.cjps.issn1005-2208.2017.06.23.