·论著·

基于倾向评分匹配的腹腔镜经自然腔道取标本手术与经辅助切口取标本手术治疗直肠癌的中长期疗效分析

徐朔 张宏

中国医科大学附属盛京医院普通外科 结直肠肿瘤外科,沈阳 110004

通信作者:张宏,Email:haojiubujian1203@sina.cn

【摘要】 目的 比较腹腔镜经自然腔道取标本手术(NOSES)与经辅助切口取标本手术的中长期疗效。**方法** 采用倾向评分匹配研究方法。纳入病理诊断为直肠腺癌、术前影像评估为$T_{1\sim3}$期且体质指数<28 kg/m^{2}的患者,排除行局部切除术或经腹会阴联合切除术、同时性多原发癌、术前存在肿瘤致肠道梗阻或穿孔、术前接受新辅助放疗或不适于行腹腔镜手术者。2017年1月至2019年1月期间,中国医科大学附属盛京医院结直肠肿瘤外科264例腹腔镜直肠癌手术患者资料被纳入本研究,根据手术方式分为NOSES组(52例)和经辅助切口取标本手术组(辅助切口组,212例)。采用倾向评分匹配法对初始数据进行1∶1匹配,最终获得两组病例各46例。比较两组2年无病生存情况、手术及围手术期情况。**结果** 倾向评分匹配后,NOSES组和辅助切口组的肿瘤短径分别为(2.9±0.8) cm和(3.1±1.0) cm(t=0.842,P=0.402),两组其他基线资料也均具有可比性(均P>0.05)。两组手术时间、术中出血量、住院时间和并发症发生情况比较,差异均无统计学意义(均P>0.05)。NOSES组的术后首次恢复排气时间[2(1~6) d比3(1~6) d,Z=−3.035,P=0.002]及首次恢复流食时间[3(1~6) d比3(2~7) d,Z=−2.587,P=0.010]均早于辅助切口组,差异有统计学意义。与辅助切口组相比,NOSES组术后疼痛评分更低[3(2~5)分比4(3~7)分,Z=−5.477,P<0.001],美容评分更高[8(6~9)分比7(5~8)分,Z=−6.329,P<0.001],差异均有统计学意义。NOSES组的远切缘距离长于辅助切口组,差异有统计学意义[(3.7±1.2) cm比(2.9±1.4) cm,t=3.287,P<0.001]。两组近切缘距离、收获淋巴结数和环周切缘阳性率差异均无统计学意义(均P>0.05)。随访2年,NOSES组和辅助切口组的2年无病生存率分别为93.5%和89.1%,差异无统计学意义(P=0.466)。**结论** NOSES的中长期疗效与传统腹腔镜手术相当;NOSES具有切口更加美观、术后疼痛更轻、恢复更快的优势,更符合微创理念。

【关键词】 直肠肿瘤; 腹腔镜技术; 经自然腔道取标本手术; 预后

基金项目:辽宁省自然科学基金资助项目(20170540997)

Comparison of the mid- and long-term outcomes between natural orifice specimen extraction surgery and conventional laparoscopic surgery with abdominal auxiliary incision in the treatment of rectal cancer based on propensity score matching method

Xu Shuo, Zhang Hong

Department of Colorectal Tumor Surgery, Department of General Surgery, Shengjing Hospital, China Medical University, Shenyang 110004, China

Corresponding author: Zhang Hong, Email: haojiubujian1203@sina.cn

DOI: 10.3760/cma.j.cn.441530-20210104-00010

收稿日期 2021-01-04 **本文编辑** 朱雯洁

引用本文:徐朔,张宏. 基于倾向评分匹配的腹腔镜经自然腔道取标本手术与经辅助切口取标本手术治疗直肠癌的中长期疗效分析[J]. 中华胃肠外科杂志, 2021, 24(8): 698-703. DOI: 10.3760/cma.j.cn.441530-20210104-00010.

【Abstract】 **Objective** To compare the mid- and long-term outcomes between natural orifice specimen extraction surgery (NOSES) and conventional laparoscopic surgery with abdominal auxiliary incision in the treatment of rectal cancer. **Methods** A propensity score matching study was conducted. Patients with pathological diagnosis of rectal adenocarcinoma, preoperative imaging assessment of T1-3 and body mass index <28 kg/m^2 were included. Those who underwent local resection or abdominoperineal resection, had simultaneous multiple primary cancers, malignant intestinal obstruction or perforation, received neoadjuvant radiotherapy, and were unsuitable for laparoscopic surgery were excluded. From January 2017 to January 2019, 264 patients undergoing laparoscopic rectal cancer surgery at the Department of Colorectal Tumor Surgery, Shengjing Hospital of China Medical University were enrolled in this study, and divided into the NOSES group (52 cases) and the auxiliary incision group (212 cases). Propensity score matching method was used as 1:1 to match the initial data, and 46 pairs were finally obtained. SPSS 26.0 was used for data analysis, and 2-year disease-free survival, intraoperative and perioperative indicators were compared between the two groups. **Results** The tumor short diameter in the NOSES group and the auxiliary incision group was (2.9±0.8) cm and (3.1±1.0) cm (t=0.842, P=0.402) respectively. Other baseline data were also comparable between the two groups(all P>0.05). There were no significant differences in operative time, intraoperative blood loss, length of hospital stay and postoperative complication rate between the two groups (all P>0.05). The time to first flatus [2 (1-6) days vs. 3 (1-6) days, Z=−3.035, P=0.002] and to liquid food intake [3 (1-6) days vs. 3 (2-7) days, Z=−2.587, P=0.010] after surgery in the NOSES group were earlier than those that in the auxiliary incision group. Compared with the auxiliary incision group, the postoperative pain score was lower [3 (2-5) vs. 4 (3-7), Z=−5.477, P<0.001], and the aesthetic score was higher [8 (6-9) vs. 7 (5-8), Z=−6.329, P<0.001] in the NOSES group. The distal resection margin in the NOSES group was longer than that in the auxiliary incised group [(3.7±1.2) cm vs. (2.9±1.4) cm, t=3.287, P<0.001]. There were no significant differences in proximal resection margin the number of harvested lymph nodes and positive rate of circumferential resection margin between the two groups (all P>0.05). The 2-year disease-free survival rate in the NOSES group and the auxiliary incision group was 93.5% and 89.1% respectively, and the difference was not statistically significant (P=0.466). **Conclusions** NOSES has similar mid- and long-term outcomes to conventional laparoscopic surgery and the advantages of better cosmetic effect, less postoperative pain and faster recovery, which is more in line with the concept of minimally invasive and worthy of clinical promotion.

【Key words】 Rectal neoplasms; Laparoscopic technique; Natural orifice specimen extraction surgery (NOSES); Prognosis

Fund program: Natural Science Foundation of Liaoning Province (20170540997)

腹腔镜辅助结直肠癌手术已被医生及患者广泛接受,其疗效与开腹手术相当。但传统腹腔镜手术需要一个额外的腹壁辅助切口来取出标本及重建消化道。辅助切口的存在加剧了患者的术后疼痛、增加了切口相关并发症等风险。近年来,经自然腔道取标本手术(natural orifice specimen extraction surgery,NOSES)在结直肠肿瘤外科领域中受到了广泛关注。该术式巧妙结合了常规腹腔镜的技术,既保证了肿瘤的根治性切除,又避免了腹壁辅助切口,更符合微创理念[1]。但是因存在腹腔内切开肠管、重建消化道及经肛门或阴道拖出肠管等操作,可能会增加腹腔感染的风险[2-3]。此外,拖出标本的过程不可避免地会挤压肿瘤,可能会造成肿瘤细胞的脱落,降低手术的肿瘤安全性[4-5]。对于减少腹壁取标本切口是否必要,仍存在争议。

目前,国内外NOSES的相关研究仍以回顾性分析为主。国外的一项分析直肠癌NOSES远期预后结果的病例对照研究显示,NOSES组的5年无病生存率及局部复发率与传统手术相似,可作为一种安全的选择[6]。国内的一项研究回顾比较了110例接受NOSES的直肠癌患者与同期行传统腹腔镜手术的110例直肠癌患者的近期疗效,结果显示,NOSES术后疼痛更轻,肠道功能恢复更快,切口相关并发症发生率大幅降低[7]。然而,目前国内的相关研究往往缺少随访数据或随访时间较短。本研究通过倾向评分匹配法,回顾性分析了行NOSES和传统经

辅助切口取标本手术的结直肠癌患者术后随访2年临床资料，旨在对比分析两组的中长期疗效，以期为临床提供理论依据。

资料与方法

一、一般资料

本研究采用倾向评分匹配研究方法。

纳入标准：(1)病理诊断为直肠腺癌；(2)术前影像评估为$T_{1\sim3}$期，无转移或种植、侵犯相邻器官；(3)体质指数<28 kg/m^2。排除标准：(1)行局部切除术的患者；(2)行经腹会阴联合切除术的患者；(3)同时性多原发癌；(4)术前存在肿瘤致肠道梗阻或穿孔；(5)术前接受新辅助放疗；(6)不适于行腹腔镜手术者。

根据上述标准，纳入2017年1月至2019年1月期间，中国医科大学附属盛京医院结直肠肿瘤外科264例腹腔镜直肠癌手术患者，其中52例行NOSES(NOSES组)，212例行辅助切口取标本手术(辅助切口组)。为降低两组病例间的选择偏倚及混杂变量的影响，采用倾向评分匹配的方法对两组数据行再次筛选，进行倾向评分匹配的因素包括：年龄、性别、体质指数、美国麻醉医师协会(American Society of Anesthesiologists，ASA)评分、伴随疾病史、腹部手术史、肿瘤距肛缘距离、肿瘤大小、术前癌胚抗原水平和术前T分期情况。倾向评分匹配后，两组各有46例病例被纳入最终研究。两组基线资料的比较，差异均无统计学意义(均P>0.05)，见表1。

本研究经中国医科大学附属盛京医院医学伦理委员会批准(伦理编号：2021PS011K)。

二、手术方法

1.NOSES组：距肛缘7 cm以下的直肠癌采用NOSES Ⅰ B式，即外翻法。距肛缘7 cm以上的直肠癌采用NOSES Ⅳ式。主要步骤参照文献[8]。

2.辅助切口组：手术解剖分离部分同NOSES组。腹腔镜下以直线切割闭合器切闭肿瘤远端裸化处，于左下腹作一4~6 cm辅助切口，经该切口提出肠管及其系膜，直视下切除肠管，安放抵钉座，镜下行乙状结肠直肠端-端吻合。

三、观察指标和评价标准

1.观察指标：主要观察指标为术后2年无病生存率。次要观察指标包括：(1)手术相关情况：包括手术时间、术中出血量、标本长度、近切缘距离、远切缘距离、收获淋巴结数、环周切缘阳性率情况。(2)围手术期情况：包括术后首次恢复排气时间、首次恢复流食时间、术后疼痛评分、美容评分、术后住院时长、术后并发症发生率。

2.评价标准：疼痛评分和美容评分均采用视觉模拟评分法(visual analogue scale，VAS)[9]；分别于术后第3天及术后第5天进行评估。评分前医生需要对患者进行充分解释说明，然后由患者根据自身实际情况在评分尺上标定出疼痛或美观程度的相应位置，其中疼痛评分参照：0分(无疼痛)，1~3分(轻度疼痛，能忍受)，4~6分(疼痛影响睡眠，尚能忍受)，7~10分(剧痛)；美容得分：0~10分(评分越高，满意度越高)。

四、随访方法

全组患者术后通过电话回访、门诊复查等方式进行为期2年的随访，随访周期为3个月，随访截止日期为2021年1月。

五、统计学方法

使用SPSS 26.0软件及R3.5.3进行数据分析。倾向评分匹配采用半径匹配法，行1∶1匹配，匹配容差为0.03。满足正态分布的计量资料以$\bar{x}\pm s$表示，两组间比较使用t检验；不满足正态分布的计量资料以M(范围)表示，两组间比较采用Mann-Whitney U检验。计数资料用例(%)表示，组间比较采用χ^2检验或Fisher确切概率法检验。采用Kaplan-Meier法绘制生存曲线，用Log-rank法比较两组生存率。检验水准α=0.05，P<0.05为差异有统计学意义。

结　果

一、两组手术及围手术期情况的比较

两组手术时间、术中出血量、住院时间和并发症发生情况的比较，差异均无统计学意义(均P>0.05)。NOSES组的术后首次恢复排气及首次恢复流食时间均早于辅助切口组，差异有统计学意义(均P<0.05)。与辅助切口组相比，NOSES组术后疼痛评分更低，美容评分更高，差异均有统计学意义(均P<0.001)。见表2。

NOSES组的远切缘距离长于辅助切口组，差异有统计学意义(P<0.001)。两组近切缘距离、收获淋巴结数和环周切缘阳性率差异均无统计学意义(均P>0.05)。见表2。

二、随访结果

两组各有44例患者完成2年随访，每组各有

表1 经自然腔道取标本手术(NOSES)组与辅助切口组直肠癌患者倾向评分匹配前后的一般资料比较

参数	倾向评分匹配前				倾向评分匹配后			
	NOSES组(52例)	辅助切口组(212例)	统计值	P值	NOSES组(46例)	辅助切口组(46例)	统计值	P值
年龄(岁,$\bar{x}\pm s$)	58.9±10.1	62.7±11.5	t=−2.394	0.017	60.1±9.7	57.8±11.1	t=1.049	0.297
性别[例(%)]			χ^2=2.045	0.153			χ^2<0.001	1.000
男	27(51.9)	133(62.7)			24(52.2)	24(52.2)		
女	25(48.1)	79(37.3)			22(47.8)	22(47.8)		
体质指数(kg/m^2,$\bar{x}\pm s$)	23.1±2.4	23.5±2.7	t=−1.181	0.239	23.2±2.4	22.9±2.1	t=0.605	0.546
美国麻醉医师协会评分[例(%)]			χ^2=0.664	0.718			χ^2=0.541	1.000
Ⅰ	2(3.8)	14(6.6)			2(4.3)	1(2.2)		
Ⅱ	45(86.5)	175(82.6)			39(84.8)	39(84.8)		
Ⅲ	5(9.6)	23(10.8)			5(10.9)	6(13.0)		
伴随疾病[例(%)]			χ^2=0.428	0.513			χ^2=0.183	0.669
有	19(36.5)	88(41.5)			17(37.0)	19(41.3)		
无	33(63.5)	124(58.5)			29(63.0)	27(58.7)		
腹部手术史[例(%)]			χ^2=0.610	0.435			χ^2=0.225	0.635
有	11(21.2)	56(26.4)			11(23.9)	13(28.3)		
无	41(78.8)	156(73.6)			35(76.1)	33(71.7)		
术前检查								
肿瘤距肛缘距离(cm,$\bar{x}\pm s$)	10.6±5.1	11.7±5.1	t=−1.430	0.154	13.4±5.2	12.9±4.2	t=0.487	0.627
影像肿瘤短径(cm,$\bar{x}\pm s$)	2.8±1.0	3.9±1.5	t=−4.931	<0.001	2.9±1.0	2.8±1.2	t=0.302	0.763
癌胚抗原[mg/L,M(范围)]	3.3(0.5~27.1)	3.7(0.4~113.9)	Z=−1.358	0.174	3.2(0.8~27.0)	2.8(0.7~13.3)	Z=−0.305	0.761
肿瘤T分期[例(%)]			χ^2=42.736	<0.001			χ^2=0.876	0.645
T_1	21(40.4)	18(8.5)			16(34.8)	12(26.1)		
T_2	16(30.8)	43(20.3)			15(32.6)	16(34.8)		
T_3	15(28.8)	151(71.2)			15(32.6)	18(39.1)		
肿瘤标本长度(cm,$\bar{x}\pm s$)	17.1±3.4	17.0±3.2	t=−0.117	0.907	17.2±3.5	16.5±3.3	t=1.141	0.237
肿瘤分化程度[例(%)]			χ^2=6.717	0.035			χ^2=0.498	0.872
低分化	2(3.8)	19(9.0)			2(4.3)	3(6.5)		
中分化	36(69.2)	165(77.8)			33(71.7)	34(73.9)		
高分化	14(27.0)	28(13.2)			11(23.9)	9(19.6)		
肿瘤病理TNM分期[例(%)][a]			χ^2=39.861	<0.001			χ^2=1.776	0.412
Ⅰ	33(63.5)	43(20.3)			28(60.9)	22(47.8)		
Ⅱ	7(13.5)	99(46.7)			7(15.2)	11(23.9)		
Ⅲ	12(23.0)	70(33.0)			11(23.9)	13(28.3)		

注:[a]肿瘤分期依据国际抗癌联盟及美国癌症联合委员会(UICC/AJCC)第8版TNM分期

2例患者失访。NOSES组和辅助切口组的2年无病生存率分别为93.5%和89.1%,差异无统计学意义(P=0.466),见图1。NOSES组和辅助切口组局部复发分别有2例(4.3%,吻合口和会阴部各1例)和3例(6.5%,吻合口、切口及盆壁各1例),远处转移分别为1例(2.2%,肝脏)和2例(4.3%,肝脏和肺部各1例)。但两组的局部复发率和转移率的差异均无统计学意义(均P=1.000)。

讨 论

本研究结果显示,NOSES组的手术时间稍长于辅助切口组,术中出血量略多于辅助切口组,但两组数据比较,差异均无统计学意义,这与既往的研究报道结果一致[9]。考虑这与手术消化道重建难度增加有关。NOSES组的术后恢复排气时间以及进流食时间均明显早于辅助切口组,并且术后疼痛更

表2 倾向评分匹配后经自然腔道取标本手术(NOSES)组与辅助切口组直肠癌患者手术及围手术期情况的比较

围手术期情况	NOSES组(46例)	辅助切口组(46例)	统计值	P值
手术时间(min,$\bar{x}\pm s$)	177.4±39.7	167.3±43.0	t=1.166	0.247
术中出血量[ml,M(范围)]	80(20~300)	50(20~200)	Z=−0.986	0.324
近切缘距离(cm,$\bar{x}\pm s$)	10.0±2.8	10.9±2.3	t=1.596	0.114
远切缘距离(cm,$\bar{x}\pm s$)	3.7±1.2	2.9±1.4	t=3.287	<0.001
术后病理肿瘤短径(cm,$\bar{x}\pm s$)	2.9±0.8	3.1±1.0	t=−0.842	0.402
检取淋巴结数(枚,$\bar{x}\pm s$)	11.4±5.4	12.9±6.0	t=−1.276	0.205
环周切缘阳性[例(%)]	2(4.3)	4(8.6)	−	0.677[a]
首次恢复排气时间[d,M(范围)]	2(1~6)	3(1~6)	Z=−3.035	0.002
首次恢复流食时间[d,M(范围)]	3(1~6)	3(2~7)	Z=−2.587	0.010
疼痛评分[分,M(范围)]	3(2~5)	4(3~7)	Z=−5.477	<0.001
住院时间[d,M(范围)]	10(6~25)	10(8~31)	Z=−1.499	0.134
美容评分[分,M(范围)]	8(6~9)	7(5~8)	Z=−6.329	<0.001
术后并发症[例(%)]	7(15.2)	6(13.0)	χ^2=0.090	0.765
腹腔感染	2(4.3)	0		
尿路感染	1(2.2)	1(2.2)		
切口感染	0	1(2.2)		
切口疝	0	1(2.2)		
肠梗阻	3(6.5)	1(2.2)		
吻合口漏	1(2.2)	1(2.2)		
吻合口出血	0	1(2.2)		

注:[a]采用Fisher确切概率法,"−"表示无数值

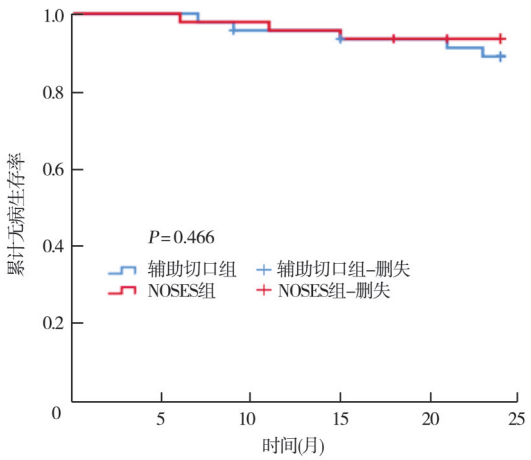

图1 倾向评分匹配后经自然腔道取标本手术(NOSES)组与辅助切口组直肠癌患者的无病生存情况

轻(P<0.05),这与其他研究报道的NOSES术后快速康复优势相符[10-11]。腹壁的切口与术后疼痛直接相关,NOSES避免了腹壁取标本切口,术后疼痛小,患者可以早期活动,胃肠道功能恢复更快。两组的术后住院时间相近,术后并发症总体差异及分项差异均无统计学意义,但具体情况略有不同,NOSES组出现腹腔感染2例、尿路感染1例、肠梗阻3例、吻合口漏1例,辅助切口组出现切口感染1例、切口疝1例、肠梗阻2例、吻合口漏1例和吻合口出血1例。可以发现,NOSES因避免了腹部取标本辅助切口,很大程度上降低了切口相关并发症的出现,但其出现腹腔感染的情况则多于辅助切口组。该术式是否会增加腹腔感染的风险仍存在争议。有研究通过对术中腹腔灌洗液进行细菌培养的方式对比两术式的细菌学差异,结果显示,NOSES组的细菌学阳性率略高于传统腹腔镜组(34.4%比32.6%),但差异无统计学意义;此外,细菌培养结果大多为大肠杆菌等革兰阴性菌,无表皮菌落生长,证明经自然腔道送入抵钉座时,并不会带入外部细菌[12]。早期的研究则报道了更高的腹腔灌洗液细菌阳性率(100%比88.9%),这可能与术者在手术中没有使用保护套隔离切除标本有关[13]。因此,NOSES对无菌操作及手术团队间配合的要求更高,各种减少污染的措施是必要的。目前暂无标准统一的方法,常用的手段有经肛门置入切口保护套[14]或腔镜套[15]建立隔离保护通道、无菌标本袋取出[16]等方式。

本研究两组手术方式在近切缘及检取淋巴结数量上,差异均无统计学意义,说明NOSES对于结直肠癌的治疗上可以达到与传统腹腔镜手术基本一致的切除效果。但是本研究中NOSES的标本远切缘长度明显长于传统组,这可能与NOSES移除标本后仍需要直线切割闭合器闭合直肠残端有关。

目前暂无研究表明直肠远端多切除的残端肠管是否会对患者产生影响,仍有待进一步探讨。而术后中长期生存分析结果显示,两组2年无病生存率的差异无统计学意义(P=0.466),提示NOSES是安全可行的,不会增加肿瘤复发及播散种植的风险。以往多项研究均证实,术后腹腔残留癌细胞与不良预后密切相关,而肿瘤的浸润深度及淋巴结转移情况是其独立风险因素[12,17-18]。可以推测,肿瘤本身的进展程度在此起着决定性作用,而非手术方式。笔者认为,手术入路的不同并不会影响患者的肿瘤学安全性,但仍需长期生存资料来进一步验证。

综上,在直肠癌的治疗中,NOSES的中长期疗效与传统腹腔镜手术相当,并且NOSES具有切口更加美观、术后疼痛更轻、恢复更快的优势,更符合微创理念,值得进一步开展。

利益冲突 所有作者均声明不存在利益冲突

参 考 文 献

[1] 王锡山. 经自然腔道取标本手术和经自然腔道内镜手术及经肛全直肠系膜切除术的应用前景与挑战[J]. 中华胃肠外科杂志, 2018, 21(8): 856-861. DOI: 10.3760/cma.j.issn.1671-0274.2018.08.003.

[2] Christoforidis D, Clerc D, Demartines N. Transrectal specimen extraction after laparoscopic left colectomy: a case-matched study[J]. Colorectal Dis, 2013, 15(3): 347-353. DOI: 10.1111/codi.12006.

[3] 邢俊杰,张辰新,杨晓虹,等. 腹部无切口经直肠取出标本的腹腔镜乙状结肠癌根治术与传统腹腔镜手术近期效果比较[J]. 中华胃肠外科杂志, 2017, 20(6): 665-670. DOI: 10.3760/cma.j.issn.1671-0274.2017.06.015.

[4] Guan X, Liu Z, Longo A, et al. International consensus on natural orifice specimen extraction surgery (NOSES) for colorectal cancer[J]. Gastroenterol Rep(Oxf), 2019, 7(1): 24-31. DOI: 10.1093/gastro/goy055.

[5] Ngu J, Wong AS. Transanal natural orifice specimen extraction in colorectal surgery: bacteriological and oncological concerns[J]. ANZ J Surg, 2016, 86(4): 299-302. DOI: 10.1111/ans.13383.

[6] Park JS, Kang H, Park SY, et al. Long-term outcomes after natural orifice specimen extraction versus conventional laparoscopy-assisted surgery for rectal cancer: a matched case-control study[J]. Ann Surg Treat Res, 2018, 94(1): 26-35. DOI: 10.4174/astr.2018.94.1.26.

[7] 周冬兵,滕庆,杨选华,等. 直肠癌经自然腔道取标本手术(NOSES)与传统腹腔镜手术的近期效果研究[J]. 结直肠肛门外科, 2019, 25(4): 436-440, 445. DOI: 10.19668/j.cnki.issn1674-0491.2019.04.014.

[8] 王锡山. 经自然腔道取标本手术学: 胃肠肿瘤[M]. 北京: 人民卫生出版社, 2018: 151-170.

[9] Ding Y, Li Z, Gao H, et al. Comparison of efficacy between natural orifice specimen extraction without abdominal incision and conventional laparoscopic surgery in the treatment of sigmoid colon cancer and upper rectal cancer[J]. J BUON, 2019, 24(5): 1817-1823.

[10] Zhang HM, Zhou HT, Liang JW, et al. Totally laparoscopic resection with natural orifice specimen extraction (NOSE) has more advantages comparing with laparoscopic-assisted resection for selected patients with sigmoid colon or rectal cancer[J]. Int J Colorectal Dis, 2014, 29(9): 1119-1124. DOI: 10.1007/s00384-014-1950-7.

[11] Hisada M, Katsumata K, Ishizaki T, et al. Complete laparoscopic resection of the rectum using natural orifice specimen extraction[J]. World J Gastroenterol, 2014, 20(44): 16707-16713. DOI: 10.3748/wjg.v20.i44.16707.

[12] Ouyang Q, Peng J, Xu S, et al. Comparison of NOSES and conventional laparoscopic surgery in colorectal cancer: bacteriological and oncological concerns[J]. Front Oncol, 2020, 10: 946. DOI: 10.3389/fonc.2020.00946.

[13] Costantino FA, Diana M, Wall J, et al. Prospective evaluation of peritoneal fluid contamination following transabdominal vs. transanal specimen extraction in laparoscopic left-sided colorectal resections[J]. Surg Endosc, 2012, 26(6): 1495-1500. DOI: 10.1007/s00464-011-2066-6.

[14] Nishimura A, Kawahara M, Suda K, et al. Totally laparoscopic sigmoid colectomy with transanal specimen extraction[J]. Surg Endosc, 2011, 25(10): 3459-3463. DOI: 10.1007/s00464-011-1716-z.

[15] Wolthuis AM, De Buck Van Overstraeten A, D'Hoore A. Laparoscopic NOSE colectomy with a camera sleeve: a technique in evolution[J]. Colorectal Dis, 2015, 17(5): O123-O125. DOI: 10.1111/codi.12929.

[16] Wolthuis AM, Penninckx F, D'Hoore A. Laparoscopic sigmoid resection with transrectal specimen extraction has a good short-term outcome[J]. Surg Endosc, 2011, 25(6): 2034-2038. DOI: 10.1007/s00464-010-1472-5.

[17] Noura S, Ohue M, Seki Y, et al. Long-term prognostic value of conventional peritoneal lavage cytology in patients undergoing curative colorectal cancer resection[J]. Dis Colon Rectum, 2009, 52(7): 1312-1320. DOI: 10.1007/DCR.0b013e3181a745a4.

[18] Temesi R, Sikorszki L, Bezsilla J, et al. Impact of positive intraabdominal lavage cytology on the long-term prognosis of colorectal cancer patients[J]. World J Surg, 2012, 36(11): 2714-2721. DOI: 10.1007/s00268-012-1713-y.