·病例报告·

瑞派替尼治疗肝、肺和骨转移性胃肠间质瘤一例

蒙燕 李露露 王欢 赵曦
海南医学院附属肿瘤医院肿瘤内科二区,海口 570300
通信作者:赵曦,Email:zhaoxi0226@163.com

Ripretinib in the treatment of advanced gastrointestinal stromal tumor with metastases in liver, lung and bone: a case report

Meng Yan, Li Lulu, Wang Huan, Zhao Xi

【摘要】 报告1例男性、66岁的小肠胃肠间质瘤(GIST)伴肝、肺和骨转移患者的治疗经过。在先后经过口服伊马替尼400 mg/d、舒尼替尼37.5 mg/d、瑞戈非尼 80 mg/d和120 mg/d以及放疗后,疾病仍在复发进展,并由单一的基因突变出现了复杂的基因复合突变。即选择瑞派替尼150 mg/d口服,7周后评效达部分缓解,表现为肺转移瘤较前明显退缩,其余病灶稳定或有不同程度缩小,治疗过程顺利,无药物相关性不良反应发生。

【关键词】 胃肠间质瘤; 瑞派替尼; 靶向治疗

患者男,66岁。为进行瑞派替尼治疗而于2020年11月16日至本中心就诊。2015年12月,患者于美国纪念斯隆-凯特琳癌症中心确诊小肠胃肠间质瘤(gastrointestinal stromal tumor, GIST)并肝转移,肝转移瘤穿刺标本基因检测结果显示:*KIT*第11外显子突变(p.Q556_V560>HF),即开始接受口服伊马替尼 400 mg/d治疗至2019年9月。2019年9月,复查提示肝转移瘤较前进展,再次行肝转移瘤穿刺标本基因检测结果显示:*KIT*第11外显子突变(p.Q556_V560>HF)合并*KIT*第17外显子突变(p.N822K),遂调整口服舒尼替尼 37.5 mg/d治疗至2019年12月。2020年1月16日,行小肠肿瘤+右肝转移瘤+胆囊+右上象限腹膜转移瘤切除术。术后病理符合转移性GIST,免疫组织化学(免疫组化)检测CD117(+),DOG1(+)。术后继续伊马替尼口服治疗。2020年5月5日,复查CT提示肺多发小结节,转移瘤可能,换用瑞戈非尼 80 mg/d治疗。2020年6月16日,CT提示肺部转移瘤较前增大;椎体转移可能。肺占位穿刺活检提示肺转移瘤,免疫组化CD117(+),DOG1(+),基因检测提示*KIT*第11外显子突变(p.Q556_V560>HF)合并*KIT*第17外显子突变(p.N822K)。2020年6月26日,MRI提示脊柱骨病变,疑似转移性肿瘤。遂于2020年7月9日行胸12椎体成形术+穿刺活检,病理提示骨转移。2020年9月9日,复查CT提示腹腔、肠系膜多发结节,考虑转移瘤。2020年10月,针对脊柱转移瘤行局部放射治疗,放疗剂量36 Gy/12次。期间间断口服瑞戈非尼,日剂量120 mg。

经过申请和评审,患者获得使用临床急需药品QINLOCK资格。于2020年11月20日开始瑞派替尼150 mg/d治疗,至今治疗过程顺利,无药物相关性恶心、呕吐、腹痛、肌痛、脂酶升高、水肿等不良反应发生。2021年1月9日,复查CT显示,前下正中腹壁下转移瘤、双肺转移瘤及腹膜多发结节均较前缩小,总体评价肿瘤退缩35%,为部分缓解(partial remission, PR)。2021年3月14日和2021年5月15日,分别进行第2、第3次肿瘤评效,CT均提示肝内转移瘤较前次略缩小,持续PR。见图1。目前继续维持瑞派替尼150 mg/d治疗。

讨论 对于复发(或转移性)GIST,单纯手术不能取得满意疗效,靶向治疗药物的运用最大程度改善了该类患者的预后。伊马替尼用于进展期GIST的一线治疗,可显著改善进展期GIST患者的生存预后,尤以*KIT*第11外显子突变型患者获益明显。舒尼替尼二线治疗进展期GIST以及瑞戈非尼治疗伊马替尼、舒尼替尼治疗失败后的晚期GIST,其疗效确切[1-5]。但即便如此,仍然存在肿瘤快速耐药进展的情况,其因素包括患者可能存在多个耐药突变、二线或三线治疗进展者基因突变更加复杂,而单一作用靶点药物很难有效抑制肿瘤细胞增殖、以及多线治疗进展的GIST患者基因突变存在高度异质性等。瑞派替尼是首个酪氨酸激酶开关控制抑制剂,通过独特双重作用机制来调节激酶开关口袋和活化环开关,从而广泛抑制*KIT*和*PDGFRA*突变激酶。一项随机、双

DOI: 10.3760/cma.j.cn.441530-20210702-00255
收稿日期 2021-07-02 **本文编辑** 卜建红
引用本文:蒙燕,李露露,王欢,等. 瑞派替尼治疗肝、肺和骨转移性胃肠间质瘤一例[J]. 中华胃肠外科杂志, 2021,24(9):823-824. DOI:10.3760/cma.j.cn.441530-20210702-00255.

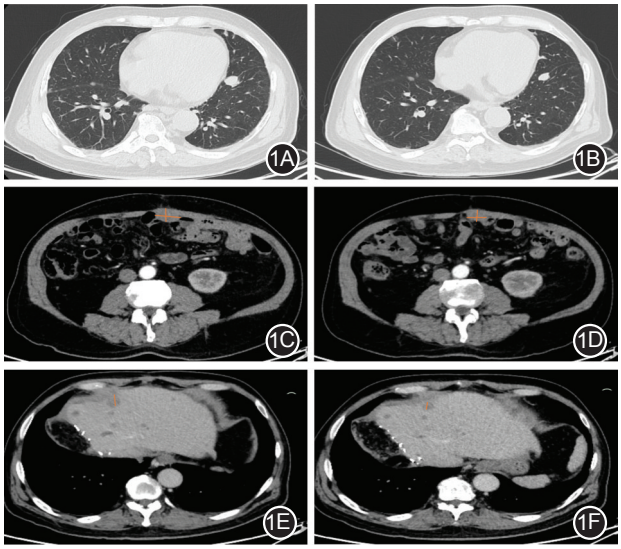

图1 本例患者的影像图片 1A.2020年11月17日CT提示为肺内转移瘤;1B.2021年1月9日复查CT,显示肺内转移瘤较前缩小;1C.2020年11月17日CT提示腹壁转移瘤;1D.2021年1月9日复查CT,腹壁转移瘤较前稍有退缩;1E.2021年1月9日CT提示肝内转移瘤;1F.2021年3月14日复查CT,显示肝内转移瘤较前缩小

盲、安慰剂对照的国际多中心三期注册研究(INVICTUS)结果,肯定了瑞派替尼用于四线及四线以上晚期GIST的临床疗效[6-7]。因此,2020年5月15日,美国食品药品监督管理局(Food and Drug Administration, FDA)批准瑞派替尼用于GIST的四线治疗,适用于已接受3种或3种以上激酶抑制剂(包括伊马替尼)治疗的晚期成年GIST患者。瑞派替尼被美国综合癌症网络(National Comprehensive Cancer Network, NCCN;2020 V2)指南作为唯一的一级推荐用于晚期GIST的四线标准治疗[8]。我国2020年8月发布的首版《中国临床肿瘤学会胃肠间质瘤诊疗指南》中,也将瑞派替尼作为GIST四线治疗唯一具有1A类证据的一级推荐药物[9]。由于《海南省博鳌乐城国际医疗旅游先行区临床急需进口药品管理暂行规定》:先行区特定医疗机构因临床急需,进口已在美国、欧盟、日本等国家或地区批准上市,未获得我国批准注册、国内已注册产品无法替代的药品,于先行区可合法使用[10]。本例患者获益于该规定的实施,在疾病复发进展过程出现了复杂的基因复合突变后,选择瑞派替尼进行口服7周后评效PR,表现为肺转移瘤较前明显退缩,其余病灶稳定或有不同程度缩小,体现了瑞派替尼药物特点,即对继发突变有广谱抑制,对耐药病例仍具备疗效,且安全性良好,定期随访过程中未发现药物相关性不良反应发生。

利益冲突 所有作者均声明不存在利益冲突

参 考 文 献

[1] Heinrich MC, Rankin C, Blanke CD, et al. Correlation of long-term results of imatinib in advanced gastrointestinal stromal tumors with next-generation sequencing results: analysis of phase 3 SWOG intergroup trial S0033[J]. JAMA Oncol, 2017, 3(7): 944-952. DOI:10.1001/jamaoncol.2016.6728.

[2] Casali PG, Zalcberg J, Le Cesne A, et al. Ten-year progression-free and overall survival in patients with unresectable or metastatic GI stromal tumors: long-term analysis of the european organisation for research and treatment of cancer, italian sarcoma group, and australasian gastrointestinal trials group intergroup phase III randomized trial on imatinib at two dose levels[J].J Clin Oncol, 2017, 35(15): 1713-1720. DOI: 10.1200/ JCO.2016.71.0228.

[3] Heinrich MC, Owzar K, Corless CL, et al. Correlation of kinase genotype and clinical outcome in the north american intergroup phase III trial of imatinib mesylate for treatment of advanced gastrointestinal stromal tumor: CALGB 150105 study by cancer and leukemia group B and southwest oncology group[J]. J Clin Oncol, 2008, 26(33): 5360-5367. DOI: 10.1200/JCO.2008.17.4284.

[4] Demetri GD, Oosterom A, Garrett CR, et al. Efficacy and safety of sunitinib in patients with advanced gastrointestinal stromal tumour after failure of imatinib: a randomised controlled trial [J]. Lancet, 2006, 368(9544): 1329-1338. DOI: 10.1016/S0140-6736(06)69446-4.

[5] Demetri GD, Reichardt P, Kang YK, et al. Efficacy and safety of regorafenib for advanced gastrointestinal stromal tumours after failure of imatinib and sunitinib (GRID): an international, rnulticentre, randornised, placebo-controlled, phase 3 trial[J]. Lancet, 2013, 381(9863): 295-302. DOI: 10.1016/S0140-6736(12)61857-1.

[6] Blay JY, Serrano C, Heinrich MC, et al. Ripretinib in patients with advanced gastrointestinal stromal tumours (INVICTUS): a double-blind, randomised, placebo-controlled, phase 3 trial[J]. Lancet Oncol, 2020, 21(7): 923-934. DOI: 10.1016/S1470-2045(20)30168-6

[7] Zalcberg JR, Heinrich MC, George S, et al. Intra-patient dose escalation of ripretinib after disease progression in patients with advanced gastrointestinal stromal tumor: analyses from the phase 3 INVICTUS study[J]. J Clin Oncol, 2021, 39(15_suppl): 11536-11536. DOI: 10.1200/JCO.2021.39.15_suppl.11536.

[8] National Comprehensive Cancer Network. NCCN clinical practice guidelines in oncology: soft tissue sarcoma, version 2. 2020 [S/OL]. (2020-5-28) [2021-6-15]. https://www.nccn.org/professionals/physician_gls/default.

[9] 中国临床肿瘤学会指南工作委员会.中国临床肿瘤学会(CSCO)胃肠间质瘤诊疗指南2020[M].北京:人民卫生出版社, 2020.

[10] 海南省人民政府.海南省博鳌乐城国际医疗旅游先行区临床急需进口药品管理暂行规定[S/OL]. 2019. http:// www.scio.gov.cn/xwfbh/xwbfbh/wqfbh/39595/41683/xgzc41696/Document/1664324/1664324.htm.