·论著·

基于增强CT的深度学习算法对直径≤5 cm胃的胃肠间质瘤鉴别诊断临床意义

顾佳毅[1] 史豪庭[2] 杨琳希[1] 沈逸卿[3] 王紫馨[2] 冯琦[4] 汪明[1] 曹晖[1]
[1]上海交通大学医学院附属仁济医院胃肠外科 200127;[2]上海交通大学医学院 200025;[3]上海交通大学数学科学学院 上海交通大学致远创新研究中心 200240;[4]上海交通大学医学院附属仁济医院放射科 200127
顾佳毅和史豪庭对本文有同等贡献
通信作者:曹晖,Email:caohuishcn@hotmail.com

【摘要】 目的 增强CT是术前诊断和评估胃黏膜下肿瘤(SMT)恶性潜能的重要检查手段,在区分直径>5 cm胃的胃肠间质瘤(GIST)和胃良性SMT中有较高的诊断准确率。本研究拟使用深度学习算法建立基于增强CT的鉴别诊断模型GISTNet,评估其在术前鉴别直径≤5 cm的胃GIST和其他胃SMT的预测价值。**方法** 采用诊断性试验研究方法。回顾性收集2016年9月至2021年4月期间,上海交通大学医学院附属仁济医院胃肠外科连续性收治的181例接受手术、且术后病理证实为肿瘤直径≤5 cm胃SMT患者,排除13例CT图像质量不佳者,共计168例患者纳入研究。其中107例为GIST,61例为非GIST的SMT(non-GIST),其中术后病理27例为平滑肌瘤,24例为神经鞘瘤,6例为异位胰腺,4例为脂肪瘤。病例纳入标准:(1)手术前经增强CT诊断为胃SMT的患者;(2)术前完善胃镜且活检病理未见异型细胞;(3)临床、病理资料齐全。排除标准:(1)手术前接受过抗肿瘤药物治疗;(2)无影像或任何原因导致的CT图像质量不佳;(3)术后病理诊断为除GIST外的其他胃恶性肿瘤。将研究对象根据留出法(hold-out method)随机划分为GIST鉴别诊断模型(GISTNet)的训练集(148例)和测试集(20例),用于GISTNet诊断模型的训练及其性能评估。GISTNet模型建立后,在测试集采用5个指标进行评估,即灵敏度、特异度、阳性预测值、阴性预测值和受试者工作曲线(ROC)计算的曲线下面积(AUC)。进一步将GISTNet诊断模型与现有文献报道的传统影像学征象所组成的模型比较。此外,为了比较深度学习模型与影像科医生对胃SMT影像诊断的准确性,3位工作经验分别为3、9、19年的影像科医生、在隐藏临床病理信息的情况下,对测试集中的样本进行判断,将3位医生的准确率与GISTNet模型相对比。**结果** GISTNet模型在测试集上获得了0.900(95% CI:0.827~0.973)的AUC,当阈值为0.345时,GISTNet模型的灵敏度为100%,特异度为67%,阳性预测值为75%,阴性预测值为100%。GISTNet模型的准确率为83%,优于GIST-Risk模型(75%)和两位低年资影像科医生(60%和65%),并与工作经验为19年的影像科医生接近(80%)。**结论** 基于增强CT的深度学习算法对术前鉴别直径≤5 cm的胃GIST和其他胃SMT具有良好、可靠的诊断准确率。

【关键词】 胃肠间质瘤,胃; 鉴别诊断; 计算机断层摄影; 人工智能; 深度学习
基金项目: 国家自然科学基金(82072669);上海市交通大学医学院第15期大学生创新训练计划项目(1521Z201)

Clinical significance of the deep learning algorithm based on contrast - enhanced CT in the differential diagnosis of gastric gastrointestinal stromal tumors with a diameter ≤ 5 cm

DOI:10.3760/cma.j.cn.441530-20210706-00267
收稿日期 2021-07-06 **本文编辑** 王静 卜建红
引用本文:顾佳毅,史豪庭,杨琳希,等.基于增强CT的深度学习算法对直径≤5 cm胃的胃肠间质瘤鉴别诊断临床意义[J]. 中华胃肠外科杂志, 2021,24(9):796-802. DOI:10.3760/cma.j.cn.441530-20210706-00267.

Gu Jiayi[1], Shi Haoting[2], Yang Linxi[1], Shen Yiqing[3], Wang Zixin[2], Feng Qi[4], Wang Ming[1], Cao Hui[1]
[1]Department of Gastrointestinal Surgery, Renji Hospital, Shanghai Jiaotong University School of Medicine, Shanghai 200127, China; [2]Shanghai Jiaotong University School of Medicine, Shanghai 200025, China; [3]School of Mathematical Sciences, Zhiyuan Innovative Research Center, Shanghai Jiaotong University, Shanghai 200240, China; [4]Department of Radiology, Renji Hospital, Shanghai Jiaotong University School of Medicine, Shanghai 200127, China
Gu Jiayi and Shi Haoting contributed equally to the article
Corresponding author: Cao Hui, Email: caohuishcn@hotmail.com

【**Abstract**】 **Objective** Contrast-enhanced CT is an important method of preoperative diagnosis and evaluation for the malignant potential of gastric submucosal tumor (SMT). It has a high diagnostic accuracy rate in differentiating gastric gastrointestinal stromal tumor (GIST) with a diameter greater than 5 cm from gastric benign SMT. This study aimed to use deep learning algorithms to establish a diagnosis model (GISTNet) based on contrast-enhanced CT and evaluate its diagnostic value in distinguishing gastric GIST with a diameter ≤ 5 cm and other gastric SMT before surgery. **Methods** A diagnostic test study was carried out. Clinicopathological data of 181 patients undergoing resection with postoperative pathological diagnosis of gastric SMT with a diameter ≤ 5 cm at Department of Gastrointestinal Surgery of Renji Hospital from September 2016 to April 2021 were retrospectively collected. After excluding 13 patients without preoperative CT or with poor CT imaging quality, a total of 168 patients were enrolled in this study, of whom, 107 were GIST while 61 were benign SMT (non-GIST), including 27 leiomyomas, 24 schwannomas, 6 heterotopic pancreas and 4 lipomas. Inclusion criteria were as follows: (1) gastric SMT was diagnosed by contrast-enhanced CT before surgery; (2) preoperative gastroscopic examination and biopsy showed no abnormal cells; (3) complete clinical and pathological data. Exclusion criteria were as follows: (1) patients received anti-tumor therapy before surgery; (2) without preoperative CT or with poor CT imaging quality due to any reason; (3) except GIST, other gastric malignant tumors were pathologically diagnosed after surgery. Based on the hold-out method, 148 patients were randomly selected as the training set and 20 patients as the test set of the GISTNet diagnosis model. After the GISTNet model was established, 5 indicators were used for evaluation in the test set, including sensitivity, specificity, positive predictive value, negative predictive value and the area under the receiver operating curve (AUC). Then GISTNet diagnosis model was compared with the GIST-risk scoring model based on traditional CT features. Besides, in order to compare the accuracy of the GISTNet diagnosis model and the imaging doctors in the diagnosis of gastric SMT imaging, 3 radiologists with 3, 9 and 19 years of work experience, respectively, blinded to clinical and pathological information, tested and judged the samples. The accuracy rate between the three doctors and the GISTNet model was compared. **Results** The GISTNet model yielded an AUC of 0.900 (95% CI: 0.827-0.973) in the test set. When the threshold value was 0.345, the sensitivity specificity, positive and negative predictive values of the GISTNet diagnosis model was 100%, 67%, 75% and 100%, respectively. The accuracy rate of the GISTNet diagnosis model was better than that of the GIST-risk model and the manual readings from two radiologists with 3 years and 9 years of work experience (83% vs. 75%, 60%, 65%), and was close to the manual reading of the radiologist with 19 years of work experience (83% vs. 80%). **Conclusion** The deep learning algorithm based on contrast-enhanced CT has favorable and reliable diagnostic accuracy in distinguishing gastric GIST with a diameter ≤ 5 cm and other gastric SMT before operation.

【**Key words**】 Gastrointestinal stromal tumor, stomach; Differential diagnosis; Computed tomography; Artificial intelligence; Deep learning

Fund program: National Natural Science Foundation of China (82072669); The 15th Undergraduate Training Program for Innovation of Shanghai Jiaotong University School of Medicine (1521Z201)

胃肠间质瘤(gastrointestinal stromal tumor,GIST)是胃肠道最常见的间叶源性肿瘤,起源于消化道黏膜下,术前往往难以通过常规胃镜活检取得明确病理。胃GIST通常需要与其他胃黏膜下肿瘤(submucosal tumor,SMT)相鉴别,包括平滑肌瘤、神经鞘膜瘤、脂肪瘤、异位胰腺等,这些肿瘤的影像学表现虽然与胃GIST相似,但生物学行为差异较大、预后不同,应采取的治疗手段也不同,由此凸显术前鉴别诊断胃GIST和其他胃良性SMT的重要性[1-2]。CT、MRI及正电子发射断层显像(positron emission tomography,PET)可辅助临床对胃SMT进行术前评估、诊断和鉴别诊断[3]。其中,增强CT是胃SMT的术前诊断和评估的重要检查手段,通过评估衰减值、增强模式、起源血供和其他形态学特征,增强CT在临床诊断和预测肿瘤恶性潜能方面具有一定优势[4]。有研究利用CT区分直径>5 cm胃GIST和胃良性SMT获得87%~90%的诊断准确率,然而约有45%的胃GIST和60%~75%的胃良性SMT初诊时的肿瘤直径均<5 cm[5-8]。因此,如何在术前更有效地区分肿瘤直径≤5 cm的胃GIST和胃良性SMT,以指导不同的治疗策略,具有重要的临床意义。本研究拟使用深度学习算法建立基于增强CT图像的鉴别诊断模型GISTNet,初步探索术前鉴别直径5 cm以下的胃GIST和胃良性SMT的可行性,为减少误诊、提高GIST精准诊疗提供可资借鉴、具有临床推广价值的影像学诊断方法。

资料与方法

一、研究对象

采用诊断性试验研究方法。回顾性收集2016年9月至2021年4月期间,上海交通大学医学院附属仁济医院胃肠外科连续性收治的181例接受手术、且术后病理证实为肿瘤直径≤5 cm胃SMT患者,排除13例CT图像质量不佳者,共计168例患者纳入研究。其中107例为GIST,61例为非GIST的SMT(non-GIST),其中术后病理27例为平滑肌瘤,24例为神经鞘瘤,6例为异位胰腺,4例为脂肪瘤。

二、纳入标准和排除标准

纳入标准:(1)手术前经增强CT诊断为胃SMT的患者;(2)术前完善胃镜且活检病理未见异型细胞;(3)临床、病理资料齐全。

排除标准:(1)手术前接受过抗肿瘤药物治疗;(2)无影像或任何原因导致的CT图像质量不佳;(3)术后病理诊断为除GIST外的其他胃恶性肿瘤。

三、训练集和测试集的分组方法

将研究对象根据留出法(hold-out method)随机划分为GIST鉴别诊断模型(GISTNet)的训练集(148例)和测试集(20例),并且为了模型验证的无偏性,测试集的GIST和非GIST占比被限制为1∶1。一般内部测试集占全体数据的10%~30%[9]。本次研究为了充分利用数据训练出鲁棒性强的模型,并且确保测试集阴性、阳性患者占比为1∶1,选择12%的测试集患者作为内部测试集。研究对象的纳入和分组流程见图1。训练集和测试集患者的临床病理资料见表1。

四、肿瘤CT图像采集及其分割与预处理

选择门脉期(造影剂注射后55~60 s)5 mm层距的图像为模型的输入。采集所有患者术前的门脉期增强CT。造影剂的剂量基于患者体质量(1 ml/kg),流速2.5~3.5 ml/s。

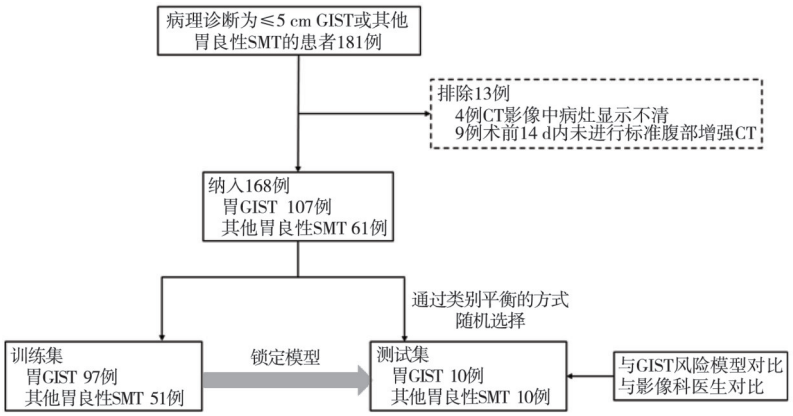

注:GIST为胃肠间质瘤;SMT为黏膜下肿瘤

图1 研究对象纳入和划分流程图

表1 训练集与测试集胃黏膜下肿瘤患者临床特征

临床特征	训练集(148例)	测试集(20例)
年龄(岁,$\bar{x}\pm s$)	50.8±12.1	61.4±24.0
男性[例(%)]	68(45.9)	10(50.0)
肿瘤直径(cm,$\bar{x}\pm s$)	3.5±1.2	3.1±0.8
肿瘤类别[例(%)]		
GIST	97(65.5)	10(50.0)
非GIST	51(34.4)	10(50.0)
平滑肌瘤	23(15.5)	4(20.0)
神经鞘瘤	21(14.2)	3(15.0)
异位胰腺	4(2.7)	2(10.0)
脂肪瘤	3(2.0)	1(5.0)

注:GIST为胃肠间质瘤

将固定窗宽和窗位(WL=50, WW=350)的CT图像转为PNG图片,选择肿瘤最大径所在层面及其相邻两张,由经验丰富的胃肠外科临床医生使用ITK-SNAP 3.8.0软件沿着肿瘤边缘标注分类问题感兴趣区域(region of interest, ROI)。

考虑到肿瘤的大小存在异质性,为防止冗余信息导致过拟合,本研究统计了全部数据集中488个ROI的长宽分布。长、宽均为66像素的正方形区域覆盖数据集中95%样本的病灶,故将原始图像根据数据标注的定位裁剪为66像素×66像素的子图作为GISTNet的输入。

五、基于卷积神经网络的分类模型

构建一个由3层卷积层和2层全链接层的深度卷积神经网络用于对输入图像进行二分类,在Pytorch1.8.1上实现模型训练。为了更好地展示模型训练的效果和评估模型对于分类的有效性,本研究采用Grad-CAM[10]对上述分类网络的分类激活图进行可视化。

六、GISTNet模型的评估、阈值分析和比较

GISTNet模型建立后,在测试集采用5个指标进行评估,即灵敏度、特异度、阳性预测值、阴性预测值和受试者工作曲线(receiver operating curve, ROC)计算的曲线下面积(area under curve, AUC)。将模型输出的样本阳性概率(deep learning score, DLS)进行比较,评估准确率。

为了比较深度学习模型与影像科医生对胃SMT影像诊断的准确性,3位工作经验分别为3、9、19年的影像科医生、在隐藏临床病理信息的情况下,对测试集中的样本进行判断,将3位医生的准确率与GISTNet模型相对比。

使用Liu等[11]提出的GIST-Risk评分方法的影像预测模型测试每例患者,该模型由患者年龄、肿瘤位置和5个CT特征构成。两位有3年和9年工作经验的医生独立判断图像中是否存在这些CT特征(如果结果不一致,则由有19年工作经验的医生判断),将最终结果输出(是或不是GIST)。最终评估两位医生对于CT特征判定的一致性,并将GIST-Risk模型与GISTNet模型相对比。

七、统计学方法

本研究中所有统计分析均使用R软件(3.4.1, http://www.Rproject.org)进行。符合正态分布的计量数据用$\bar{x}\pm s$表示,计数数据用例(%)表述。双侧$P<0.05$表示差异具有统计学意义。

结 果

一、GISTNet性能

GISTNet在测试集的AUC为0.900(95% CI: 0.827~0.973),见图2A。对相同数据进行3次平行试验,AUC为0.871、0.941和0.893,进一步计算得到4次试验的平均AUC为0.901(95% CI:0.844~0.959)。DLS比较结果显示,GIST组的概率显著高于非GIST组($P<0.001$),见图2B。

在测试集中分析得到GISTNet的阈值为0.345,将样本分为GIST(DLS≥0.345)和非GIST(DLS<0.345)。

二、模型比较

两位较低年资医生的表现均在GISTNet的ROC之下,见图2A。GISTNet模型在灵敏度、阳性预测值和阴性预测值及准确度上高于有3年和9年工作经验的医生,接近有19年工作经验的影像科医生;GISTNet模型相较于GIST-Risk评分模型,在特异度、阳性预测值和准确度上有所提升,见表2。两位医生对GIST-Risk评分模型中所有CT特征判断的一致性均一般或较差(*Kappa*值=0.375~0.640)。

1例病理诊断为GIST的患者,经GISTNet和GIST-Risk评分模型判断为GIST,见图3A,但影像医生中,只有高年资医生(19年工作经验)判断为GIST。而1例病理诊断为异位胰腺的患者,经GISTNet和高年资医生(19年工作经验)判断为非GIST,GIST-Risk评分模型和另两位影像科医生均判断为GIST,见图3B。

三、深度学习模型可解释性

为了探究深度学习模型的可解释性,每例患者通过Grad-CAM处理后显示为可视化激活图,以显

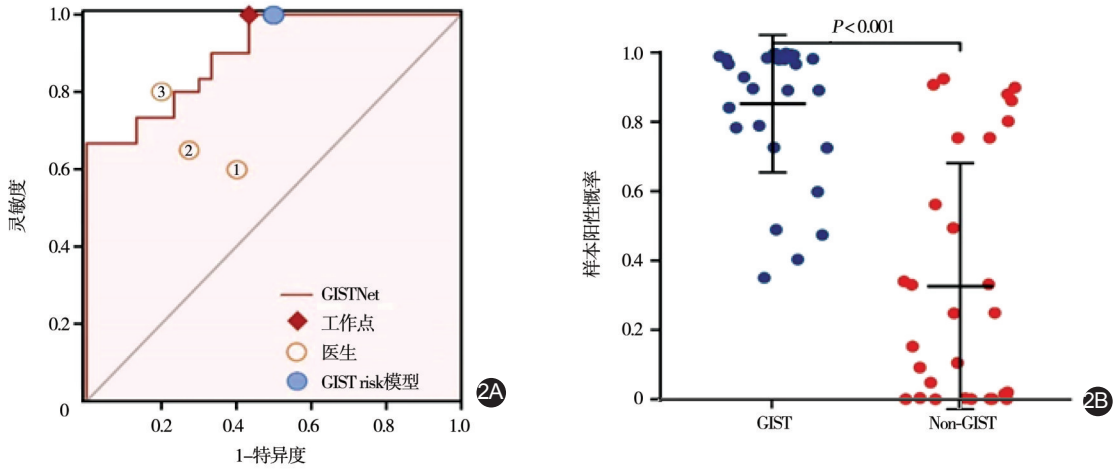

图2 基于增强CT图像的鉴别诊断模型GISTNet的表现 2A.GISTNet在测试集的受试者工作特征(ROC)曲线及不同工作点诊断性能表现(GIST-Risk模型为Liu等[11]提出的影像预测模型,(①、②、③分别为具有3年、9年和19年工作经验医生的影像科医生);2B.测试集样本中胃肠间质瘤(GIST)和非胃肠间质瘤(非GIST)组的样本阳性概率分布

表2 GISTNet、GIST-Risk模型以及影像科医生对直径5 cm以下的胃黏膜下肿瘤诊断的性能(%)

诊断性能	GISTNet	GIST-Risk模型	影像医生判断		
			3年工作经验	9年工作经验	19年工作经验
灵敏度	100	100	60	64	80
特异度	67	50	60	67	80
阳性预测值	75	67	60	70	80
阴性预测值	100	100	60	60	80
准确度	83	75	60	65	80

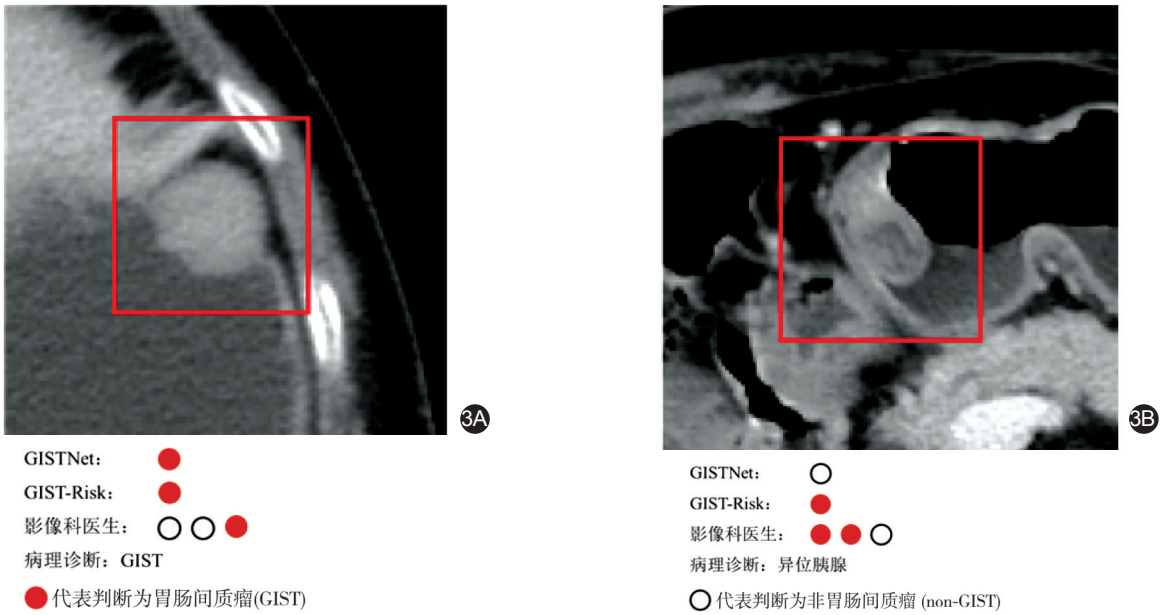

图3 基于增强CT图像的鉴别诊断模型GISTNet和Liu等[11]提出的影像预测模型GIST-Risk以及影像科医生的诊断结果 3A.73岁女性,术后病理证实为胃中部GIST(2.1 cm),GISTNet和GIST-Risk评分模型均判断为GIST,两位有3年和9年工作经验的医生判断为非GIST;3B.71岁男性,术后病理证实为胃下部异位胰腺(3.0 cm),GISTNet和1位有19年工作经验的医生判断为非GIST,GIST-Risk评分模型和两位有3年和9年工作经验的医生判断为GIST

示图中对结局预测较为重要的部分。图4A和图4B分别显示1例GIST和1例平滑肌瘤,其中黄色代表对结果判定有较大的权重,显示的肿瘤区域对结局的预测有较大影响,说明模型有效。

讨 论

近年来,随着胃肠镜等检查手段进一步普及,GIST的发病率有逐年上升的趋势,已经成为在消化

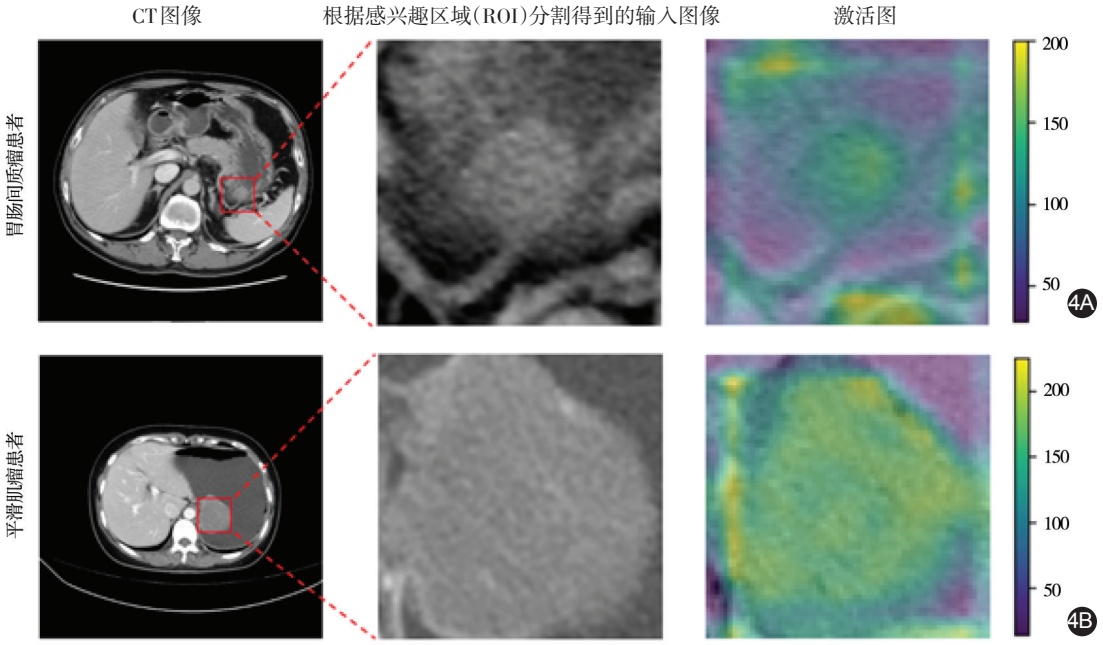

注:第3列激活图中黄色代表对结果判定有较大的权重,均集中在了肿瘤区域

图4　深度学习模型激活图　4A.胃肠间质瘤患者;4B.平滑肌瘤患者

道内仅次于胃癌、肠癌等的常见恶性肿瘤之一,尽管缺乏大规模的流行病学数据,几项小规模的地域研究发现,中国GIST发病率为0.43~2.10/10万人[12]。胃是最常见的GIST原发部位,有60%~70%的GIST来源于胃,通常在胃镜筛查或CT体检时以SMT的形式被发现[13]。对于直径≤2 cm的胃GIST,大多可随访观察其生长变化;而直径>2 cm的胃GIST具有一定恶性生物学潜能,相关的指南和专家共识均推荐采取干预切除措施[14-15];故部分直径>2 cm的胃良性SMT常常在术前误诊为胃GIST并被手术切除[2]。

既往研究发现,增强CT仅对肿瘤直径>5 cm的胃GIST有较高的鉴别诊断价值[5]。本研究的测试队列中,两位影像科医生术前评判直径≤5 cm胃GIST的准确度较为一般(分别为60%和65%),仅工作经验为19年并且为本单位GIST多学科团队成员的影像科医生能给出较高准确度的判断,其准确率为80%。并且在临床实际操作中,影像科医生往往倾向于胃SMT的形态诊断,如"黏膜下占位"、"间叶源性肿瘤可能"等,而避免涉及肿瘤的实际性质的定性诊断。

Liu等[11]结合患者年龄>49岁、肿瘤位于非贲门区域、边缘不规则、平扫低密度(≤43 HU)、不均质增强、坏死囊变以及无肿大淋巴结这7个特征进行赋值,建立GIST-Risk评分模型以区分GIST和其他胃SMT,≥4分判断为GIST,<4分判断为非GIST,AUC值可达到0.97,准确率92%,灵敏度100%,特异度72%,阴性预测值100%。该方法单中心判断的准确度较高,但缺乏大样本及外部数据的验证[3]。在本研究的验证队列中,GIST-Risk模型的准确率为75%,低于其报道的92%,并且不同影像科医生对特征评估的一致性一般(*Kappa*值0.375~0.640),需要工作经验为19年的影像科医生对以上近1/3 CT特征的不统一进行仲裁调整,提示GIST-Risk模型受主观评估和工作经验的影响依然较大。

人工智能在医学上已有广泛的研究和良好的应用成果[16];卷积神经网络是对人工神经网络改进的一种深度学习模型,目前已被广泛应用于病理、影像等图像处理预测肿瘤生物学行为及预后[17-21]。目前,深度学习算法在GIST中的应用多为预测生物学行为,如术前超声内镜或CT影像预测核分裂象或危险度分级,与术后病理的一致性进行比较[21-22]。既往研究显示,超声内镜医生诊断GIST的灵敏度和特异度分别为75.8%和85.4%[23]。提示,尽管有病变部位和起源层的信息,临床上依然容易将胃SMT漏诊或者误诊。2020年,日本学者Minoda等[24]尝试利用深度学习算法对超声内镜检查胃SMT的图像进行鉴别诊断,在直径≥2 cm的亚组中取得较高的诊断准确率(93.3%)。目前尚未有利用CT影像的深度学习算法鉴别诊断胃SMT的报道。

本研究创新性地通过建立基于卷积神经网络的GISTNet模型，评估深度学习算法在直径≤5 cm胃SMT中鉴别GIST和非GIST的能力。本研究显示，当阈值为0.345时，GISTNet模型的灵敏度为100%，特异度为67%，阳性预测值为75%，阴性预测值为100%，GISTNet模型诊断的准确率较高（83%），可用于术前评估胃SMT的良恶性生物学行为，且与GIST-Risk模型及3位影像科医生的读片结果相比，GISTNet模型的准确率优于GIST-Risk模型和两位影像科医生（83%比75%、60%、65%），与工作经验为19年的影像科医生相近（83%比80%）。并且由于深度学习算法可以从人眼难以观察到的像素级病变影像图片中提取分析信息，针对普通影像科医生误诊的病例，GISTNet模型往往能够给出更为准确的判断。值得注意的是，无论是常规读片还是应用GIST-Risk模型，影像科医生一般需要通过CT全部序列图像进行判断，过程繁琐，需要花费人工时间很长，而GISTNet模型仅依靠门脉期单一层面的图像进行判断，判断60张患者图像的仅需2 s，即便是加上标注ROI的时间也远短于人工读片，提高了临床工作的效率。

但本研究尚存一定的局限性。本研究为回顾性研究分析，排除了质量差的CT图像，所有图像为单中心获得的，且没有纳入其他恶性的胃SMT如淋巴瘤、神经内分泌肿瘤、平滑肌肉瘤等。同时，由于单中心样本的局限性，深度学习算法的准确率受到一定限制，提高样本量能够进一步提升GISTNet模型的准确性。故我们需要对更大的、偏倚较小的样本进行进一步的多中心研究，以验证本研究结果可靠性。

综上，为了贯彻精准化、个体化治疗GIST的理念，减少不必要的手术干预给患者带来的损伤，本研究提出了一种新的术前评判和诊断胃GIST的思路和方法。通过整合大量病例资料，建立了基于增强CT的深度学习模型GISTNet，是一种术前无创检测和预测模型，有助于增强临床医生术前评判及诊断胃GIST的能力，弥补工作经验上的欠缺和资源可及性的地区性差异，为今后在该领域开展进一步研究提供参考。

利益冲突 所有作者均声明不存在利益冲突

作者贡献声明 顾佳毅和史豪庭：整理资料、数据统计和论文撰写；杨琳希、沈逸卿：算法设计；王紫馨：资料收集和论文讨论；冯琦和汪明：论文修改；曹晖：论文设计、指导及修改

参 考 文 献

[1] Doyle LA, Hornick JL. Mesenchymal tumors of the gastrointestinal tract other than GIST[J]. Surg Pathol Clin, 2013, 6(3):425-473. DOI:10.1016/j.path.2013.05.003.

[2] 曹晖，汪明. 智者见于未萌——论胃肠间质瘤诊断和治疗决策中应努力规避的陷阱和困境[J]. 中华胃肠外科杂志，2020, 23(9): 823-834. DOI: 10.3760/cma.j.cn.441530-20200508-00264.

[3] 李佳铮，唐磊. 胃肠间质瘤影像学研究进展[J]. 中华胃肠外科杂志，2019, 22(9): 891-895. DOI:10.3760/cma.j.issn.1671-0274.2019.09.015.

[4] 付佳，唐磊，李健，等."起源胃壁强化征"辅助CT诊断胃外生型胃肠间质瘤[J/CD]. 中华结直肠疾病电子杂志，2019, 8(3): 231-235. DOI:10.3877/cma.j.issn.2095-3224.2019.03.004.

[5] Choi YR, Kim SH, Kim SA, et al. Differentiation of large (≥5 cm) gastrointestinal stromal tumors from benign subepithelial tumors in the stomach: radiologists´ performance using CT[J]. Eur J Radiol, 2014, 83(2):250-260. DOI:10.1016/j.ejrad.2013.10.028.

[6] Wozniak A, Rutkowski P, Schöffski P, et al. Tumor genotype is an independent prognostic factor in primary gastrointestinal stromal tumors of gastric origin: a european multicenter analysis based on ConticaGIST[J]. Clin Cancer Res, 2014, 20(23):6105-6116. DOI:10.1158/1078-0432.CCR-14-1677.

[7] Fujiwara S, Nakajima K, Nishida T, et al. Gastric schwannomas revisited: has precise preoperative diagnosis become feasible?[J]. Gastric Cancer, 2013, 16(3):318-323. DOI:10.1007/s10120-012-0186-x.

[8] Voltaggio L, Murray R, Lasota J, et al. Gastric schwannoma: a clinicopathologic study of 51 cases and critical review of the literature[J]. Hum Pathol, 2012, 43(5):650-659. DOI:10.1016/j.humpath.2011.07.006.

[9] Mohri M, Rostamizadeh A, Talwalkar A. Foundations of machine learning 2nd Edition[M]. MIT press, Cambridge, Massachusetts, USA, 2019:6-7.

[10] Selvaraju RR, Cogswell M, Das A, et al. Grad-CAM: visual explanations from deep networks via gradient-based localization[J]. Int J Computer Vision, 2020, 128(2): 336-359. DOI: 10.1007/s11263-019-01228-7.

[11] Liu M, Liu L, Jin E. Gastric sub-epithelial tumors: identification of gastrointestinal stromal tumors using CT with a practical scoring method[J]. Gastric Cancer, 2019, 22(4):769-777. DOI: 10.1007/s10120-018-00908-6.

[12] Li J, Shen L. The current status of and prospects in research regarding gastrointestinal stromal tumors in China[J]. Cancer, 2020, 126 Suppl 9:S2048-S2053. DOI:10.1002/cncr.32684.

[13] Quek R, George S. Gastrointestinal stromal tumor: a clinical overview[J]. Hematol Oncol Clin North Am, 2009, 23(1):69-78, viii. DOI:10.1016/j.hoc.2008.11.006.

[14] 中华医学会外科学分会胃肠外科学组，中国医师协会外科医师分会胃肠道间质瘤诊疗专业委员会，中国临床肿瘤学会胃肠间质瘤专家委员会，等. 胃肠间质瘤全程化管理中国专家共识(2020版)[J]. 中国实用外科杂志，2020, 40(10):1109-1119. DOI:10.19538/j.cjps.issn1005-2208.2020.10.01.

[15] 中国临床肿瘤学会指南工作委员会. 2020CSCO胃肠间质瘤诊疗指南[M]. 北京：人民卫生出版社，2020:62-63.

[16] 曹晖,顾佳毅. 人工智能医疗给外科医生带来的挑战、机遇与思考[J]. 中国实用外科杂志,2018,38(1):28-33. DOI:10.19538/j.cjps.issn1005-2208.2018.01.04.

[17] Jiang Y, Liang X, Han Z, et al. Radiographical assessment of tumour stroma and treatment outcomes using deep learning: a retrospective, multicohort study[J]. Lancet Digit Health, 2021, 3(6):e371-e382. DOI:10.1016/S2589-7500(21)00065-0.

[18] Seven G, Silahtaroglu G, Kochan K, et al. Use of artificial intelligence in the prediction of malignant potential of gastric gastrointestinal stromal tumors[J]. Dig Dis Sci, 2021, In press. DOI:10.1007/s10620-021-06830-9.

[19] Ning Z, Luo J, Li Y, et al. Pattern classification for gastrointestinal stromal tumors by integration of radiomics and deep convolutional features[J]. IEEE J Biomed Health Inform, 2019,23(3):1181-1191. DOI:10.1109/JBHI.2018.2841992.

[20] 刘广伟,李帅,陈永健,等. 基于人工智能技术的产学研深度融合在胃肠外科诊疗中的科技创新和成果转化经验分享[J]. 中华胃肠外科杂志,2020,23(6):557-561. DOI:10.3760/cma.j.cn.441530-20200305-00118.

[21] 于颖彦. 人工智能对胃肠疾病诊疗的推动作用[J]. 中华胃肠外科杂志, 2020,23(1):33-37. DOI:10.3760/cma.j.issn.1671-0274.2020.01.006.

[22] Yang J, Chen Z, Liu W, et al. Development of a malignancy potential binary prediction model based on deep learning for the mitotic count of local primary gastrointestinal stromal tumors[J]. Korean J Radiol, 2021,22(3):344-353. DOI:10.3348/kjr.2019.0851.

[23] Seo SW, Hong SJ, Han JP, et al. Accuracy of a scoring system for the differential diagnosis of common gastric subepithelial tumors based on endoscopic ultrasonography[J]. J Dig Dis, 2013, 14(12):647-653. DOI:10.1111/1751-2980.12099.

[24] Minoda Y, Ihara E, Komori K, et al. Efficacy of endoscopic ultrasound with artificial intelligence for the diagnosis of gastrointestinal stromal tumors[J]. J Gastroenterol, 2020,55(12): 1119-1126. DOI:10.1007/s00535-020-01725-4.