·专题论坛·

胃肠间质瘤破裂定义相关问题

周岩冰
青岛大学附属医院胃肠外科 266003
Email:zhouyanbing999@aliyun.com

【摘要】 肿瘤破裂是胃肠间质瘤(GIST)发生、发展和诊疗过程中常见的临床事件,与肿瘤复发、转移及预后不良密切相关。其诱因包括腹腔压力升高、挤压、碰撞、不适当手术操作等;肿瘤巨大、小肠GIST、核分裂象高和*KIT* 11外显子557/558缺失突变等不良生物学行为以及伊马替尼新辅助治疗反应良好、迅速使肿瘤液化、坏死等为其高危因素。当前指南认为,肿瘤破裂是GIST完整切除后复发的一个重要风险因素,是确定服用伊马替尼时间、甚至终身辅助治疗的指征。然而,肿瘤破裂的界定尚未达成共识或缺乏公认的定义,因此,肿瘤破裂发生率的报道差异很大,缺少相应流行病学资料,也很难评估肿瘤破裂的临床意义。根据相关文献和国际指南,将肿瘤破裂分为自发性及医源性破裂,并根据Oslo criteria标准,将肿瘤破裂分为6类:(1)肿瘤破裂或破碎;(2)血性腹水;(3)肿瘤部位胃肠道穿孔;(4)邻近器官镜下肿瘤浸润;(5)经病灶切除或分块切除病灶;(6)切取活检。如下的肿瘤完整性轻微缺损不视为破裂,即(1)肿瘤引起的胃肠道黏膜缺损或肿瘤破溃到胃肠道;(2)镜下肿瘤穿透腹膜或肿瘤腹膜医源性损伤;(3)无并发症经腹腔穿刺活检;(4)R_1切除。此外,我们进一步强调识别GIST破裂的高危因素、预防和积极干预肿瘤破裂的重要性。

【关键词】 胃肠间质瘤; 肿瘤破裂; 定义; 镜下切缘阳性; 临床结局
基金项目: 国家自然科学基金(81270449、81572314);山东省自然科学基金(2016GSF201109);青岛市民生科技计划项目(14235nsh)

Definition of tumor rupture in gastrointestinal stromal tumor

Zhou Yanbing
Department of Gastrointestinal Surgery, the Affiliated Hospital of Qingdao University, Qingdao 266003, China
Email: zhouyanbing999@aliyun.com

【Abstract】 Tumor rupture is a common clinical event in the process of tumorigenesis, progression, diagnosis and treatment of gastrointestinal stromal tumor, which is closely associated with tumor recurrence, metastasis and poor prognosis. Tumor rupture may be associated with some intrinsic biological aggressiveness qualities, such as large tumor size, high mitotic count, and KIT exon 11 deletion mutations involving codons 557 and 558, and may be relatively more frequent with small intestine GIST and excellent response to imatinib neoadjuvant therapy resulting in tumor tissue rapid liquefacient and necrosis. The triggering factors involve sudden increase in abdominal pressure, external pressure, collision and improper surgical operation, etc. Tumor rupture is considered as an important risk factor of recurrence after macroscopically complete resection of tumor, and an indication for determining interval or even lifelong adjuvant therapy with imatinib according to guidelines. However, there is no consensus or universally accepted definition of tumor rupture, and, consequently, its

DOI: 10.3760/cma.j.cn.441530-20210304-00097
收稿日期 2021-03-04 **本文编辑** 卜建红
引用本文:周岩冰. 胃肠间质瘤破裂定义相关问题[J]. 中华胃肠外科杂志, 2021,24(9):762-768. DOI: 10.3760/cma.j.cn.441530-20210304-00097.

incidence varies greatly across reported series and lacks detailed epidemiological data. Without pre-defined criteria, it is difficult to assess the clinical significance of rupture. We reviewed the relevant literature and international guidelines, and generally divided tumor rupture into spontaneous rupture and iatrogenic rupture. Based on the Oslo criteria, we proposed the following six definitions for tumor rupture: (1) tumor fracture or spillage; (2) blood-stained ascites; (3) gastrointestinal perforation at the tumor site; (4) microscopic infiltration of an adjacent organ; (5) intralesional dissection or piecemeal resection; (6) incisional biopsy. The following types of minor defects of tumor integrity should not be defined as rupture: (1) mucosal defects or spillage contained within the gastrointestinal lumen; (2) microscopic tumor penetration of the peritoneum or iatrogenic damage only to the serosa; (3) uncomplicated transperitoneal needle biopsy; (4) R1 resection. In addition, we further emphasize the importance of identifying risk factors of tumor rupture, prevention and positive intervention.

【Key words】 Gastrointestinal stromal tumor; Tumor rupture; Definition; Microscopic positive margin; Clinical outcome

Fund program: National Natural Science Foundation of China (81270449, 81572314); Natural Science Foundation of Shandong Province (2016GSF201109); Qingdao People´s Livelihood Science and Technology Project (14235nsh)

大多数胃肠间质瘤(gastrointestinal stromal tumor,GIST)源于胃肠道,呈膨胀性生长,突向腹腔或胃肠腔内。GIST最初由黏膜、浆膜、固有肌层等正常组织包绕,形成一种保护性生物学屏障并避免破损,随着肿瘤的增长,正常组织受压可以形成假包膜,肿瘤生长到一定程度可以发生坏死或自发性破裂,造成消化道穿孔、出血和腹膜炎等,可能需要急诊手术。另外,不恰当的处理可以造成肿瘤医源性破裂。肿瘤破裂会引起肿瘤细胞及其破碎组织在腹腔内播散,造成灾难性后果,与肿瘤预后不良有关。任何原因造成的肿瘤破裂是GIST手术后复发的单一高风险因素[1]。但是,肿瘤破裂的定义目前尚未统一,有关破裂的流行病学资料报道差别较大,相关处理仍然存在争议。本文就GIST破裂的定义及相关临床问题进行文献复习。

一、精确定义GIST破裂的临床意义

破裂是GIST发生、发展、治疗过程中常见的临床事件,与肿瘤转归和预后不良密切相关。Rutkowski等[2]2007年首次描述,破裂是GIST复发的独立危险因素,随后肿瘤破裂作为一个重要因素被纳入改良NIH复发风险分级。按诱因,肿瘤破裂可分为医源性和自发性破裂,能够造成肿瘤细胞或破碎肿瘤组织在腹腔或手术野播散[1]。一旦肿瘤破裂,患者无复发生存率(relapse free survival rate,RFS)将大打折扣,造成腹膜播散及肝脏转移等。文献报道,肿瘤破裂发生率为2%~22%[3]。Joensuu等[4]汇总10项研究共2 560例患者资料,肿瘤破裂发生率为5.9%;与无破裂患者相比,RFS明显下降。日本一项多中心真实世界研究结果显示,研究队列665例GIST中有21例(3.2%)发生破裂,其中术中破裂9例;验证队列189例中有5例(2.9%)发生破裂,术中破裂2例;破裂组患者平均生存时间为2.4年,非破裂组为8.4年[5]。山东胃肠肿瘤研究组(GISSG)5 285例GIST多中心回顾性研究(GISSG1201)显示,肿瘤破裂发生率为6.2%,患者总体生存率(overall survival rate,OS)明显低于未发生破裂者[6]。Rutkowski等[7]回顾分析640例GIST患者临床病理学资料,小肠GIST破裂发生率为17%,胃GIST仅为1.5%。究其原因,后者多向胃腔呈隆起性生长,而浆膜面鲜受累及,并且有胃壁肌层保护;而小肠GIST多向腔外生长,缺少肠壁肌层保护,容易破裂。

与其他实体瘤不同,GIST患者术后要采用复发风险分级来评价预后和指导术后辅助治疗。目前所采用的分级标准包括肿瘤大小、核分裂象和解剖学部位,已作为美国国立卫生研究院(National Institutes of Health,NIH)共识标准、美军病理研究所(Armed Forces Institute of Pathology,AFIP)分类、斯隆凯特林癌症纪念中心(Memorial-Sloan Kettering Cancer Center,MSKCC)预后列线图以及UICC/AJCC TNM分级[1]的重要组成。基于临床回顾性队列研究,肿瘤破裂作为一种重要临床因素,已被纳入改良NIH风险分级中[4]。肿瘤破裂最初作为判断胃肠道平滑肌肉瘤有意义的独立预后因素[8]。这些所谓的“平滑肌肉瘤”经过后来免疫组化进一步检查证实,绝大多数是GIST。

描述GIST破裂的术语包括“自发性破裂、术中肿瘤破裂、R_1切除、邻近组织器官浸润、破碎、切取活检、肿瘤出血、穿孔”等[1]。因此，基于不同描述所界定的破裂类型进行的多因素分析显示，患者局部复发、远处转移以及预后也大相径庭[3]。奥斯陆肉瘤研究组(Oslo Sarcoma Group)根据肿瘤破裂的原因、组织学形态及潜在危害，对肿瘤破裂进行严格定义，并将肿瘤破裂与那些不属于破裂、仅存在肿瘤完整性轻微缺损加以区别[3]。另外，鉴于GIST特殊的鲜有淋巴结转移的生物学行为，局部完整切除即可达到治愈目的。但是，局部切除仍存在不同程度肿瘤组织残留之可能。因此，合理界定手术范围、避免无原则的扩大手术范围，同时确保R_0切除，最大限度保留器官功能，对改善患者术后生活质量至关重要。手术应尽量做到肉眼完整切除，但是手术过程中仍然会存在肿瘤包膜破损或破裂的风险，导致肿瘤细胞腹腔播散。通常认为，肿瘤残留(residual tumor, R)可分为病变肉眼残留(R_2)和镜下手术切缘阳性(R_1)。

二、GIST破裂的定义

基于奥斯陆标准和现有临床研究，分别将GIST破裂分为6类，非肿瘤破裂分为4类[1]。见图1和表1。

表1 基于奥斯陆标准建立的GIST破裂与非破裂的分类[1]

定义及其临床状态	临床意义
肿瘤破裂	
肿瘤破裂和(或)肿瘤破碎	自发性或医源性
血性腹水	自发性
胃肠道肿瘤部位穿孔	自发性
镜下肿瘤穿透到邻近器官	自发性
肿瘤分块切除或经肿瘤切除	医源性
切取活检	医源性
非肿瘤破裂	
肿瘤黏膜缺损(腔道)破溃或出血	自发性
肿瘤细胞镜下浆膜穿透或医源性浆膜破损	自发性或医源性
无并发症的粗针或细针活检	医源性
R_1切除	医源性

由于大多数GIST破裂发生在小肠，特将其分类及临床征象加以讨论。随着微创技术的发展，内镜、腹腔镜肿瘤切除的技术要点、安全性、质量控制问题越来越受到关注，笔者就手术切缘状态与肿瘤复发、预后间的关系等一并进行文献复习。

(一)肿瘤破裂

1. 肿瘤破裂(tumor fracture)及肿瘤破碎(tumor spillage)：肿瘤破裂可以是自发性破裂或医源性破裂。任何外力均可导致肿瘤自发性破裂[9]。自发性破裂合并出血或腹膜炎时，可能需要急诊手术。医源性破裂或经病变切除肿瘤，即便肉眼完整切除肿瘤，也可以引起肿瘤细胞播散而影响预后；在SSG XVIII/AIO研究中，将手术引起的肿瘤破碎归类为术中破裂[10]。

2. 血性腹水(blood-stained ascites)：剖腹和腹腔镜探查，一旦发现血性腹水，往往是肿瘤自发性破裂造成，即便肿瘤完整切除，患者仍会预后不良。在SSG XVIII/AIO研究中，血性腹水被定义为术前破裂[10]。

3. 胃肠道肿瘤部位穿孔(gastrointestinal perforation at the tumor site)：胃肠道压力突然增加、肿瘤脆性增大或肿瘤坏死，可导致自发性穿孔，引起胃肠道内容物及肿瘤细胞腹腔播散，患者可以出现急腹症而需要进行手术处理。这种情况较少见，往往肿瘤溃疡较深、壁薄。值得注意的是，肿瘤坏死溃破到胃肠道腔形成的肿瘤封闭性穿孔(contained perforation)，虽然肿瘤内充盈胃肠道内容物或气体，但是未与腹腔沟通，不应视为破裂[1]。

4. 镜下邻近器官浸润(microscopic adjacent organ infiltration)：相当于胃肠道癌TNM分级T_4b。该类型尚存在争议，严格意义说，它不属于破裂，而是生物学行为差、侵袭性强的GIST周围组织结构器官侵犯，所引起的肿瘤在腹腔长时间暴露，即便肿瘤整块切除，且切缘阴性，患者预后也很差[3]。奥斯陆研究显示，此类患者即便R_0切除，都会出现肿瘤复发[3,11]。如果肿瘤出现纤维性或炎性粘连，无镜

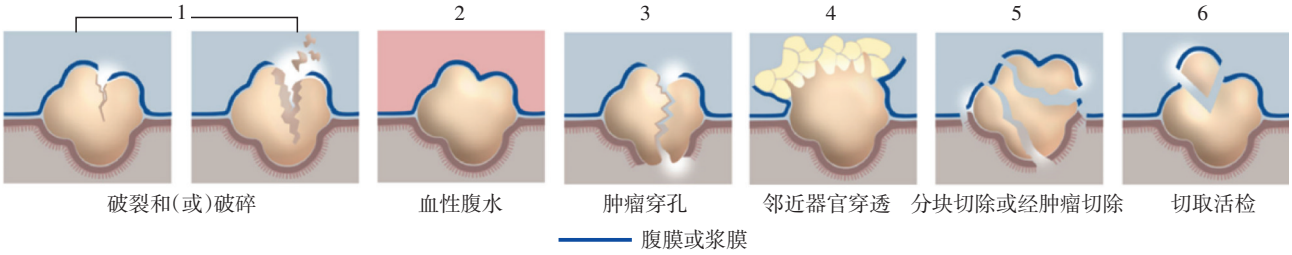

图1 基于奥斯陆标准建立的GIST破裂分类[1]

下浸润,表现预后较好,不应视为破裂。

5. 肿瘤分块切除或病灶内剥除(piecemeal resection or intralesional dissection):严格意义讲,属于肿瘤破裂或破碎的另外一种类型,手术过程中难以避免肿瘤细胞及组织在腹腔播散。

6. 切取活检(incisional biopsy):经剖腹或腹腔镜探查,如果肿瘤无法切除,需要进一步病理学结果,切取活检和分块切除肿瘤一样,都可以造成肿瘤腹腔播散,应视为破裂,尤其是可切除性原发GIST,应杜绝切取活检。

(二)非肿瘤破裂

奥斯陆肉瘤研究组将可能造成肿瘤腹腔暴露、潜在播散可能的某些临床状态,定义为"肿瘤完整性轻微缺损(minor defects of tumor integrity)"[3,11]。有别于真正意义上的肿瘤破裂。包括如下4种情况:(1)肿瘤黏膜缺损或肿瘤破溃到胃肠道腔内,未发生腹腔穿孔破溃;(2)肿瘤镜下腹膜穿透(相当于胃肠道癌TNM分类中的T_4a)或肿瘤浆膜层医源性损伤;(3)无并发症经腹腔穿刺活检;(4)R_1切除术。

GIST穿透腹膜是否会引起肿瘤转移或是否会对预后产生不利影响,仍存在争议。理论上讲,这种情况有腹腔种植之可能。穿透浆膜层或手术当中浆膜破损引起的肿瘤暴露,镜下难以区分,是否有临床意义、是否会造成肿瘤播散尚未定论。此外,穿刺活检是否造成肿瘤播散也存在争议。SSGXIIIAIO研究中的393例GIST患者中,有47例(12.0%)接受经皮穿刺活检,接受或未接受经皮穿刺活检的患者RFS或OS差异均无统计学意义,提示无并发症的经腹腔穿刺活检是安全的,对预后没有影响[12]。GIST手术切缘指的是器官横断面或腹膜外切缘(环周切缘),而腹膜状态与根治度(R)无关;因此,GIST穿透腹膜而切缘阴性仍被认为是R_0切除。ACOSOG Z9000和Z9001研究证实,R_1切除不是复发的独立预后因素[13]。黏膜缺损(溃疡、内镜活检、内镜下分块切除)、胃肠道出血或肿瘤破碎到胃肠道腔,也不属于肿瘤破裂[1]。

(三)小肠GIST破裂

Hølmebakk等[3]首先提出小肠GIST完整性缺损(defects of tumour integrity)的概念,并将其分为严重缺损(major defect)和轻微缺损(minor defect)。根据TNM分期原则,将肿瘤切除的完整性分为3类,即R_0,无肿瘤残留;R_1,镜下肿瘤残留;R_2,肉眼肿瘤残留。

严重缺损:包括肿瘤破碎、肿瘤破裂或肿瘤分块切除,肿瘤部位肠穿孔,剖腹探查时发现血性腹水,镜下肿瘤浸润邻近器官以及手术活检。而粗针活检(core needle biopsy, CNB)不属于肿瘤完整性严重缺损。

轻微缺损:包括腹膜肿瘤穿透(相当于胃癌和结直肠癌中的T_4a)、医源性浆膜撕裂以及镜下切缘阳性(R_1)。

Hølmebakk等[3]分析72例小肠GIST患者临床病理学资料,有71例进行了根治性手术,严重缺损20例,轻微缺损21例,无缺损31例。严重缺损、轻微缺损和无缺损患者的5年复发率分别为64%、29%和31%(P=0.001);严重缺损与无缺损患者的风险比(HR)为3.55(95% CI:1.51~8.35)。严重缺损、轻微缺损和无缺损的腹膜复发率分别为52%、25%和19%(P=0.002);严重缺损与无缺损的HR为4.98(95% CI:1.69~14.68);多因素分析发现,核分裂象、肿瘤完整性严重缺损、肿瘤大小和年龄是复发的独立相关因素。

(四)微创手术和切缘状态相关问题

研究显示,肿瘤直径<5 cm的GIST患者,腹腔镜手术后预后良好,住院时间短,出血少,并发症发生率低,但R_1切除率高于开腹手术,不过,并未造成复发率增加,也不影响预后[14]。腹腔镜和开腹手术同样需要遵循无瘤原则,切忌操作粗暴,防止医源性肿瘤破裂。此外,应使用取物袋将标本从腹腔取出,避免肿瘤细胞腹腔播散。一些体积较小、低风险的GIST,也可以尝试内镜切除。目前,内镜技术难以做到广泛的R_0切除,R_1切除率高,但手术后复发率低至3%,与传统手术相当[15]。Joo等[16]报道了130例上消化道GIST内镜和手术治疗结果,其中内镜切除90例(多数位于胃体),手术切除40例(多数位于十二指肠),内镜组的R_0切除率为25.6%,而手术组为85.0%(P<0.001);内镜组50.0%的肿瘤属于复发极低风险,手术组35.0%属于低风险,30.0%属于高风险(P<0.001);在45.5个月的随访中,这两组的复发率差异没有统计学意义(2.2%比5.0%,P=0.586)。

众所周知,胃肠腺癌切缘(及环周切缘)阳性,预示局部复发可能,因此,需要有足够的切缘以策安全。而间叶性肿瘤,尤其GIST,由于肿瘤呈膨胀性生长,形成假包膜,边界清楚,且无浸润性改变,故切缘状态与腺癌有本质上的区别。当前临床实

践中，应当完整、彻底切除肿瘤以确保足够的安全切缘。但手术或内镜下切除的GIST病理评估中，切缘阳性并不少见（R_1），如果没有肉眼及内镜下肿瘤残留，则视为完全切除，其远期生存与病理切缘阴性（R_0）病例一样[15]。此外，对于内镜R_1切除的患者，如果内镜手术后没有明显的残余肿瘤，建议进行内镜动态随访。Zhu等[17]分析777例胃的胃肠道间叶性肿瘤（gastrointestinal mesenchymal tumor, GIMT）内镜手术患者的临床病理学资料，肿瘤平均大小15.2（3~100）mm，所有肿瘤连同假包膜完整切除，无肉眼残留，镜下R_1切除率为47.0%（443/777），GIST占47.7%（371/777），其R_1切除率更高（OR：11.13，95% CI：3.00~41.37），平均随访34.2个月，局部复发仅2例（0.3%），R_0组和R_1组的复发率差异无统计学意义（P=0.841）。他们认为，虽然胃GIMT内镜手术R_1切除率较高，但与R_0切除相比，不会增加复发率。Pantuso等[18]分析74例原发性GIST患者的临床资料，其中微创手术71.6%（多数为腹腔镜手术），开腹手术28.4%，R_0和R_1切除分别为54例和20例，两组3年RFS（76%比85%）、5年RFS（63%比86%）差异均无统计学意义。提示，镜下切缘阳性对GIST患者的OS和RFS无影响，如果R_0手术可能导致器官功能丧失时，可以采取R_1切除以保留器官功能。Patel等[19]分析美国国家癌症数据库（National Cancer Data Base, NCDB）2010—2015年接受微创手术（腹腔镜、机器人、内镜）、直径≤3 cm的2 064例GIST患者资料，其中135例（6.5%）手术切缘镜检阳性，小肠及直肠R_1切除居多（P<0.001），而小肠绝大多数是十二指肠GIST，因此认为，微创手术与切缘阳性风险无关（OR：1.06，95% CI：0.71~1.59），切缘阳性与OS无关（R_1，OR：1.03，95% CI：0.46~2.31），微创手术不影响患者预后。Shannon等[20]同样分析2010—2013年美国NCDB数据库确诊的、未接受新辅助治疗的Ⅰ~Ⅲ期2 084例胃GIST手术切除患者资料，其中R_1切除57例（2.7%），多见于肿瘤>10 cm的Ⅲ期患者。R_1和R_0切除患者5年OS差异无统计学意义（82.5%比88.6%，HR：1.26，P=0.49），与肿瘤分期无关。提示，局限性可切除胃GIST患者中，镜下切缘阳性并不常见，对预后不会造成不良影响。研究显示，腹腔镜和内镜双镜联合手术既可以避免腹腔镜手术的盲目性，又可以确保内镜手术足够切缘，最大程度保留器官功能；尤其是那些靠近贲门、胃底后方的病变[21]。笔者认为，GIST切缘阳性（R_1）对肿瘤复发、转移和生存是否造成影响，仍需大数据进一步分层分析观察。

三、GIST破裂的预防和处理

GIST一旦受外力影响（挤压、碰撞甚至查体非轻柔挤压肿物时）、腹内压突然增加（咳嗽、用力排粪排尿、用力抓持重物、打喷嚏等）可以造成肿瘤自发性破裂，也可能在穿刺活检、手术当中不适当操作引起医源性破裂，两者对患者结局及预后的影响相同[5, 22]。肿瘤体积大、核分裂象高、*KIT* 11外显子557和558缺失突变等高侵袭性生物学行为与破裂有关[5]。另外，小肠GIST更容易发生破裂。通常认为，术前伊马替尼新辅助治疗不会增加肿瘤破裂机会，但是肿瘤体积较大和伊马替尼治疗显效明显而迅速造成肿瘤坏死、液化、出血及囊性变时，则要避免腹部外力作用和突然腹内压增加因素引起的肿瘤破裂。

50%的肿瘤破裂属于自发性破裂且无法预防[5]。肿瘤巨大、高核分裂象及小肠GIST被认为是肿瘤破裂的高危因素[3]。故建议这类患者应到多学科管理经验丰富的中心治疗，可以大大降低医源性肿瘤破裂机会。另外，对于有破裂风险的巨大肿瘤，建议使用6~12个月的伊马替尼新辅助治疗后再行手术处理[1]。某些突变与GIST恶性生物学行为增加有关，其中*KIT* 11外显子557和558的缺失突变与患者预后不良密切相关，且会增加破裂风险。因此，某些小GIST同样可以出现破裂，其病理生理学基础是肿瘤核分裂象高、生长迅速、容易发生坏死而造成破裂。另外，胃和小肠GIST的*KIT* 11外显子557和558缺失突变者的肿瘤破裂发生率类似，通常对伊马替尼治疗反应良好。法国进行的转移性GIST的BFR14研究显示，此类患者比具有其他*KIT* 11外显子突变的患者有更高的应答率（81%）。然而，肿瘤更容易发生继发性突变，使患者PFS显著降低[23]。当前指南指出，术前伊马替尼新辅助治疗有助于肿瘤降期、缩小手术范围、最大程度保留脏器功能及避免广泛切除，但能否减少破裂尚未定论[24]。新辅助治疗后肿瘤破裂发生率大致在0~21%[5]。有必要进一步开展临床研究以明确新辅助治疗在对减少肿瘤破裂、尤其是降低自发性破裂、手术医源性破裂或破损及其控制不良后果等方面的获益程度。

肿瘤破裂是伊马替尼辅助治疗的绝对适应证，尽管经过伊马替尼辅助治疗，大多数患者仍会复

发[11]。SSGXVIII/AIO研究表明,破裂患者并未从伊马替尼延长(3年)的辅助治疗中获益[10]。期待当前正在进行的探索延长辅助治疗时间的两项RCT研究(临床注册号分别为NCT02413736和NCT02260505)能够使这部分患者获益。基于肿瘤破裂与复发转移患者相似的不良临床结局,ESMO指南建议这类患者终生服用伊马替尼[25]。令人庆幸的是,仍有五分之一的患者在肿瘤破裂后不出现复发。未来的研究将关注哪些患者可以密切随访而不需伊马替尼辅助治疗和哪些患者需要伊马替尼辅助治疗。

四、小结

肿瘤破裂是GIST发生、发展和转归非常重要的生物学及临床事件,与肿瘤复发、转移和预后密切相关,即便肿瘤完整切除,破裂也是肿瘤术后复发的单一高危因素。现有共识和指南已经推荐,GIST破裂需要伊马替尼辅助治疗,甚至终生服药。破裂大致分为自发性破裂和医源性破裂,应杜绝各种类型医源性破裂的发生,识别各种肿瘤破裂的高危因素,预防自发性破裂意义重大。破裂类型的描述众多,文献报道的肿瘤破裂的流行病学差异也很大。虽然"奥斯陆标准"将肿瘤破裂类型及非破裂类型做了初步定义,为临床应用提供了标准,但是尚未达成共识,其最大问题是难以涵盖所有病变类型以精准指导临床实践,不同类型破裂所带来的不良影响仍然需要高质量循证医学证据加以证实和干预。自2012年起,ESMO指南仅保留肿瘤大小、部位、核分裂象及破裂作为复发风险分级标准,而镜下切缘阳性(R_1)已经不作为预后判断因素,但是腹腔镜、内镜手术理想范围及切缘相关问题还需要设计严谨、高质量的临床研究进一步进行分层分析和观察。

利益冲突 作者声明不存在利益冲突

参 考 文 献

[1] Nishida T, Hølmebakk T, Raut CP, et al. Defining tumor rupture in gastrointestinal stromal tumor[J]. Ann Surg Oncol, 2019,26(6):1669-1675. DOI:10.1245/s10434-019-07297-9.

[2] Rutkowski P, Nowecki ZI, Michej W, et al. Risk criteria and prognostic factors for predicting recurrences after resection of primary gastrointestinal stromal tumor[J]. Ann Surg Oncol, 2007, 14(7):2018-2027. DOI:10.1245/s10434-007-9377-9.

[3] Hølmebakk T, Bjerkehagen B, Boye K, et al. Definition and clinical significance of tumour rupture in gastrointestinal stromal tumours of the small intestine[J]. Br J Surg, 2016,103(6):684-691. DOI:10.1002/bjs.10104.

[4] Joensuu H, Vehtari A, Riihimäki J, et al. Risk of recurrence of gastrointestinal stromal tumour after surgery: an analysis of pooled population-based cohorts[J]. Lancet Oncol, 2012,13(3): 265-274. DOI:10.1016/S1470-2045(11)70299-6.

[5] Nishida T, Cho H, Hirota S, et al. Clinicopathological features and prognosis of primary GISTs with tumor rupture in the real world[J]. Ann Surg Oncol, 2018,25(7):1961-1969. DOI:10.1245/s10434-018-6505-7.

[6] Zhang X, Ning L, Hu Y, et al. Prognostic factors for primary localized gastrointestinal stromal tumors after radical resection: shandong gastrointestinal surgery study group, study 1201[J]. Ann Surg Oncol, 2020,27(8):2812-2821. DOI:10.1245/s10434-020-08244-9.

[7] Rutkowski P, Bylina E, Wozniak A, et al. Validation of the joensuu risk criteria for primary resectable gastrointestinal stromal tumour-the impact of tumour rupture on patient outcomes [J]. Eur J Surg Oncol,2011,37(10):890-896. DOI:10.1016/j.ejso.2011.06.005.

[8] Ng EH, Pollock RE, Munsell MF, et al. Prognostic factors influencing survival in gastrointestinal leiomyosarcomas. Implications for surgical management and staging[J]. Ann Surg,1992,215(1):68-77. DOI:10.1097/00000658-199201000-00010.

[9] Hohenberger P, Ronellenfitsch U, Oladeji O, et al. Pattern of recurrence in patients with ruptured primary gastrointestinal stromal tumour[J]. Br J Surg, 2010,97(12):1854-1859. DOI: 10.1002/bjs.7222.

[10] Joensuu H, Eriksson M, Sundby Hall K, et al. One vs three years of adjuvant imatinib for operable gastrointestinal stromal tumor: a randomized trial[J]. JAMA,2012,307(12):1265-1272. DOI:10.1001/jama.2012.347.

[11] Hølmebakk T, Hompland I, Bjerkehagen B, et al. Recurrence-free survival after resection of gastric gastrointestinal stromal tumors classified according to a strict definition of tumor rupture: a population-based study[J]. Ann Surg Oncol, 2018,25(5): 1133-1139. DOI:10.1245/s10434-018-6353-5.

[12] Eriksson M, Reichardt P, Sundby Hall K, et al. Needle biopsy through the abdominal wall for the diagnosis of gastrointestinal stromal tumour-does it increase the risk for tumour cell seeding and recurrence[J]. Eur J Cancer, 2016,59:128-133. DOI:10.1016/j.ejca.2016.02.021.

[13] McCarter MD, Antonescu CR, Ballman KV, et al. Microscopically positive margins for primary gastrointestinal stromal tumors: analysis of risk factors and tumor recurrence[J]. J Am Coll Surg,2012,215(1):53-60. DOI:10.1016/j.jamcollsurg.2012.05.008.

[14] Majinyang S, Ruth YKM, Ahmed S, et al. Microscopically positive resection margins in laparoscopic gastric GIST resection may not confer a poorer prognosis[J]. Surg Laparosc Endosc Percutan Tech, 2019,29(5):393-398. DOI:10.1097/SLE.000000

0000000714.

[15] Kim SG. Interpretation of pathologic margin after endoscopic resection of gastrointestinal stromal tumor[J]. Clin Endosc, 2016, 49(3):229-231. DOI:10.5946/ce.2016.035.

[16] Joo MK, Park JJ, Kim H, et al. Endoscopic versus surgical resection of GI stromal tumors in the upper GI tract [J]. Gastrointest Endosc, 2016, 83(2):318-326. DOI:10.1016/j.gie.2015.07.034.

[17] Zhu Y, Xu MD, Xu C, et al. Microscopic positive tumor margin does not increase the rate of recurrence in endoscopic resected gastric mesenchymal tumors compared to negative tumor margin [J]. Surg Endosc, 2020, 34(1):159-169. DOI:10.1007/s00464-019-06744-8.

[18] Pantuso G, Macaione I, Taverna A, et al. Surgical treatment of primary gastrointestinal stromal tumors (GISTs): management and prognostic role of R1 resections[J]. Am J Surg, 2020, 220(2):359-364. DOI:10.1016/j.amjsurg.2019.12.006.

[19] Patel DJ, Kulshrestha S, Bunn C, et al. Positive microscopic surgical margins: Is there an association with survival in resected small gastrointestinal stromal tumors?[J]. Am J Surg, 2021, 221(3):549-553. DOI:10.1016/j.amjsurg.2020.12.038.

[20] Shannon AB, Song Y, Fraker DL, et al. Do microscopic surgical margins matter for primary gastric gastrointestinal stromal tumor?[J]. Surgery, 2021, 169(2):419-425. DOI:10.1016/j.surg.2020.07.018.

[21] Aisu Y, Yasukawa D, Kimura Y, et al. Laparoscopic and endoscopic cooperative surgery for gastric tumors: perspective for actual practice and oncological benefits[J]. World J Gastrointest Oncol, 2018, 10(11):381-397. DOI:10.4251/wjgo.v10.i11.381.

[22] Joensuu H, Eriksson M, Hall KS, et al. Risk factors for gastrointestinal stromal tumor recurrence in patients treated with adjuvant imatinib[J]. Cancer, 2014, 120(15):2325-2333. DOI:10.1002/cncr.28669.

[23] Patrikidou A, Domont J, Chabaud S, et al. Long-term outcome of molecular subgroups of GIST patients treated with standard-dose imatinib in the BFR14 trial of the French Sarcoma Group[J]. Eur J Cancer, 2016, 52:173-180. DOI:10.1016/j.ejca.2015.10.069.

[24] Boye K, Berner JM, Hompland I, et al. Genotype and risk of tumour rupture in gastrointestinal stromal tumour[J]. Br J Surg, 2018, 105(2):e169-e175. DOI:10.1002/bjs.10743.

[25] Casali PG, Abecassis N, Aro HT, et al. Soft tissue and visceral sarcomas: ESMO-EURACAN Clinical Practice Guidelines for diagnosis, treatment and follow-up[J]. Ann Oncol, 2018, 29 Suppl 4:S51-S67. DOI:10.1093/annonc/mdy096.

·读者·作者·编者·

在本刊发表的论文中可直接使用的英文缩写名词

AEG(食管胃结合部腺癌)
AJCC(美国癌症联合委员会)
ASA(美国麻醉医师协会)
ASCO(美国临床肿瘤协会)
BMI(体质指数)
CEA(癌胚抗原)
CI(置信区间)
CSCO(中国临床肿瘤学会)
DFS(无病生存率)
DNA(脱氧核糖核酸)
EMR(内镜黏膜切除术)
ERAS(加速康复外科)
ESD(内镜黏膜下剥离术)
ESMO(欧洲肿瘤内科学会)
EUS(内镜超声检查术)
FDA(美国食品药品管理局)
GIST(胃肠间质瘤)
HR(风险比)
ICU(重症监护病房)
Ig(免疫球蛋白)
IL(白细胞介素)
ISR(经括约肌间切除术)
NOSES(经自然腔道取标本手术)
NOTES(经自然腔道内镜手术)
MRI(磁共振成像)
MDT(多学科综合治疗协作组)
NCCN(美国国立综合癌症网络)
NIH(美国国立卫生院)
NK细胞(自然杀伤细胞)
OS(总体生存率)
OR(比值比)
PET(正电子发射断层显像术)
PFS(无进展生存率)
PPH(吻合器痔上黏膜环切钉合术)
RCT(随机对照试验)
RNA(核糖核酸)
ROC曲线(受试者工作特征曲线)
RR(相对危险度)
PCR(聚合酶链反应)
taTME(经肛全直肠系膜切除术)
TME(全直肠系膜切除术)
TNF(肿瘤坏死因子)
UICC(国际抗癌联盟)
VEGF(血管内皮生长因子)
WHO(世界卫生组织)