·论著·

程序性细胞死亡蛋白1抗体联合全程新辅助放化疗治疗高风险局部进展期中低位直肠癌患者的近期结局

李英杰[1] 张丽[2] 董秋石[1] 蔡勇[3] 张扬子[3] 王林[1] 姚云峰[1] 张晓燕[4] 李忠武[2] 李永恒[3] 孙应实[4] 王维虎[3] 武爱文[1]

[1]北京大学肿瘤医院暨北京市肿瘤防治研究所 恶性肿瘤发病机制及转化研究教育部重点实验室 胃肠肿瘤中心三病区 100142;[2]北京大学肿瘤医院暨北京市肿瘤防治研究所 恶性肿瘤发病机制及转化研究教育部重点实验室 病理科 100142;[3]北京大学肿瘤医院暨北京市肿瘤防治研究所 恶性肿瘤发病机制及转化研究教育部重点实验室 放疗科 100142;[4]北京大学肿瘤医院暨北京市肿瘤防治研究所 恶性肿瘤发病机制及转化研究教育部重点实验室 医学影像科 100142

李英杰和张丽对本文有同等贡献

通信作者:武爱文,Email:wuaw@sina.com

【摘要】 目的 探讨程序性细胞死亡蛋白1(PD-1)抗体联合全程新辅助治疗对高风险局部进展期中低位直肠癌患者应用的安全性和可行性。**方法** 采用描述性病例系列研究方法。回顾性分析2019年1月至2021年4月期间,在北京大学肿瘤医院胃肠肿瘤中心三病区24例接受PD-1联合全程新辅助放化疗的高风险局部进展期中低位直肠癌患者的临床资料。纳入标准:(1)经病理学确诊的直肠腺癌,患者年龄范围18~80岁;(2)内镜下肿瘤下缘距离肛缘≤10 cm;(3)美国东部肿瘤协作组(ECOG)体力状况评分0~1;(4)初始MRI局部分期为T_3c、T_3d、T_4a和T_4b,或壁外血管侵犯(EMVI)阳性,或mrN_2,或直肠系膜筋膜(MRF)阳性;(5)治疗前无明确远隔转移证据;(6)无盆腔放疗史、直肠癌手术史或化疗史;(7)不伴需抗生素治疗的全身性感染以及免疫系统疾病。排除标准:(1)预期新辅助治疗后肿瘤仍不可切除;(2)过去5年内罹患过其他可能影响患者结局的恶性肿瘤或过去6个月发生过动脉栓塞性疾病;(3)接受过其他类型的抗肿瘤或试验性治疗;(4)孕期或哺乳期女性;(5)合并有其他疾病或精神状态异常;(6)即往接受过抗PD-1抗体等免疫治疗的患者。新辅助治疗包括3个阶段,即PD-1抗体(信迪利单抗200 mg,静脉滴注,每3周1次)联合CapeOx方案(奥沙利铂+卡培他滨)3周期;长疗程放疗(调强放疗 GTV 50.6 Gy/CTV 41.8 Gy/22 f);放疗结束后CapeOx方案化疗2周期。第3阶段治疗结束后经过肿瘤疗效评估,行手术治疗或选择等待观察。分析其手术安全性、病理组织学改变及近期肿瘤学结局。**结果** 24例患者中男性15例,女性9例,中位年龄65(47~78)岁,肿瘤下缘距离肛缘中位距离4(3~7) cm。肿瘤最大径中位值5.1(2.1~7.5) cm。cT_3和cT_4期分别为20例和4例;cN_1、cN_2a和cN_2b期分别为8例、5例和11例。MRF阳性10例,EMVI阳性10例。所有患者均为错配修复蛋白阳性表达(pMMR)。新辅助治疗期间,6例(25.0%)发生了Ⅰ~Ⅱ级治疗相关不良事件,包括3例免疫相关不良事件。截至2021年4月30日,83.3%(20/24)的患者接受了手术治疗,19例为R_0切除,16例接受保留肛门括约肌手术;术后并发症发生率为25.0%(5/20),包括2例Clavien-Dindo Ⅱ级(吻合口出血和伪膜性肠炎各1例),3例Ⅰ级吻合口狭窄。病理学完全缓解(pCR)比例为30.0%(6/20),主要病理学反应率为20.0%(4/20)。*Ras/Raf*突变者无一例出现pCR或cCR(0/5),17例*Ras/Raf*

DOI: 10.3760/cma.j.cn441530-20210927-00386

收稿日期 2021-09-27 **本文编辑** 卜建红

引用本文:李英杰,张丽,董秋石,等.程序性细胞死亡蛋白1抗体联合全程新辅助放化疗治疗高风险局部进展期中低位直肠癌患者的近期结局[J]. 中华胃肠外科杂志, 2021,24(11):998-1007. DOI:10.3760/cma.j.cn441530-20210927-00386.

野生型患者中6例pCR，3例cCR，显著高于*Ras/Raf*突变型（$P<0.01$）。*Ras/Raf*野生型且为分化型腺癌的16例患者，9例达到pCR或cCR。4例未接受手术的患者中，3例为cCR，采取等待观察策略；1例为SD，因无法保肛拒绝手术。末次中位随访时间为11（6~24）个月，仅1例印戒细胞癌患者出现复发。**结论** PD-1抗体联合全程新辅助放化疗治疗局部进展期直肠癌，具有较好的安全性及组织病理学退缩结果。联合组织学及基因检测有助于筛选可能获益人群。

【关键词】 直肠肿瘤，局部进展期； 错配修复蛋白正常/微卫星稳定； 全程新辅助治疗； 程序性细胞死亡蛋白1（PD-1）抗体； 病理学完全缓解； 临床完全缓解

基金项目： 国家自然科学基金（82173156）；北京市医管中心临床医学发展专项“扬帆”计划重点培育项目（ZYLX202116）

Short-term outcome of programmed cell death protein1 (PD-1) antibody combined with total neoadjuvant chemoradiotherapy in the treatment of locally advanced middle-low rectal cancer with high risk factors

Li Yingjie[1], Zhang Li[2], Dong Qiushi[1], Cai Yong[3], Zhang Yangzi[3], Wang Lin[1], Yao Yunfeng[1], Zhang Xiaoyan[4], Li Zhongwu[2], Li Yongheng[3], Sun Yingshi[4], Wang Weihu[3], Wu Aiwen[1]

[1]Gastrointestinal Cancer Center, Unit III, Peking University Cancer Hospital & Institute, Key Laboratory of Carcinogenesis and Translational Research (Ministry of Education), Beijing 100142, China; [2]Department of Pathology, Peking University Cancer Hospital & Institute, Key Laboratory of Carcinogenesis and Translational Research (Ministry of Education), Beijing 100142, China; [3]Department of Radiation Oncology, Peking University Cancer Hospital & Institute, Key Laboratory of Carcinogenesis and Translational Research (Ministry of Education), Beijing 100142, China; [4]Department of Radiology, Peking University Cancer Hospital & Institute, Key Laboratory of Carcinogenesis and Translational Research (Ministry of Education), Beijing 100142, China

Li Yingjie and Zhang Li contributed equally to the article

Corresponding author: Wu Aiwen, Email: wuaw@sina.com

【Abstract】 Objective Total neoadjuvant chemoradiotherapy is one of the standard treatments for locally advanced rectal cancer. This study aims to investigate the safety and feasibility of programmed cell death protein 1 (PD-1) antibody combined with total neoadjuvant chemoradiotherapy in the treatment of locally advanced middle-low rectal cancer with high-risk factors. **Methods** A descriptive cohort study was conducted. Clinicopathological data of 24 patients with locally advanced middle-low rectal cancer with high-risk factors receiving PD-1 antibody combined with neoadjuvant chemoradiotherapy in Gastrointestinal Cancer Center, Unit III, Peking University Cancer Hospital between January 2019 and April 2021 were retrospectively analyzed. Inclusion criteria: (1) rectal adenocarcinoma confirmed by pathology; patient age of ≥ 18 years and ≤ 80 years; (2) the distance from low margin of tumor to anal verge ≤ 10 cm under sigmoidoscopy; (3) ECOG performance status score 0-1; (4) clinical stage T3c, T3d, T4a or T4b, or extramural venous invasion (EMVI) (+) or mrN2 (+) or mesorectal fasciae (MRF) (+) based on MRI; (5) no evidence of distant metastases; (6) no prior pelvic radiation therapy, no prior chemotherapy or surgery for rectal cancer; (7) no systemic infection requiring antibiotic treatment and no immune system disease. Exclusion criteria: (1) anticipated unresectable tumor after neoadjuvant treatment; (2) patients with a history of a prior malignancy within the past 5 years, or with a history of any arterial thrombotic event within the past 6 months; (3) patients received other types of antitumor or experimental therapy; (4) women who were pregnant or breast-feeding; (5) patients with any other concurrent medical or psychiatric condition or disease; (6) patients received immunotherapy (PD-1 antibody). The neoadjuvant therapy consisted of three stages: PD-1 antibody (sintilimab 200 mg, IV, Q3W) combined with CapeOx regimen for three cycles; long-course intensity modulated radiation therapy (IMRT) with gross tumor volume (GTV) 50.6 Gy/CTV 41.8 Gy/22f; CapeOx regimen for two cycles after radiotherapy. After oncological evaluation following the end of the third stage of treatment, surgery or watch and wait would be carried out. Surgical safety, histopathological changes and short-term oncological outcome were analyzed. **Results** There were 15 males and 9 females with a median age of 65 (47-78) years. Median

distance from the lower margin of the tumor to the anal verge was 4 (3-7) cm. The median maximal diameter of the tumor was 5.1 (2.1-7.5) cm. Twenty patients were cT3, 4 were cT4, 8 were cN1, 5 were cN2a, 11 were cN2b. Ten cases were MRF (+) and 10 were EMVI (+). All the patients were mismatch repair proficient (pMMR). During the neoadjuvant treatment period, 6 patients (25.0%) developed grade 1-2 treatment-related adverse events, including 3 immune-related adverse events. As of April 30, 2021, 20 patients (83.3%, 20/24) had received surgical resection, including 19 R0 resections and 16 sphincter-preservation operations. Morbidity of postoperative complication was 25.0% (5/20), including 2 cases of Clavien-Dindo grade II (1 of anastomotic bleeding and 1 of pseudomembranous enteritis), 3 cases of grade I anastomotic stenosis. Pathological complete response (pCR) rate was 30.0% (6/20) and major pathological response rate was 20.0% (4/20). None of *Ras/Raf* mutants had pCR or cCR (0/5), while 6 of 17 *Ras/Raf* wild-type patients had pCR and 3 had cCR, which was significantly higher than that of *Ras/Raf* mutants ($P<0.01$). Nine of 16 patients with *Ras/Raf* wild-type and differentiated adenocarcinoma had pCR or cCR. Among other 4 patients without surgery, 3 patients preferred watch and wait strategy because their tumors were assessed as clinical complete response (cCR), while another one patient refused surgery as the tumor remained stable. After a median follow-up of 11 (6-24) months, only 1 patient with signet ring cell carcinoma had recurrence. **Conclusions** PD-1 antibody combined with total neoadjuvant chemoradiotherapy in the treatment of locally advanced rectal cancer has quite good safety and histopathological regression results. Combination of histology and genetic testing is helpful to screen potential beneficiaries.

【Key words】 Rectal neoplasms, locally advanced; Proficient mismatch repair (pMMR)/microsatellite stable (MSS); Total neoadjuvant treatment; Programmed cell death protein 1(PD-1) antibody; Pathological complete response; Clinical complete response

Fund programs: National Natural Science Foundation of China (82173156); Beijing Hospitals Authority Clinical Medicine Development of Special Funding (ZYLX202116)

新辅助放化疗联合手术及术后辅助化疗是局部进展期直肠癌的传统治疗方式。文献报道，新辅助放化疗后直肠癌局部复发率可控制在5%~7%，总体生存率可达65%~75%；新辅助放化疗后局部复发率有所降低，但远期生存未获得改善，这可能与局部进展期直肠癌整体预后较好、新辅助治疗并手术后辅助化疗完成度较低、肿瘤耐药等有关[1-4]。筛选高危人群、提高化疗完成度和优化药物治疗方案，是改善局部进展期直肠癌的重要路径。局部进展期直肠癌患者中预后不佳者，多有直肠系膜筋膜受累、壁外血管侵犯、T分期和N分期晚、侧方淋巴结肿大等特征，其局部复发率和远处转移率较高。将辅助化疗前置到术前的全程新辅助治疗，具有化疗完成度高、肿瘤退缩好的优点[5]。RAPIDO研究报告显示，化疗前置后治疗失败比例从30.4%降低至23.7%[6]。PRODIGE 23研究采用FOLFIRINOX方案（亚叶酸钙+氟尿嘧啶+伊立替康+奥沙利铂），3年无病生存率从69%提高至76%[7]。两项研究均提示，术前化疗较术后辅助化疗毒性反应低、耐受性好、完成度高。因此，对于高危局部进展期直肠癌采用术前化疗、强化化疗方案等模式取得了令人满意的结果。

近年来，针对程序性细胞死亡蛋白1（programmed cell death protein 1，PD-1）的免疫检查点抑制剂在多种肿瘤的晚期治疗中取得了突破性进展[8]。免疫治疗对于错配修复基因表达缺失（deficient mismatch repair gene，dMMR）或微卫星高度不稳定（microsatellite instability-high，MSI-H）的结直肠癌患者也具有很好的效果。遗憾的是，直肠癌中dMMR/MSI-H的比例不足5%，免疫检查点抑制剂对错配修复蛋白正常（proficient mismatch repair，pMMR）/微卫星稳定（microsatellite stability，MSS）的结直肠癌效果又不理想。恶性肿瘤包括结直肠癌常通过多种机制产生免疫耐受，PD-1/PD-L1是其中重要的免疫检查点通路[9]。PD-1在活化T淋巴细胞上高度表达，与肿瘤细胞上的主要配体PD-L1结合来抑制效应T细胞的免疫功能[10]。研究发现，放化疗、尤其是放疗带来的电离辐射可通过促进细胞毒

性T细胞的活性，提高抗原的产生与呈递，放大免疫检测点抑制剂的抗肿瘤免疫应答[11]；从而达到与免疫检查点抑制剂的协同作用[12]。这也为放化疗联合免疫治疗提供了理论依据。

到目前为止，仅有少数包括VOLTAGE、NRG-GI002等在内的研究探索PD-1抗体在直肠癌新辅助治疗中的价值。本研究回顾了前期PKUCH-R02研究（临床试验注册号：NCT02864849）基础上，增加PD-1抗体后，采用PD-1抗体（sintilimab，信迪利单抗）联合全程新辅助放化疗，治疗高风险局部进展期中低位直肠癌患者的资料，以初步评估近期安全性及有效性，为后续研究奠定基础。

资料与方法

一、一般资料

采用描述性病例系列研究的方法。回顾性分析2019年1月至2021年4月期间，在北京大学肿瘤医院胃肠肿瘤中心三病区接受PD-1联合全程新辅助放化疗的高风险局部进展期中低位直肠癌患者24例的临床资料。其中男性15例，女性9例，中位年龄65（47~78）岁，肿瘤下缘距离肛缘中位距离4（3~7）cm。肿瘤最大径中位值5.1（2.1~7.5）cm。cT分期：T_3、T_4期分别为20例和4例；cN分期：N_1、N_{2a}和N_{2b}分别为8例、5例和11例。直肠系膜筋膜（mesorectal fascia，MRF）阳性10例；壁外血管侵犯（extramural venous invasion，EMVI）阳性10例；21例为直肠中分化腺癌，2例为黏液腺癌，1例印戒细胞癌。所有患者均为pMMR/MSS。

所有患者均在充分沟通后签署了知情同意书。本研究经北京大学肿瘤医院伦理委员会批准（审批号：2021YJZ56）。

二、纳入标准和排除标准

纳入标准：（1）病理学确诊的直肠腺癌；（2）内镜下肿瘤下缘距离肛缘≤10 cm；（3）年龄18~80岁；（4）美国东部肿瘤协作组（Eastern Cooperative Oncology Group，ECOG）体力状况评分[13]0~1；（5）初始MRI局部分期为T_3c、T_3d、T_4a和T_4b，或EMVI阳性，或mrN_2，或MRF阳性；（6）治疗前无明确远隔转移证据；（7）无盆腔放疗病史；（8）无直肠癌手术史或化疗病史；（9）不伴需抗生素治疗的全身性感染；（10）不伴有免疫系统疾病。

排除标准：（1）预期新辅助治疗后肿瘤仍不可切除（包括T_4b侵犯多脏器、广泛侧方淋巴结转移和冰冻骨盆）；（2）过去5年内罹患过其他可能影响患者结局的恶性肿瘤；（3）患者过去6个月发生过动脉栓塞性疾病，如心绞痛、心肌梗死、短暂性脑缺血发作等；（4）接受过其他类型的抗肿瘤或试验性治疗；（5）孕期或哺乳期女性；（6）患者合并有其他疾病或精神状态异常；（7）既往接受过抗PD-1、抗PD-L1和（或）血管内皮生长因子受体（vascular endothelial growth factor receptor，VEGFR）、或酪氨酸激酶抑制剂（tyrosine kinase inhibitor，TKI）治疗的患者。

三、治疗方法

治疗前，全组患者均接受了全面的检查，包括全身体格检查、肠镜、病理活检、胸部CT、腹盆腔增强CT和（或）直肠MR、血清癌胚抗原和CA19-9检测。所有患者的治疗方案均经多学科团队讨论通过。患者的新辅助治疗包括3个阶段，见图1。

第1阶段为免疫治疗+诱导化疗：PD-1抗体［信迪利单抗注射液，信达生物制药（苏州）有限公司］，200 mg，静脉滴注，第1天；联合CapeOx方案（奥沙利铂130 mg/m^2，静脉滴注，第1天，卡培他滨1 000 mg/m^2，口服，每日2次，第1~14天）；每3周1次，共3周期。

第2阶段为新辅助放化疗：22f-调强放疗（intensity modulated radiation therapy，IMRT）方案，肿瘤区（gross tumor volume，GTV）50.6 Gy/临床靶区（clinical target volume，CTV）41.8 Gy/22 f；同期口服

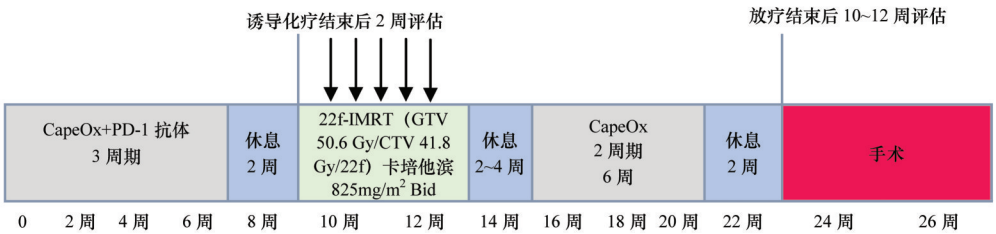

注：CapeOx方案为奥沙利铂+卡培他滨，PD-1抗体为信迪利单抗注射液；IMRT为调强放疗；GTV为肿瘤区；CTV为临床靶区

图1 本组直肠癌患者治疗及评估流程图

卡培他滨825 mg/m^2，每日2次。

第3阶段为CapeOx方案巩固化疗：2周期，具体方案同前。

建议患者完成全部3个治疗阶段，可据治疗不良反应和患者意愿进行调整。

第3阶段结束后4~6周行手术治疗，直肠癌手术须按照全直肠系膜切除术（total mesorectal excision，TME）原则，保障手术切缘及区域淋巴结清扫范围，术后1个月复查，视复查结果决定后续治疗，一般不建议术后辅助化疗。如肿瘤评估达到临床完全缓解（clinical complete remission，cCR），经多学科讨论确定后，在与患者充分沟通下可选择等待观察。

四、观察指标和评价标准

1.肿瘤疗效评估及标准：建议评估时间点放在第1阶段和第3阶段结束后。检查项目包括胸部CT、腹部增强CT、直肠MR评估。见图1。cCR和近cCR（near-cCR）以及疾病稳定（stable disease，SD）评估标准参照《直肠癌新辅助治疗后等待观察策略专家共识（2020版）》[14]。急性不良反应根据美国国家癌症研究所（National Cancer Institute，NCI）制定的常见不良反应评价标准3.0版（common terminology criteria for adverse events 3.0，CTCAE3.0）[15]评估。

2.肿瘤病理学评估及标准：患者的病理分期根据美国癌症联合委员会（American Joint Committee on Cancer，AJCC）第8版分期确定[16]。治疗后反应按照NCCN分级评估[17]。病理完全缓解（pathological complete response，pCR）系指原发灶和转移灶治疗后，标本检查均未发现残余肿瘤者[18]。主要病理学缓解（major pathological response，MPR）系指原发灶评估后肿瘤残留≤10%者[18]。R_0切除的定义为显微镜下切缘阴性（无肿瘤细胞残留），R_1和R_2切除分别定义为镜下和肉眼可见的肿瘤残留[18]。

3.肿瘤部位组织评估及标准：观察三级淋巴滤泡结构，淋巴细胞浸润聚集程度、新生血管、浆细胞浸润、增生性纤维化、胶原性纤维化、混合性纤维化、肿瘤色素沉积、肉芽肿形成、胆固醇结晶形成、泡沫细胞巨噬细胞、多核巨细胞、中性粒细胞、坏死、残留活性细胞的情况。免疫组织化学法检测肿瘤组织MLH1、PMS2、MSH2、MSH6的蛋白表达以确定其MMR状态。所有患者的病理切片均由两位胃肠道病理专家复阅。采用扩增阻滞突变系统聚合酶链式反应（amplification refractory mutation system pCR，ARMS-PCR）方法进行*Kras*、*Nras*及*Braf*基因检测。

五、随访方法

术后2年内每3个月进行1次，之后每半年进行1次。通过患者的门诊就诊记录及电话随访获得生存信息。末次随访时间为2021年4月30日。

六、统计学方法

采用SPSS 19.0统计学软件进行统计分析。分类变量采用[例（%）]表示，非正态连续变量采用*M*（范围）表示。分类变量间相关性分析采用χ^2检验。$P<0.05$表示差异有统计学意义。

结　果

一、药物治疗情况及其不良反应

全组24例患者均完成第1阶段的新辅助治疗，8例完成第1阶段和第2阶段治疗，4例完成全部3个阶段治疗。见表1。

新辅助治疗期间，有6例（25.0%）患者发生了Ⅰ~Ⅱ级的治疗相关不良事件，分别为胃肠道反应、血液系统、皮肤不良反应及胸腔积液，无Ⅲ~Ⅴ级不良事件。有3例发生了免疫相关不良事件，2例分别为Ⅰ级和Ⅱ级甲状腺功能减退，1例为Ⅱ级免疫相关性皮炎。

二、后续治疗情况

1.手术治疗：截至末次随访，20例（83.3%）患者接受了手术治疗，其中19例为R_0切除（1例术中发现腹腔转移，为第13号病例）；16例接受括约肌保留手术，包括15例直肠低位前切除术（low anterior resection，LAR）和1例经肛全直肠系膜切除术（transanal total mesorectal excision，taTME）；1例Hartmann手术，3例腹会阴联合切除术（abdominoperineal resection，APR）。术后并发症发生率为25.0%（5/20），包括吻合口出血和伪膜性肠炎各1例（Clavien-Dindo Ⅱ级[19]），吻合口狭窄3例（均为Clavien-Dindo Ⅰ级[19]），经吻合口扩张后成功行造口还纳。术后5例患者接受了CapeOx方案辅助化疗。见表1。

2.其他治疗：另外4例患者，有3例肿瘤评估为cCR，采取等待观察策略；1例肿瘤评估为SD，但因无法保肛而拒绝手术治疗。见表1。

三、病理结果

1.新辅助治疗后的临床病理结果：完成新辅助治疗第1、第1-2和第1-2-3阶段者CR比例分别为6/16（含2例cCR）、3/4（含1例cCR）和1/4。

2.术后病理：20例接受手术治疗的患者pCR率

为30.0%(6/20),MPR率为20.0%(4/20)。肿瘤组织表现为不同程度的中性粒细胞、淋巴细胞及浆细胞浸润,小血管增生和纤维化,部分可见泡沫样组织。三级淋巴滤泡结构在部分病例可见,淋巴结呈现不同程度的治疗后反应。典型病理组织学变化见图2。

20例手术患者中肿瘤组织病理学肿瘤退缩较差者(≤50%)3例,其中1例黏液腺癌,1例印戒细胞癌,1例病理报告考虑腺瘤恶变,且为*Braf*突变型。就组织类型看,分化型腺癌17例,6例达到pCR;2例黏液腺癌患者中,1例*BrafV600E*突变型患者肿瘤退缩50%,1例*Ras/Raf*野生型患者肿瘤退缩80%;印戒细胞癌1例,为*BrafV600E*突变型,肿瘤退缩为50%。24例患者中,22例接受了基因检测,其中*Ras*突变3例,*Raf*突变2例,*Ras/Raf*野生型17例。*Ras/Raf*突变病例无一出现pCR或cCR。16例*Ras/Raf*野生型、且为分化型腺癌者,6例pCR,3例cCR,缓解比例显著高于*Ras/Raf*突变型($P<0.01$)。

表1 接受新辅助放化疗联合免疫治疗的24例局部进展期直肠癌患者治疗信息

编号	临床分期	高风险因素	第1阶段	评效	第2阶段	评效	第3阶段	评效	方案	手术方式	病理评估	病理分期	造口还纳
1	cT_3N_2b	MRF+/EMVI+/N_2b	√	SD	√	cCR	–	–	等待观察	–	–	–	–
2	cT_3N+	T_3c	√	PR	–	–	–	–	手术	LAR	pCR	ypT_0N_0	√
3	cT_4bN+	T_4b	√	PR	–	–	–	–	手术	LAR	pCR	ypT_0N_0	√
4	cT_3cN_2b	MRF+/EMVI+	√	PR	–	–	–	–	手术	LAR	pCR	ypT_0N_0	√
5	cT_3N_2	N_2b	√	PR	√	PR	√	PR	手术	taTME	PR	ypT_3N_1a	–
6	cT_3cN_2	EMVI+	√	PR	–	–	–	–	手术	LAR	MPR	ypT_3N_0	√
7	cT_3N+	EMVI+	√	PR	–	–	–	–	手术	LAR	PR	ypT_3N_0	–
8	cT_4aN_2b	MRF+ /EMVI+/N_2b	√	PR	√	PR	√	PR	手术	LAR	pCR	ypT_0N_0	√
9	cT_3N_2a	N_2	√	PR	–	–	–	–	手术	LAR	PR	ypT_2N_0	√
10	cT_3N_1b	T_3c	√	PR	√	PR	–	–	手术	LAR	MPR	ypT_3N_0	–
11	cT_3bN_2a	MRF+	√	PR	–	–	–	–	手术	LAR	PR	ypT_2N_1b	√
12	cT_3aN_2b	MRF+/EMVI+/N_2b	√	PR	–	–	–	–	手术	LAR	MPR	T_1N_2a	√
13	cT_3N_2b	MRF+/N_2b	√	PD	–	–	–	–	手术	Hartmann	PD	$ypT_4bN_2bM_1c$	–
14	cT_3N+	T_3d	√	SD	√	PR	√	PR	手术	APR	PR	T_3N_1c	–
15	cT_3N_1b	T_3c	√	cCR	–	–	–	–	等待观察	–	–	–	–
16	cT_3cN_2b	MRF+/EMVI+/N_2b	√	near-cCR	–	–	–	–	手术	LAR	PR	ypT_3N_2b	√
17	cT_4bN_2b	MRF+/EMVI+/N_2b	√	SD	√	SD	√	SD	拒绝手术	–	–	–	–
18	cT_3N+	T_3d	√	PR	–	–	–	–	手术	APR	pCR	ypT_0N_0	–
19	cT_3aN_2b	N_2b	√	near-cCR	–	–	–	–	手术	LAR	MPR	ypT_3N_2a	–
20	cT_3N+	T_3c	√	SD	–	–	–	–	手术	LAR	SD	ypT_3N_0	–
21	cT_4bN_2b	MRF+/EMVI+/N_2b	√	PD	√	PD	–	–	手术	APR	PR	ypT_4bN_2b	–
22	cT_3bN_2b	MRF+/EMVI+/N_2b	√	SD	–	–	–	–	手术	LAR	SD	ypT_3bN_2b	–
23	cT_3N+	T_3c	√	–	√	PR	–	–	手术	LAR	pCR	ypT_0N_0	–
24	cT_3bN_2b	N_2b	√	cCR	–	–	–	–	等待观察	–	–	–	–

注:MRF为直肠系膜筋膜;EMVI为壁外血管侵犯;SD为疾病稳定;PR为部分缓解;cCR为临床完全缓解;near-pCR为近病理完全缓解;PD为疾病进展;LAR为直肠低位前切除术;taTME为经肛全直肠系膜切除术;APR为腹会阴联合切除术;pCR为病理完全缓解;MPR为主要病理学缓解;"√"表示完成本阶段治疗;"–"表示无数据

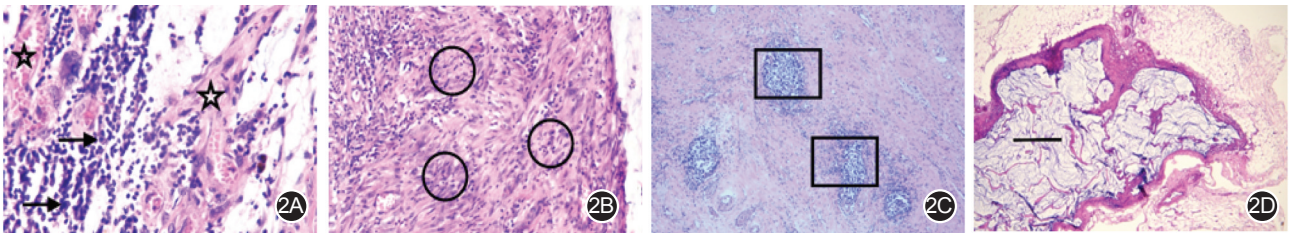

图2 新辅助治疗联合免疫治疗后的直肠癌组织学改变(免疫组织化学法) 2A.浆细胞(星号)及增生血管(黑色箭头,×200);2B.纤维化(增生性纤维化,×100);2C.三级淋巴滤泡结构(×200);2D.淋巴结治疗后反应(黏液池形成,无癌残留,×100)

四、随访结果

中位随访11(6~24)个月,全组仅1例失访(第17号病例)。1例印戒细胞癌患者术后出现了远处转移同时合并局部复发;3例cCR患者及其他患者在随访期间,未发生肿瘤局部复发及转移。

讨 论

本研究是在前期PKUCH-R02研究的基础上进行的。PKUCH-R02临床研究是针对高危局部晚期直肠癌患者进行诱导化疗联合放化疗和巩固化疗,然后接受根治性直肠癌切除手术,术后不再接受辅助化疗。该方案入组72例,可分析病例68例中,10例pCR,9例cCR,cCR+pCR率为27.9%(数据未发表)。如何在此基础上进一步提高pCR比例,是我们增加免疫检查点抑制剂的主要目的。

本研究初步发现,新辅助放化疗联合免疫治疗,无论在新辅助治疗阶段还是围手术期阶段,都具有很好的安全性。文献报道,与PD-1抗体治疗相关的不良反应事件包括甲状腺功能减退(6.07%)和甲状腺机能亢进(2.82%),其次是高血糖(1.20%)、甲状腺炎(0.75%)和肾上腺功能不全(0.69%);与传统的放化疗相比,PD-1抗体的安全性更好[20]。一项纳入125项随机对照临床试验、20 128例受试者的荟萃分析显示,与标准治疗相比,PD-1/PD-L1抗体的治疗相关不良反应发生率更低(1.66%),且Ⅲ~Ⅳ级不良反应发生率明显低于标准治疗(0.11%)[21]。NRG-GI002是探讨联合放化疗及免疫治疗在局部进展期直肠癌患者中治疗价值的临床研究,其中联合PD-1抗体组90例,3~4级不良反应率48.2%,可能与前期接受多周期的化疗有关(化疗阶段Ⅲ~Ⅳ级不良反应率50%)[22]。提示,PD-1抗体的使用时机非常重要。本组患者围手术期阶段未出现Ⅲ级及以上的毒性反应,主要的不良反应包括胃肠道毒性、血液系统毒性和皮肤毒性等,免疫治疗相关不良反应包括甲状腺功能减退和免疫相关性皮炎。其中2号患者为68岁男性、pMMR,在接受了两次CapeOx联合PD1治疗后被狗咬伤,出现了Ⅱ级皮肤反应,后要求手术治疗,术后病理提示病理完全缓解。虽然24例患者中,仅有8例完成术前化疗联合免疫治疗及新辅助放化疗两个阶段,但并无患者因不良反应中止后续治疗。

新辅助治疗后的肿瘤病理组织学退缩、尤其是pCR率,是本研究关注的重要结果。传统的新辅助放化疗方案术后ypCR率为15%左右[23];北京大学肿瘤医院前期采用长程新辅助放化疗的ypCR率为18.2%(数据未发表)。针对高危局部进展期直肠癌的PKUCH-R02研究中,ypCR率估计为25%~28%(数据未发表)。本研究中增加PD-1抗体、接受手术的20例患者中,有6例为pCR,3例为cCR,pCR+cCR比率为37.5%(9/24)。考虑后期cCR患者可能出现肿瘤再生,估计在29.2%~33.3%。总体高于前期新辅助治疗方案;与NRG-GI002[22]和VOLTAGE[24]研究结果近似。值得注意的是,本组患者肿瘤均为pMMR/MSS型。pMMR/MSS型肠癌是免疫治疗的劣势人群,即所谓的“冷肿瘤”。因此,对这类患者进行免疫治疗时,联合治疗是重要的研究方向。dMMR/MSI-H型肿瘤因错配修复基因缺陷导致大量的新抗原产生,机体免疫系统处于免疫活化状态,免疫原性特别活跃。所以,这类人群对免疫治疗天然有效。研究表明,新辅助放化疗可诱导肿瘤细胞产生更多的干扰素γ(IFNγ)和PD-L1表达,并且增强CD8+T细胞在肿瘤/间质界面处浸润[25]。VOLTAGE研究也提示,新辅助治疗前肿瘤组织PD-L1阳性表达、且浸润CD8+淋巴细胞比例高者,肿瘤退缩较好[24]。因此,新辅助放化疗联合免疫治疗可获得更好的肿瘤退缩,在筛选后的人群疗效更加显著。

国际上有关MSS型直肠癌新辅助治疗的几项研究,包括NRG-GI002研究[22]、VOLTAGE研究[24]和武汉协和医院的研究[26]均为联合放疗及免疫检查点抑制剂,所不同的是放疗类型及放化疗组合的不同。VOLTAGE研究是第一项探索免疫治疗在pMMR/MSS局部进展期直肠癌新辅助治疗的研究,纳入人群为$T_{3\sim4}$期的患者,传统长疗程放化疗后给予3~5个疗程Nivolumab免疫治疗,MSS患者中pCR率为33.3%[24]。NAR-GI002研究也是一项二期临床研究,纳入高危或低位、无法保肛的Ⅱ~Ⅲ期直肠癌患者,新辅助化疗FOLFOX 4个月后序贯放化疗,同时联合PD-1抗体6个周期(帕博利珠单抗200 mg/每周),ypCR+cCR率为45.8%[22]。该研究中未区分MMR/MSI状态。2021年,中国武汉协和医院在ASCOGI会议报告,采用短程放疗联合巩固化疗及PD-1抗体治疗局部进展期直肠癌,短程放疗后序贯化疗并PD-1抗体2个周期,pMMR型26例患者中pCR率为46%[26]。本研究中纳入pMMR型高危局部进展期直肠癌,采用新辅助化疗联合PD-1治疗3个周期,此后患者可采用放疗±巩固化疗,其中单

纯新辅助化疗联合PD-1组ypCR+cCR率为6/16，增加后续放化疗后可提高至4/8，含1例cCR。上述研究虽然样本量均较小，纳入人群、具体方案也均有显著区别，但都显示了很好的肿瘤退缩比例，有赖于后续大样本的研究证实。

我们研究提示，直肠癌的组织类型和*Ras/Raf*突变状态与新辅助治疗效果有关，黏液腺癌和印戒细胞癌以及*Ras/Raf*突变型肿瘤对新辅助治疗不敏感。*Ras/Raf*突变者无一例出现完全缓解，而*Ras/Raf*野生型患者pCR比例为6/16。同样的组织类型，如黏液腺癌、*Ras/Raf*野生型者肿瘤退缩明显，突变型退缩较差。1例印戒细胞癌为BrafV600E突变，肿瘤退缩比例仅20%。Chow等[27]回顾分析229例Ⅱ~Ⅲ期直肠癌术前活检样本发现，接受新辅助放疗联合0~8周期的FOLFOX诱导或巩固化疗后，*Kras*野生型肿瘤pCR比例为34%，突变型为15%，突变型中KrasG12V或G13D者pCR比例仅为7%。最近的一篇荟萃分析并未发现*Kras*、*Braf*突变状态与肿瘤退缩无关，但与患者预后不佳有关[28]。文章中也特别提到，不同研究结果存在显著差异，仍需要进一步研究。Sclafani等[29]报道，活检样本和术后样本*Kras*、*Nras*、*Braf*、*PIK3CA*、*TP53*突变状态分别为82%、95%、99%、96%和63%，以*Kras*和*TP53*突变状态一致率最低。*Kras*是结直肠肿瘤从腺瘤到癌变发生过程中的早期事件，而*TP53*突变则为相对晚期的事件，较常见于非甲基化肿瘤中[30]。新辅助治疗也会对*Kras/TP53*突变状态带来影响，肿瘤退缩较差者，其突变状态一致率较高，而达到pCR患者，一致率仅为17%[31]。因此建议，术前活检样本的基因检测更为重要，且*Kras*突变的不同位点对治疗的敏感性存在差异[32]。同样，有关组织学类型对新辅助放化疗的影响也有不同的报告，但绝大多数认为，黏液腺癌和印戒细胞癌对治疗的敏感性较差[33]。因此，结合组织学类型和基因检测有望筛选治疗敏感或耐受的个体[34-35]。

直肠癌新辅助治疗后围手术期并发症影响患者安全。本组术后并发症发生率为25.0%(5/20)，与文献报道相当。并发症包括吻合口出血、伪膜性肠炎和吻合口狭窄。本研究中第19号患者为女性，接受新辅助化疗联合免疫治疗和放疗后接受腹腔镜低位前切除术，术后出现发热、间断腹泻，引流液颜色淡血性，经多学科会诊不能除外免疫相关性肠炎，经急诊内镜检查结合形态学改变，考虑伪膜性肠炎，给予万古霉素口服后症状缓解。但其与免疫治疗的关系尚不明确。

本研究存在的不足为回顾性分析，样本量较小，仅部分患者完成后续第2及第3阶段治疗，且缺少长期随访结果。但本研究结果提示，高危局部进展期直肠癌pMMR/MSS型在联合化疗和免疫治疗后可获得较好的肿瘤退缩，高于既往单纯联合化疗的患者；从围手术期安全性来看，并发症及不良反应发生率在可接受范围，免疫治疗相关并发症较少，提示其具有很好的安全性和耐受性。结合病理组织学及基因检测结果，有助于筛选新辅助治疗获益人群。鉴于以上结果及研究局限性，本单位业已开展前瞻性队列研究(NCT04340401, PKUCH-R04)对上述结果进行验证，为后续大样本的对照研究奠定基础。

利益冲突 所有作者均声明不存在利益冲突

作者贡献声明 李英杰，参与设计治疗方案、伦理申请、实施方案、整理资料、撰写；张丽和李忠武，审阅病理切片、病理分析、基因检测分析、病理部分撰写；董秋石，参与实施方案、整理资料、随访；蔡勇、张扬子和李永恒，参与设计治疗方案、放疗方案实施；王林和姚云峰，执行手术、参与方案实施；武爱文，设计方案、指导课题、监管方案实施、执行手术、指导撰写

参 考 文 献

[1] van Gijn W, Marijnen CA, Nagtegaal ID, et al. Preoperative radiotherapy combined with total mesorectal excision for resectable rectal cancer: 12-year follow-up of the multicentre, randomised controlled TME trial[J]. Lancet Oncol, 2011, 12(6): 575-582. DOI: 10.1016/S1470-2045(11)70097-3.

[2] Sebag-Montefiore D, Stephens RJ, Steele R, et al. Preoperative radiotherapy versus selective postoperative chemoradiotherapy in patients with rectal cancer (MRC CR07 and NCIC-CTG C016): a multicentre, randomised trial[J]. Lancet, 2009, 373(9666): 811-820. DOI: 10.1016/S0140-6736(09)60484-0.

[3] Gérard JP, Azria D, Gourgou-Bourgade S, et al. Comparison of two neoadjuvant chemoradiotherapy regimens for locally advanced rectal cancer: results of the phase III trial ACCORD 12/0405-Prodige 2[J]. J Clin Oncol, 2010, 28(10): 1638-1644. DOI: 10.1200/JCO.2009.25.8376.

[4] Hofheinz RD, Wenz F, Post S, et al. Chemoradiotherapy with capecitabine versus fluorouracil for locally advanced rectal cancer: a randomised, multicentre, non-inferiority, phase 3 trial[J]. Lancet Oncol, 2012, 13(6): 579-588. DOI: 10.1016/S1470-2045(12)70116-X.

[5] Liu S, Jiang T, Xiao L, et al. Total neoadjuvant therapy (TNT) versus standard neoadjuvant chemoradiotherapy for locally advanced rectal cancer: a systematic review and meta-Analysis

[J]. Oncologist, 2021, 26(9): e1555-e1566. DOI: 10.1002/onco.13824.

[6] Bahadoer RR, Dijkstra EA, van Etten B, et al. Short-course radiotherapy followed by chemotherapy before total mesorectal excision (TME) versus preoperative chemoradiotherapy, TME, and optional adjuvant chemotherapy in locally advanced rectal cancer (RAPIDO): a randomised, open-label, phase 3 trial[J]. Lancet Oncol, 2021, 22(1): 29-42. DOI: 10.1016/S1470-2045(20)30555-6.

[7] Conroy T, Bosset JF, Etienne PL, et al. Neoadjuvant chemotherapy with FOLFIRINOX and preoperative chemoradiotherapy for patients with locally advanced rectal cancer (UNICANCER - PRODIGE 23): a multicentre, randomised, open-label, phase 3 trial[J]. Lancet Oncol, 2021, 22(5): 702-715. DOI: 10.1016/S1470-2045(21)00079-6.

[8] Topalian SL, Hodi FS, Brahmer JR, et al. Five-year survival and correlates among patients with advanced melanoma, renal cell carcinoma, or non-small cell lung cancer treated with nivolumab [J]. JAMA Oncol, 2019, 5(10): 1411-1420. DOI: 10.1001/jamaoncol.2019.2187.

[9] Tumeh PC, Harview CL, Yearley JH, et al. PD-1 blockade induces responses by inhibiting adaptive immune resistance[J]. Nature, 2014, 515(7528): 568-571. DOI: 10.1038/nature13954.

[10] Blank C, Kuball J, Voelkl S, et al. Blockade of PD-L1 (B7-H1) augments human tumor-specific T cell responses in vitro[J]. Int J Cancer, 2006, 119(2): 317-327. DOI: 10.1002/ijc.21775.

[11] Deng L, Liang H, Burnette B, et al. Irradiation and anti-PD-L1 treatment synergistically promote antitumor immunity in mice[J]. J Clin Invest, 2014, 124(2): 687-695. DOI: 10.1172/JCI67313.

[12] Tang C, Wang X, Soh H, et al. Combining radiation and immunotherapy: a new systemic therapy for solid tumors?[J]. Cancer Immunol Res, 2014, 2(9): 831-838. DOI: 10.1158/2326-6066.CIR-14-0069.

[13] Oken MM, Creech RH, Tormey DC, et al. Toxicity and response criteria of the Eastern Cooperative Oncology Group[J]. Am J Clin Oncol, 1982, 5(6): 649-655.

[14] 中国直肠癌新辅助治疗后等待观察数据库研究协作组，中国医师协会外科医师分会中国医师协会肛肠医师分会，中华医学会外科学分会结直肠外科学组，等. 直肠癌新辅助治疗后等待观察策略专家共识(2020版)[J]. 中华胃肠外科杂志，2020，23(1): 1-9. DOI: 10.3760/cma.j.issn.1671-0274.2020.01.001.

[15] Trotti A, Colevas AD, Setser A, et al. CTCAE v3.0: development of a comprehensive grading system for the adverse effects of cancer treatment[J]. Semin Radiat Oncol, 2003, 13(3): 176-181. DOI: 10.1016/S1053-4296(03)00031-6.

[16] Amin MB, Edge S, Greene F, et al. AJCC Cancer Staging Manual[M]. 8th ed. New York: Springer, 2017.

[17] Zhang LN, Xiao WW, Xi SY, et al. Pathological assessment of the ajcc tumor regression grading system after preoperative chemoradiotherapy for Chinese locally advanced rectal cancer [J]. Medicine (Baltimore), 2016, 95(3): e2272. DOI: 10.1097/MD.0000000000002272.

[18] Benson AB, Venook AP, Al-Hawary MM, et al. Rectal Cancer, Version 2.2018, NCCN Clinical Practice Guidelines in Oncology [J]. J Natl Compr Canc Netw, 2018, 16(7): 874-901. DOI: 10.6004/jnccn.2018.0061.

[19] Dindo D, Demartines N, Clavien PA. Classification of surgical complications: a new proposal with evaluation in a cohort of 6336 patients and results of a survey[J]. Ann Surg, 2004, 240(2): 205-213. DOI: 10.1097/01.sla.0000133083.54934.ae.

[20] Topalian SL, Hodi FS, Brahmer JR, et al. Safety, activity, and immune correlates of anti-PD-1 antibody in cancer[J]. N Engl J Med, 2012, 366(26): 2443-2454. DOI: 10.1056/NEJMoa1200690.

[21] Wang Y, Zhou S, Yang F, et al. Treatment-related adverse events of PD-1 and PD-11 inhibitors in clinical trials: a systematic review and meta-analysis[J]. JAMA Oncol, 2019, 5(7): 1008-1019. DOI: 10.1001/jamaoncol.2019.0393.

[22] Rahma OE, Yothers G, Hong TS, et al. Use of total neoadjuvant therapy for locally advanced rectal cancer: initial results from the pembrolizumab arm of a phase 2 randomized clinical trial [J]. JAMA Oncol, 2021, 7(8): 1225-1230. DOI: 10.1001/jamaoncol.2021.1683.

[23] Deng Y, Chi P, Lan P, et al. Modified FOLFOX6 with or without radiation versus fluorouracil and leucovorin with radiation in neoadjuvant treatment of locally advanced rectal cancer: initial results of the Chinese FOWARC multicenter, open-label, randomized three-arm phase III trial[J]. J Clin Oncol, 2016, 34(27): 3300-3307. DOI: 10.1200/JCO.2016.66.6198.

[24] Koji Inamori, Yosuke Togashi, Hideaki Bando, et al. Translational research of VOLTAGE - A: Efficacy predictors of preoperative chemoradiotherapy and consolidation nivolumab in patients with both microsatellite stable and microsatellite instability-high locally advanced rectal cancer[C/OL]//ASCO GI, 2021[2021-01-22]. Poster 100. https://ascopubs.org/doi/abs/10.1200/JCO.2021.39.3_suppl.100.

[25] Weichselbaum RR, Liang H, Deng L, et al. Radiotherapy and immunotherapy: a beneficial liaison?[J]. Nat Rev Clin Oncol, 2017, 14(6): 365-379. DOI: 10.1038/nrclinonc.2016.211.

[26] Zhang T, Lin Z, Cai M, et al. Short-course radiotherapy and subsequent CAPOX plus Camrelizumab followed by, delayed surgery for locallyadvanced rectal cancer: short-term results of a phase II trial[C/OL]//ASCO GI, 2021[2021-01-22]. Poster 63. https://ascopubs.org/doi/abs/10.1200/JCO.2021.39.3_suppl.63?af=R, 2021-01-22.

[27] Chow OS, Kuk D, Keskin M, et al. KRAS and Combined KRAS/TP53 mutations in locally advanced rectal cancer are independently associated with decreased response to neoadjuvant therapy[J]. Ann Surg Oncol, 2016, 23(8): 2548-2555. DOI: 10.1245/s10434-016-5205-4.

[28] Peng J, Lv J, Peng J. KRAS mutation is predictive for poor prognosis in rectal cancer patients with neoadjuvant

chemoradiotherapy: a systemic review and meta-analysis[J]. Int J Colorectal Dis, 2021,36(8):1781-1790. DOI:10.1007/s00384-021-03911-z.

[29] Sclafani F, Wilson SH, Cunningham D, et al. Analysis of KRAS, NRAS, BRAF, PIK3CA and TP53 mutations in a large prospective series of locally advanced rectal cancer patients[J]. Int J Cancer, 2020,146(1):94-102. DOI:10.1002/ijc.32507.

[30] Cho KR, Vogelstein B. Genetic alterations in the adenoma-carcinoma sequence[J]. Cancer, 1992,70 Suppl 6:S1727-S1731. DOI: 10.1002/1097-0142(19920915)70:4+<1727::aid-cncr2820701613>3.0.co;2-p.

[31] Cancer Genome Atlas Network. Comprehensive molecular characterization of human colon and rectal cancer[J]. Nature, 2012,487(7407):330-337. DOI:10.1038/nature11252.

[32] Chen Z, Duldulao MP, Li W, et al. Molecular diagnosis of response to neoadjuvant chemoradiation therapy in patients with locally advanced rectal cancer[J]. J Am Coll Surg, 2011,212(6):1008-1017. DOI:10.1016/j.jamcollsurg.2011.02.024.

[33] Duldulao MP, Lee W, Nelson RA, et al. Mutations in specific codons of the KRAS oncogene are associated with variable resistance to neoadjuvant chemoradiation therapy in patients with rectal adenocarcinoma[J]. Ann Surg Oncol, 2013,20(7):2166-2171. DOI:10.1245/s10434-013-2910-0.

[34] McCawley N, Clancy C, O'Neill BD, et al. Mucinous rectal adenocarcinoma is associated with a poor response to neoadjuvant chemoradiotherapy: a systematic review and meta-analysis[J]. Dis Colon Rectum, 2016, 59(12):1200-1208. DOI:10.1097/DCR.0000000000000635.

[35] Shin US, Yu CS, Kim JH, et al. Mucinous rectal cancer: effectiveness of preoperative chemoradiotherapy and prognosis[J]. Ann Surg Oncol, 2011,18(8):2232-2239. DOI:10.1245/s10434-011-1612-8.

·读者·作者·编者·

本刊文稿中容易出现的错别字及不规范用语

箭头后为正确用语

阿酶素→阿霉素
阿斯匹林→阿司匹林
疤痕→瘢痕
胞浆→细胞质
报导→报道
病源体→病原体
侧枝→侧支
成份→成分
大肠→结直肠
发烧→发热
返流性食管炎→反流性食管炎
份量→分量
浮肿→水肿
幅射→辐射
腹泄→腹泻
肝昏迷→肝性脑病
肛皮线→齿状线
海棉→海绵
合并症→并发症
何杰金病→霍奇金病
横隔→横膈
化验检查→实验室检查
环胞素→环孢素
机理→机制
机率→概率
机能→功能
肌肝→肌酐
基因片断→基因片段
记数法→计数法
甲氨喋呤→甲氨蝶呤
节段性肠炎→局限性肠炎
禁忌症→禁忌证
抗菌素→抗生素
克隆氏病→克罗恩病
淋巴腺→淋巴结
瘘道→瘘管
录象→录像
尿生殖隔→尿生殖膈
排便→排粪
盆隔→盆膈
剖腹产→剖宫产
其它→其他
牵联→牵连
石腊→石蜡
食道→食管
适应症→适应证
水份→水分
丝裂酶素→丝裂霉素
松驰→松弛
探察→探查
提肛肌→肛提肌
体重→体质量
同位素→核素
图象→图像
胃食管返流→胃食管反流
血色素→血红蛋白
血象→血常规
血液动力学→血流动力学
炎症性肠病→炎性肠病
已往→以往
轶和检验→秩和检验
应急性溃疡→应激性溃疡
影象→影像
瘀血→淤血
愈合期→恢复期
愈后→预后
粘膜→黏膜
粘液→黏液
直肠阴道膈→直肠阴道隔
指证→指征
质膜→细胞膜
转酞酶→转肽酶
姿式→姿势
综合症→综合征
纵膈→纵隔
H-E染色→苏木精-伊红染色