·论著·

直肠癌放疗前后磁共振特征对发生重度慢性放射性直肠损伤的预测价值

吴小媚[1] 李亚军[2] 谢佩怡[1] 潘希敏[1] 牛可馨[1] 曹务腾[1] 马腾辉[3] 孟晓春[1]
[1]中山大学附属第六医院放射科,广州 510655;[2]广东省人民医院放射科,广州 510080;
[3]中山大学附属第六医院结直肠外科,广州 510655
通信作者:孟晓春,Email:mengxch3@mail.sysu.edu.cn

【摘要】 目的 重度慢性放射性直肠损伤(sRLRI)严重影响直肠癌患者的生活质量,术前预测sRLRI发生风险能够为指导手术决策和围手术期管理提供重要信息。本研究探讨直肠癌放疗前后磁共振特征对发生重度慢性放射性直肠损伤的预测价值。**方法** 采用诊断性研究方法。收集2013年1月至2018年7月期间,于中山大学附属第六医院放射科接受长程放疗的90例直肠癌患者的临床及影像资料。病例纳入标准:(1)经病理确诊为直肠癌,年龄≥18岁的患者;(2)接受新辅助放化疗且进行前切除术;(3)随访时间≥3年;(4)既往无其他肿瘤性疾病。排除未在放疗前2周内及放疗结束后8周内接受MRI检查、图像较差无法评估者以及病历资料不完整或存在严重胃肠道疾病者。根据放射性损伤分级标准(RTOG/EORTC),需要手术的3~4级严重并发症定义为sRLRI。观察放疗前后T2WI图像测量无肿瘤部位的直肠壁厚度、膀胱壁厚度、直肠骶骨间距,以及直肠壁表观弥散系数(ADC)值。采用受试者工作特征(ROC)曲线评价上述指标对sRLRI的预测价值。**结果** 90例直肠癌患者中,sRLRI者34例(37.8%)。放疗前,sRLRI者与非sRLRI者的直肠壁厚度中位数分别为4.530 mm和4.355 mm,膀胱壁厚度中位数分别为3.962 mm和3.868 mm,直肠骶骨间距中位数分别为15.557 mm和12.433 mm,直肠壁ADC值中位数分别为1.620×10^{-3} mm^2/s和1.653×10^{-3} mm^2/s;差异均无统计学意义(均$P>0.05$)。放疗后MRI测量结果中,与非sRLRI者比较,sRLRI者的直肠壁厚度(中位数:8.239 mm比6.223 mm,$Z=-3.512$,$P=0.001$)更厚,直肠骶骨间距(中位数:17.728 mm比13.885 mm,$Z=-2.247$,$P=0.025$)更长,放疗前后直肠壁厚度变化率(中位数:98.106%比49.584%,$Z=-4.169$,$P<0.001$)更大,差异均具有统计学意义(均$P<0.05$)。放疗后,两组间膀胱壁厚度及其变化率、直肠壁ADC率及其变化率的差异均无统计学意义(均$P>0.05$)。放疗前后直肠壁厚度变化率、放疗后直肠壁厚度和直肠骶骨间距预测sRLRI的曲线下面积(AUC)分别为0.763、0.722和0.642,灵敏度分别为85.3%、70.6%和76.5%,特异度分别为64.3%、71.4%和57.1%。**结论** 观测基于MRI的放疗后直肠壁厚度、放疗前后直肠壁厚度变化率以及放疗后直肠骶骨间距,有助于评估直肠癌放疗后发生sRLRI的风险。

【关键词】 直肠肿瘤; 新辅助放化疗; 磁共振成像; 表观弥散系数
基金项目:国家自然科学基金(81902867);广东省自然科学基金(2021A1515011795)

Predictive value of magnetic resonance imaging characteristics before and after radiotherapy for the occurrence of severe radiation-induced late rectal injury in patients with rectal cancer

Wu Xiaomei[1], Li Yajun[2], Xie Peiyi[1], Pan Ximin[1], Niu Kexin[1], Cao Wuteng[1], Ma Tenghui[3], Meng Xiaochun[1]
[1]Department of Radiology, the Sixth Affiliated Hospital, Sun Yat-sen University, Guangzhou 510655, China; [2]Department of Radiology, Guangdong Provincial People's Hospital, Guangzhou 510080, China;

DOI: 10.3760/cma.j.cn441530-20210825-00345
收稿日期 2021-08-25 **本文编辑** 王静
引用本文:吴小媚,李亚军,谢佩怡,等.直肠癌放疗前后磁共振特征对发生重度慢性放射性直肠损伤的预测价值[J]. 中华胃肠外科杂志, 2021,24(11):991-997. DOI:10.3760/cma.j.cn441530-20210825-00345.

[3]*Department of Colorectal Surgery, the Sixth Affiliated Hospital, Sun Yat-sen University, Guangzhou 510655, China*

Corresponding author: Meng Xiaochun , Email: mengxch3@mail.sysu.edu.cn

【**Abstract**】 **Objective** Severe radiation-induced late rectal injury (sRLRI) directly affects the quality of life of patients with rectal cancer. Effective prediction of sRLRI before surgery may provide important information for the selection of surgical strategies and perioperative managements. The purpose of this study is to evaluate the feasibility of predicting sRLRI based on magnetic resonance imaging (MRI) features before and after radiotherapy for rectal cancer. **Methods** This was a diagnostic study. Clinical and imaging data of 90 patients with rectal cancer receiving long-term radiotherapy from June 2013 to July 2018 in the Sixth Affiliated Hospital of Sun Yat-sen University were collected retrospectively. Case inclusion criteria: (1) rectal cancer was diagnosed by pathology and age of ≥ 18 years old; (2) patients received neoadjuvant chemoradiotherapy and anterior rectal resection; (3) follow up time ≥ 3 years; (4) patients had no history of other neoplasm. Exclusion criteria: (1) patients did not receive MRI examination in our hospital within 2 weeks before and/or 8 weeks after radiotherapy; (2) images were not good enough for evaluation; (3) medical records were incomplete; (4) patients had severe gastrointestinal diseases. According to the RTOG/EORTC classification criteria for radiation reactions, severe complications of grade 3-4 requiring surgical management were defined as sRLRI. T2WI and DWI images before and after radiotherapy were evaluated. The rectal wall thickness, bladder wall thickness, rectal sacral spacing and apparent diffusion coefficient (ADC) were measured. The receiver operating characteristic (ROC) curve was used to evaluate the predictive value of the above indicators for sRLRI. **Results** Among the 90 patients with rectal cancer, 34 (37.8%) developed sRLRI. Before radiotherapy, the median rectal wall thickness of sRLRI and non-sRLRI patients was 4.530 mm and 4.355 mm, respectively; the median bladder wall thickness was 3.962 mm and 3.868 mm, respectively; the median rectal sacral spacing was 15.557 mm and 12.433 mm, respectively; the median ADC value of rectal wall was 1.620×10^{-3} mm^2/s and 1.653×10^{-3} mm^2/s, respectively. There were no significant differences in above indicators between sRLRI and non-sRLRI patients (all $P>0.05$). After radiotherapy, compared with non-sRLRI patients, sRLRI patients had increased rectal wall thickness (median: 8.239 mm vs. 6.223 mm, $Z=-3.512$, $P=0.001$), rectal sacral spacing (median: 17.728 mm vs. 13.885 mm, $Z=-2.247$, $P=0.025$), and change of rectal wall thickness after radiotherapy (median: 98.106% vs. 49.584%, $Z=-4.169$, $P<0.001$). After radiotherapy, there were no significant differences in the bladder wall thickness and its change value, the ADC value of rectal wall and its change rate before and after radiotherapy between the two groups (all $P>0.05$). The area under the curve (AUC) of the change rates of rectal wall thickness after radiotherapy, rectal wall thickness and rectal sacral spacing after radiotherapy for predicting sRLRI was 0.763, 0.722 and 0.642, respectively, while the sensitivity was 85.3%, 70.6% and 76.5%, respectively, and the specificity was 64.3%, 71.4% and 57.1%, respectively. **Conclusion** Based on MRI examinations, assessments of rectal wall thickness after radiotherapy, the change rate of rectal wall thickness after radiotherapy, and rectal sacral spacing after radiotherapy are helpful for evaluating the risk of sRLRI after radiotherapy for patients with rectal cancer.

【**Key words**】 Rectal neoplasms; Neoadjuvant chemoradiotherapy; Magnetic resonance imaging; Apparent diffusion coefficient

Fund programs: National Natural Science Foundation of China (81902867); Natural Science Foundation of Guangdong Province (2021A1515011795)

根据世界卫生组织(World Health Organization, WHO)国际癌症研究机构(International Agency for Research on Cancer)发布的最新全球癌症观察(Global Cancer Observatory)数据,中国已经成为全球直肠癌患者人数最多的国家[1]。随着新辅助放化疗技术的推广,放射治疗(放疗)已成为直肠癌患者治疗方案中的重要组成部分,在临床得到广泛应用,但随之而来放疗相关并发症也日益增多[2-3];其中直肠损伤是直肠癌放射治疗最常见的并发症[3]。放射性直肠损伤可分为急性放射性直肠损伤(radiation-

induced acute rectal injury, RARI)和慢性放射性直肠损伤(radiation-induced late rectal injury, RLRI)[4-5]。RLRI既可由RARI发展而来,也可为放疗结束3个月后新发,甚至可以在结束放疗后数年出现[6]。组织病理学上,放射性损伤常呈现进行性进展的特点,后期可出现顽固性直肠出血、肠梗阻、肠穿孔、瘘管、脓肿形成等严重并发症[7]。有研究表明,直肠与盆腔组织和器官的急性期放射性损伤可能导致患者肿瘤切除术后,代直肠肠壁及吻合口的近期及远期并发症的发生风险增高[8]。放射治疗肿瘤学组(Radiation Therapy Oncology Group, RTOG)和欧洲癌症研究与治疗组织(European Organzation for Research and Treatment of Cancer, EORTC)提出的放射性损伤分级标准(RTOG/EORTC)建议,患者出现肠梗阻、肠穿孔、肠瘘、顽固性直肠出血等3~4级严重并发症时,需进行手术治疗[9]。约1/3的RLRI患者需要进行手术[10-12]。早期预测出潜在的高危患者,提早进行积极干预,可能为提高患者生存质量提供帮助。

直肠MRI作为一种无辐射、且具备良好软组织分辨率的影像手段,常被用于直肠癌的分期以及疗效评价,在评估放射性直肠损伤中也起到至关重要的作用[13]。本研究对接受放疗的直肠癌患者进行回顾性分析,以后期放射性损伤分级标准(RTOG/EORTC)中需要手术的3~4级严重并发症为重度慢性放射性直肠损伤(severe radiation-induced late rectal injury, sRLRI),分析基于放疗前后盆腔MRI图像特征预测sRLRI的潜在价值。

资料与方法

一、一般资料

采用诊断性研究方法。收集2013年1月至2018年7月期间,于中山大学附属第六医院接受长程放疗、并在放疗前2周内及放疗结束后8周内接受MRI检查、且随访时间超过3年的90例直肠癌患者的临床及影像资料。其中,男性63例,女性27例,年龄(55.8±10.8)岁,全组患者一般资料情况见表1。本研究经医院伦理委员会审批通过(审批号:2019ZSLYEC-202),患者及家属均签署知情同意书。

二、纳入标准和排除标准

纳入标准:(1)经病理确诊为直肠癌,年龄≥18岁;(2)接受新辅助放化疗且进行前切除术;(3)随访时间≥3年;(4)既往无其他肿瘤性疾病。

排除标准:(1)放疗前和(或)放疗后8周内未进行MRI检查,或图像较差无法评估者;(2)病历资料缺失的患者;(3)存在严重胃肠道疾病如溃疡性结肠炎、克罗恩病等。

表1 90例接受长程放疗的直肠癌患者基线资料

临床资料	例(%)
性别	
男	63(70.0)
女	27(30.0)
年龄(岁, $\bar{x}\pm s$)	55.8±10.8
肿瘤距肛缘距离(cm)	
<5	49(54.4)
5~10	39(43.3)
≥10	2(2.3)
肿瘤T分期	
$T_{0\sim2}$	7(7.8)
$T_{3\sim4}$	83(92.2)
肿瘤N分期	
N_0	13(14.4)
N_+	77(85.6)
化疗方案[a]	
FOLFOX	79(87.8)
CapeOX	6(6.7)
其他	5(5.5)
缝合方式	
吻合器	74(82.2)
手工	16(17.8)

注:[a]FOLFOX方案为氟尿嘧啶+奥沙利铂;CapeOX方案为卡培他滨+奥沙利铂;其他方案为氟尿嘧啶或卡培他滨单药方案

三、直肠癌治疗方案

本研究纳入患者均接受过常规长程同期放化疗,采用调强放疗技术。放疗方案:单次剂量为1.8~2.0 Gy,共25~28次。放疗同期进行2~12周期化疗,化疗方案包括CapeOX(卡培他滨+奥沙利铂)、FOLFOX(氟尿嘧啶+奥沙利铂)、氟尿嘧啶或卡培他滨单药在内。放疗后进行直肠癌切除手术。

四、MRI成像方法

所有病例放疗前及结束放疗后8周内进行MRI扫描。采用1.5 T超导型MRI(美国GE Healthcare公司,Piscataway)扫描仪获得MRI图像。MRI扫描方案包括轴位、冠状位和矢状位。其具体参数见表2。

五、观察指标和评价标准

观察指标:(1)放疗前后轴位T2加权成像(T2 weighted image, T2WI)图像上无瘤部位直肠壁厚度、

表2 磁共振扫描相关参数

项目	T2加权成像	弥散加权成像
平面	轴向	轴向
重复时间(ms)	670~9 039	2 175~838
回波时间(ms)	13~129	79~130
层厚(mm)	2.0~6.0	2.2~6.0
层距(mm)	2.5~8.0	2.7~8.0
扫描矩阵	512×512	256×256
像素	0.39~1.87	0.76~1.87
脂肪抑制	否	是
B值(s, mm^2)	–	0,800~1 200

注:"–"表示无数值

膀胱壁厚度以及矢状位T2WI图像上直肠骶骨间距(无瘤部位直肠后缘至骶骨前缘间的距离);(2)感兴趣区(region of interest, ROI)的表观弥散系数(apparent diffusion coefficient, ADC)值。

评价标准:(1)依据RTOG和EORTC制定的放射性损伤毒性标准(RTOG/EORTC)评估是否具有sRLRI,出现3~4级病变的患者确立为sRLRI,即出现经内镜、影像学检查确诊的顽固性直肠出血、肠梗阻、肠穿孔、瘘管以及脓肿形成等晚期严重并发症[9]。(2)本研究中的影像评估医生均为具有5年以上腹部影像诊断经验的放射科医师。先由1名医生在对临床资料和病理结果不知情的情况下,回顾性评估所有患者的MRI图像。之后随机挑选20例患者MRI图像,由另1名医师进行评估。选择治疗前后2次磁共振弥散加权成像(diffusion weighted imaging, DWI)图像,以矢状位作为定位参考,在距离肛缘相同距离的层面进行ROI绘制,ROI区域自动复制到相应ADC图中,计算ROI区内平均ADC值。本研究主要采用ITK-SNAP 3.2软件进行图像的测量以及ROI的绘制。见图1。

六、统计学方法

应用R软件进行统计学分析。采用$\bar{x} \pm s$表示服从正态分布的连续变量数据,采用两独立样本t检验进行比较;不符合正态分布的数据则用M(范围)表示,采用非参数检验进行组间比较。采用例(%)表示分类变量资料,采用χ^2检验或Fisher确切概率法进行组间分析和单因素分析。为了比较两名医生之间对MRI图像评估结果的一致性,采用组内相关系数(intra-class correlation coefficient, ICC)进行分析,ICC>0.75则认为一致性较好[14]。采用受试者工作特征(receiver operating characteristic, ROC)曲线方法评估MRI特征对sRLRI的的预测价值,通过计算约登指数确定最佳阈值,并以此计算灵敏度、特异度、阳性预测值和阴性预测值。P<0.05表示差异具有统计学意义。

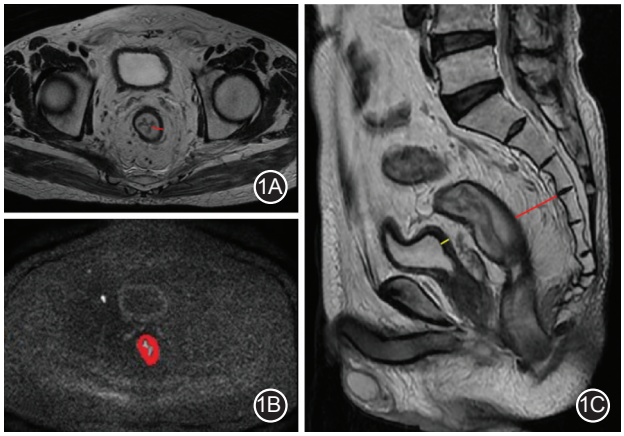

图1 典型病例的放疗后磁共振图像 1A. 非压脂T2加权成像(T2WI)轴位图,直肠壁的测量;1B. 弥散加权成像(DWI)轴位图像感兴趣区(ROI)绘制;1C. 非压脂T2WI矢状位图像,黄线为膀胱壁的测量,红线为直肠骶骨间距测量

结 果

一、影像学评估观察者间的一致性结果

两名观测者对MRI图像指标的评估均具有较好的一致性,ICC均>0.8,见表3。其中,放疗前直肠骶骨间距以及放疗后膀胱壁厚度的测量一致性最佳(ICC=0.97,95% CI:0.93~0.99)。

表3 本组直肠癌患者MRI参数一致性分析的组内相关系数(ICC值)

MRI参数	ICC值(95% CI)
放疗前直肠壁厚度	0.81(0.57~0.92)
放疗后直肠壁厚度	0.93(0.82~0.97)
放疗前膀胱壁厚度	0.88(0.73~0.95)
放疗后膀胱壁厚度	0.97(0.93~0.99)
放疗前直肠骶骨间距	0.97(0.93~0.99)
放疗后直肠骶骨间距	0.95(0.88~0.98)
放疗前ADC值[a]	0.82(0.71~0.91)
放疗后ADC值[a]	0.86(0.69~0.93)

注:[a]ADC为表观弥散系数

二、sRLRI患者与非sRLRI患者间的MRI测量结果的比较

本组90例患者中,34例(37.8%)为sRLRI,56例(62.2%)为非sRLRI。放疗前,两组间MRI测量值差异均无统计学意义(均P>0.05)。放疗后MRI测量结果中,与非sRLRI者比较,sRLRI者的直肠壁厚度

和直肠骶骨间距均更长，差异均具有统计学意义（均$P<0.05$），见表4。两组间放疗前后直肠壁厚度变化率，差异具有统计学意义（$P<0.001$）。

三、MRI指标的预测效能

绘制ROC曲线，放疗后直肠壁厚度、直肠壁厚度变化率以及放疗后直肠骶骨间距的曲线下面积（area under the curve，AUC）分别为0.722、0.763以及0.642，前两者表现出较好的预测效能。其中，放疗前后直肠壁厚度变化率表现最佳，其灵敏度和特异度分别为85.3%和64.3%。见表5和图2。

讨　论

随着新辅助放化疗在直肠癌治疗中的广泛应用，直肠癌患者生存期显著延长，随之而来的影响患者长期生活质量的放疗并发症也日益增多[15]。RLRI可在RARI好转后数月发生，在放疗后随时间推移日益加重，也可在放疗结束3个月后新发，甚至发展为顽固性直肠出血、狭窄、穿孔以及瘘管形成等3~4级晚期严重并发症[6-7]。早期有效预测高危患者可能存在潜在的sRLRI严重并发症风险，有可

表4 重度慢性放射性直肠损伤（sRLRI）与非sRLRI患者放疗前后盆腔MR测量结果的比较[M（范围）]

	非sRLRI组（56例）	sRLRI组（34例）	Z值	P值
直肠壁厚度				
放疗前（mm）	4.355（3.295~5.013）	4.530（3.538~5.135）	−0.769	0.444
放疗后（mm）	6.223（4.393~7.470）	8.239（6.290~9.995）	−3.512	0.001
直肠壁厚度变化率（%）	49.584（9.229~56.864）	98.106（52.335~130.916）	−4.169	<0.001
膀胱壁厚度				
放疗前（mm）	3.868（2.833~4.433）	3.962（3.123~4.445）	−0.795	0.429
放疗后（mm）	4.445（3.825~4.935）	4.590（3.850~5.558）	−0.774	0.441
膀胱壁厚度变化率（%）	25.092（6.181~45.050）	28.036（4.222~35.656）	0.025	0.983
直肠骶骨间距				
放疗前（mm）	12.433（8.148~15.973）	15.557（9.760~20.122）	−1.910	0.057
放疗后（mm）	13.885（9.055~18.115）	17.728（13.133~21.225）	−2.247	0.025
直肠骶骨间距变化率（%）	18.667（−4.887~33.340）	27.321（−1.246~21.073）	−0.383	0.705
直肠壁ADC值[a]				
放疗前（$\times10^{-3}$ mm^2/s）	1.653（1.501~1828）	1.620（1.448~1.778）	0.824	0.412
放疗后（$\times10^{-3}$ mm^2/s）	1.718（1.572~1850）	1.718（1.538~1.876）	0.916	0.848
ADC值变化率（%）	4.894（−3.648~6.995）	0.686（−10.943~26.174）	−0.325	0.749

注：[a]ADC为表观弥散系数

表5 放疗前后盆腔MRI指标变化对重度慢性放射性直肠损伤（sRLRI）的预测价值

	截断值	特异度（%）	灵敏度（%）	阴性预测值（%）	阳性预测值（%）	曲线下面积（95% CI）	P值
放疗后直肠壁厚度	7.200	71.4（59.6~83.3）	70.6（55.3~85.9）	80.0（68.9~91.1）	60.0（44.8~75.2）	0.722（0.610~0.833）	<0.001
放疗前后直肠壁厚度变化率	35.085	64.3（51.7~76.8）	85.3（73.4~97.2）	87.8（77.8~97.8）	59.2（45.4~72.9）	0.763（0.660~0.866）	<0.001
放疗后直肠骶骨间距	13.055	57.1（44.2~70.1）	76.5（62.2~90.7）	80.0（67.6~92.4）	52.0（38.2~65.8）	0.642（0.523~0.760）	0.012

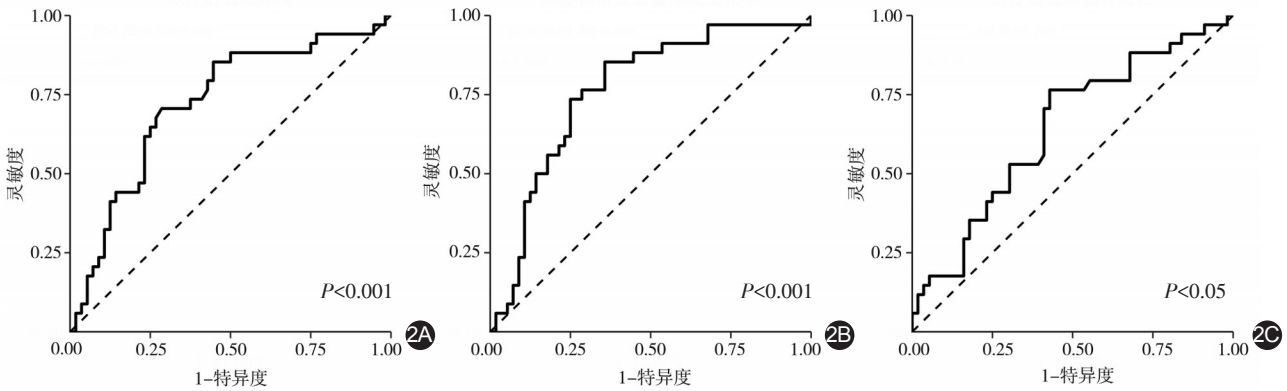

图2 放疗前后磁共振成像（MRI）特征预测直肠癌患者发生重度慢性放射性直肠损伤（sRLRI）受试者工作曲线 2A.放疗后直肠壁厚度；2B.放疗前后直肠壁厚度变化；2C.放疗后直肠骶骨间距

能为临床选择手术方式、做好围手术期管理以及进行针对性的随访、治疗提供帮助，从而有助于改善患者的长期生活质量。王磊团队建议，对接受放疗的直肠癌患者行“近侧扩大切除”手术（天河术式），通过扩大结肠手术的近侧肠管切除范围以确保吻合口近端肠管无放射性损伤，能够减少直肠癌根治术后近期及远期吻合口周围并发症的发生[16]。

本研究中，放疗后直肠壁厚度及放疗前后直肠壁厚度变化率均能较好地预测发生sRLRI的风险，其中以放疗前后直肠壁厚度变化率的整体预测效能最优，AUC值为0.763，灵敏度较高（85.3%），但特异度稍低（64.3%）；而放疗后直肠壁厚度预测sRLRI的灵敏度稍低（70.6%），但特异度相对较高（71.4%）。既往研究报道，CT图像上，肠壁正常厚度应<6 mm[17]。本研究中，放疗后两组中位数均>6 mm，在sRLRI的患者中，肠壁厚度中位数为8.239 mm，而非sRLRI患者中肠壁增厚中位数为6.223 mm，两者差异具有统计学意义。在放疗过程中，放射线可在数小时内造成肠壁的组织学改变，早期即可出现上皮细胞凋亡、固有层炎性改变以及隐窝脓肿等改变，这也是放疗后直肠壁增厚的病理基础[18]。由于放射性肠损伤迟发效应的病理特点，后期肠管常常发生以血管炎、小血管缺血为病理基础的肠管坏死、穿孔及肠瘘，或以黏膜下纤维化为主的肠管狭窄以及梗阻等症状[8,19-20]。有研究表明，存在放射性损伤的肠管微血管计数低于无放射性损伤的肠管，而微血管狭窄的比例前者高于后者[21]。因此，病灶常迁延不愈，后期合并慢性窦道、脓肿以及吻合口狭窄等症状[22-23]。有研究报道，经直肠超声检查也能发现sRLRI改变，表现为直肠壁弥漫性增厚、血流信号增多以及合并溃疡、瘘管形成[24-25]。但根据现有资料超声检查的预测效能尚不明确。

Sugimura等[26]认为，在放疗的1年后约有72.7%的患者可出现直肠骶骨间距增宽。放疗可以引起盆腔软组织水肿[6]。因此，直肠骶骨间距可能会出现增宽。但两组患者的直肠骶骨间距相对变化的差异无统计学意义，提示放疗后直肠骶骨间距变化与sRLRI的发生无关。本研究结果显示，sRLRI患者的直肠骶骨间距宽度中位数为17.728 mm，而非sRLRI患者为13.885 mm，两组差异具有统计学意义，提示放疗后直肠骶骨间距与sRLRI相关。本研究中，ADC值在放疗前、放疗后以及治疗前后变化测量中均与sRLRI发生无相关。ADC值针对sRLRI诊断价值的相关研究较少。但有研究认为，ADC值在评估克罗恩病活动性中有较好的预测价值，克罗恩病炎性活动性越高，ADC值则越低[27-28]。ADC值在sRLRI中的价值还需要进一步研究来明确。

本研究尚存在一定的局限性。（1）为单中心回顾性研究，有关sRLRI的预测因子还需要进一步前瞻性观察、多中心进一步验证。其次，在绘制ROI时，放疗前后的两次ROI可能不在同一水平，故通过绘制距离肛缘相同距离以减少差异。（2）仅评估了肠壁厚度、膀胱厚度、直肠骶骨间距变化以及ADC值的变化，MRI其他特征与sRLRI的相关性有待进一步分析，如肠壁T2信号的变化、肠周脂肪信号的变化等。（3）基于MRI图像的特征仍缺乏详细、准确的标准，具有主观性，各中心的结果可能存在不同程度的差异性。影像组学通过大数据、高通量提取图像特征，其在评估sRLRI的预测价值有待进一步的研究。

综上，本研究结果表明，通过MRI测量放疗后直肠壁厚度、直肠壁厚度变化率及放疗后直肠骶骨间距可识别放疗后发生sRLRI的直肠癌患者，其中放疗前后直肠壁厚度变化具有最高的预测效能。早期预测这部分潜在高危患者可积极进行干预，从而提高患者生存质量。

利益冲突 所有作者均声明不存在利益冲突

参 考 文 献

[1] World Health Organization. Estimated number of prevalent cases in 2020, colorectum [EB/OL]. (2020-11-27) [2021-8-20]. https://gco.iarc.fr/today/online-analysis-table? v=2020&mode=population&mode_population=countries&population=900&populations=900&key=asr&sex=0&cancer=41&type=2&statistic=5&prevalence=1&population_group=0&ages_group%5B%5D=0&ages_group%5B%5D=17&group_cancer=1&include_nmsc=1&include_nmsc_other=1.

[2] Maas M, Nelemans PJ, Valentini V, et al. Long-term outcome in patients with a pathological complete response after chemoradiation for rectal cancer: a pooled analysis of individual patient data[J]. Lancet Oncol, 2010, 11(9): 835-844. DOI: 10.1016/S1470-2045(10)70172-8.

[3] Andreyev HJ. Gastrointestinal problems after pelvic radiotherapy: the past, the present and the future[J]. Clin Oncol (R Coll Radiol), 2007, 19(10): 790-799. DOI: 10.1016/j.clon.2007.08.011.

[4] Garg AK, Mai WY, McGary JE, et al. Radiation proctopathy in the treatment of prostate cancer[J]. Int J Radiat Oncol Biol Phys, 2006, 66(5): 1294-1305. DOI: 10.1016/j.ijrobp.2006.07.1386.

[5] Vanneste BG, Van De Voorde L, de Ridder RJ, et al. Chronic

radiation proctitis: tricks to prevent and treat[J]. Int J Colorectal Dis, 2015,30(10):1293-1303. DOI:10.1007/s00384-015-2289-4.

[6] Hayne D, Vaizey CJ, Boulos PB. Anorectal injury following pelvic radiotherapy[J]. Br J Surg, 2001,88(8):1037-1048. DOI: 10.1046/j.0007-1323.2001.01809.x.

[7] Nelamangala Ramakrishnaiah VP, Krishnamachari S. Chronic haemorrhagic radiation proctitis: a review[J]. World J Gastrointest Surg, 2016,8(7):483-491. DOI:10.4240/wjgs.v8.i7.483.

[8] Dörr W, Hendry JH. Consequential late effects in normal tissues [J]. Radiother Oncol, 2001, 61(3): 223-231. DOI: 10.1016/s0167-8140(01)00429-7.

[9] Herrmann T, Knorr A, Dörner K. [The RTOG / EORTC classification criteria for early and late radiation reactions][J]. Radiobiol Radiother (Berl), 1987,28(4):519-528.

[10] Eifel PJ, Jhingran A, Bodurka DC, et al. Correlation of smoking history and other patient characteristics with major complications of pelvic radiation therapy for cervical cancer[J]. J Clin Oncol, 2002,20(17):3651-3657. DOI:10.1200/JCO.2002.10.128.

[11] Gami B, Harrington K, Blake P, et al. How patients manage gastrointestinal symptoms after pelvic radiotherapy [J]. Aliment Pharmacol Ther, 2003,18(10):987-994. DOI:10.1046/j.1365-2036.2003.01760.x.

[12] Park JS, Choi GS, Kim SH, et al. Multicenter analysis of risk factors for anastomotic leakage after laparoscopic rectal cancer excision: the Korean laparoscopic colorectal surgery study group [J]. Ann Surg, 2013,257(4):665-671. DOI:10.1097/SLA.0b013e31827b8ed9.

[13] Beets-Tan RG, Beets GL, Vliegen RF, et al. Accuracy of magnetic resonance imaging in prediction of tumour-free resection margin in rectal cancer surgery [J]. Lancet, 2001, 357(9255):497-504. DOI:10.1016/s0140-6736(00)04040-x.

[14] Gstoettner M, Sekyra K, Walochnik N, et al. Inter- and intraobserver reliability assessment of the Cobb angle: manual versus digital measurement tools[J]. Eur Spine J, 2007,16(10): 1587-1592. DOI:10.1007/s00586-007-0401-3.

[15] Kappus M, Diamond S, Hurt RT, et al. Intestinal failure: new definition and clinical implications[J]. Curr Gastroenterol Rep, 2016,18(9):48. DOI:10.1007/s11894-016-0525-x.

[16] 秦启元,邝颖仪,马腾辉,等. 近侧扩大切除手术治疗新辅助放化疗后局部进展期直肠癌疗效分析[J]. 中华胃肠外科杂志, 2017,20(11):1256-1262. DOI:10.3760/cma.j.issn.1671-0274.2017.11.010.

[17] Doubleday LC, Bernardino ME. CT findings in the perirectal area following radiation therapy [J]. J Comput Assist Tomogr, 1980,4(5):634-638. DOI:10.1097/00004728-198010000-00012.

[18] Theis VS, Sripadam R, Ramani V, et al. Chronic radiation enteritis[J]. Clin Oncol (R Coll Radiol), 2010, 22(1): 70-83. DOI:10.1016/j.clon.2009.10.003.

[19] Meissner K. Late radiogenic small bowel damage: guidelines for the general surgeon[J]. Dig Surg, 1999, 16(3): 169-174. DOI: 10.1159/000018721.

[20] Wong MT, Lim JF, Ho KS, et al. Radiation proctitis: a decade´s experience[J]. Singapore Med J, 2010,51(4):315-319.

[21] Ma T, Zhong Q, Cao W, et al. Clinical anastomotic leakage after rectal cancer resection can be predicted by pelvic anatomic features on preoperative mri scans: a secondary analysis of a randomized controlled trial [J]. Dis Colon Rectum, 2019, 62(11): 1326-1335. DOI: 10.1097/DCR.0000000000001481.

[22] Corte H, Maggiori L, Treton X, et al. Rectovaginal fistula: What is the optimal strategy?: An analysis of 79 patients undergoing 286 procedures[J]. Ann Surg, 2015,262(5):855-861. DOI:10.1097/SLA.0000000000001461.

[23] Ryoo SB, Oh HK, Ha HK, et al. Outcomes of surgical treatments for rectovaginal fistula and prognostic factors for successful closure: a single-center tertiary hospital experiences [J]. Ann Surg Treat Res, 2019,97(3):149-156. DOI:10.4174/astr.2019.97.3.149.

[24] 曹飞,马腾辉,王磊,等. 慢性放射性直肠炎经直肠超声表现[J]. 中国医学影像技术,2016,32(10):1536-1539. DOI:10.13929/j.1003-3289.2016.10.016.

[25] Cao F, Ma TH, Liu GJ, et al. Correlation between disease activity and endorectal ultrasound findings of chronic radiation proctitis[J]. Ultrasound Med Biol, 2017, 43(10): 2182-2191. DOI:10.1016/j.ultrasmedbio.2017.06.025.

[26] Sugimura K, Carrington BM, Quivey JM, et al. Postirradiation changes in the pelvis: assessment with MR imaging [J]. Radiology, 1990,175(3):805-813. DOI:10.1148/radiology.175.3.2343132.

[27] Li XH, Sun CH, Mao R, et al. Assessment of activity of crohn disease by diffusion-weighted magnetic resonance imaging[J]. Medicine (Baltimore), 2015,94(43):e1819. DOI:10.1097/MD.0000000000001819.

[28] Zimmermann EM, Al-Hawary MM. MRI of the small bowel in patients with Crohn´s disease[J]. Curr Opin Gastroenterol, 2011, 27(2):132-138. DOI:10.1097/MOG.0b013e3283438e5d.