·临床报道·

Altemeier手术联合自体肛门括约肌紧缩术治疗Ⅱ、Ⅲ度直肠脱垂合并肛门松弛40例的疗效分析

戴俏琼 邵钦树 蒋梦玲 陈丙辰 龚文敬
浙江省人民医院(杭州医学院附属人民医院)肛肠外科,杭州 310014
通信作者:龚文敬,Email:947125589@qq.com

Efficacy of Altemeier operation combined with autogenous anal sphincter constriction in 40 patients with degree II and III rectal prolapse and anal loosening

Dai Qiaoqiong, Shao Qinshu, Jiang Mengling, Chen Bingchen, Gong Wenjing

【摘要】 目的 评估Altemeier手术联合自体肛门括约肌紧缩术治疗成人Ⅱ、Ⅲ度直肠脱垂合并肛门松弛的疗效。**方法** 采用描述性病例系列研究方法,回顾性收集2012年1月至2018年1月间,浙江省人民医院医疗共同体收治的40例成人Ⅱ、Ⅲ度直肠脱垂合并肛门松弛并接受Altemeier手术联合自体肛门括约肌紧缩术治疗患者的临床资料。其中男14例,女26例;年龄(49.3±12.5)岁;病程(13.7±4.2)年;脱出长度(9.3±2.6) cm。主要观察指标为患者手术时间、术中出血量、手术并发症及术后肛门功能、复发率、随访情况。**结果** 所有患者顺利完成手术,手术时间(85±9) min,术中失血量(30±4) ml。全部患者术后直肠脱垂症状均消失,无严重出血、肛周脓肿、肛瘘、腹腔感染及泌尿生殖功能障碍等并发症发生及围手术期死亡病例。术后3个月,40例患者接受肛管直肠测压,结果显示,直肠感觉阈值[(39.8±3.5) ml比(59±5.4) ml,t=18.87,P<0.001]和直肠最大耐受量[(130.7±13.7) ml比(150.8+9.6) ml,t=7.60,P<0.001]较术前明显降低,差异均有统计学意义(均P<0.05)。与术前相比,术后的肛管静息压[(3.8±0.3) kPa比(3.6±0.2) kPa,t=3.51,P=0.007]和肛管收缩压[(10.4±1.4) kPa比(9.6±1.5) kPa,t=2.47,P=0.017]更高,差异均有统计学意义(均P<0.05)。40例患者进行术后肛门功能Kirwan评级,Ⅰ级28例,Ⅱ级12例。中位随访28(14,47)个月,1例直肠脱垂复发,脱出肠管距肛缘1 cm,患者拒绝再次手术。**结论** Altemeier手术联合自体肛门括约肌紧缩术是治疗成人Ⅱ度、Ⅲ度直肠脱垂合并肛门松弛的有效手段。

【关键词】 直肠脱垂; 肛门松弛; Altemeier手术; 自体肛门括约肌紧缩术; 治疗效果; 肛门功能

基金项目:浙江省中医药科学研究基金项目(2018ZB020、2020ZB024)

直肠脱垂是一种常见的良性盆底器官脱垂性疾病,发病率为0.5%[1]。50%~75%的直肠脱垂患者合并有肛门失禁,25%~50%的患者合并便秘,对患者的日常生活造成极大困扰[2-3]。手术是治疗直肠脱垂主要的方式,可分为经会阴和经腹手术两大类[4-5]。经会阴手术具有损伤小的优势,常作为老年或有多种合并症、手术风险大患者的首选方式。最常见的经会阴手术包括Altemeier术和Delorme术。然而,Altemeier手术只解决直肠脱垂问题,对于肛门松弛效果不明显。为了弥补Altemeier手术的不足,我们在术中追加了自体肛门括约肌紧缩术,作者团队发现,通过Altemeier手术联合自体肛门括约肌紧缩术治疗直肠脱垂疗效满意,现报道如下。

一、资料与方法

1.一般资料:采用描述性病例系列研究方法,回顾性收集2012年1月至2018年1月期间浙江省人民医院医疗共同体收治的40例完全性直肠脱垂患者资料,患者均主诉"排粪

DOI: 10.3760/cma.j.cn441530-20200615-00359
收稿日期 2020-06-15 **本文编辑** 万晓梅
引用本文:戴俏琼,邵钦树,蒋梦玲,等. Altemeier手术联合自体肛门括约肌紧缩术治疗Ⅱ、Ⅲ度直肠脱垂合并肛门松弛40例的疗效分析[J]. 中华胃肠外科杂志, 2021,24(12):1116-1118. DOI:10.3760/cma.j.cn441530-20200615-00359.

或咳嗽、负重等腹压增大时出现肛门部脱出肿物数年”，查体后以“直肠脱垂”诊断收入院。其中男14例，女26例；年龄14~73（49.3±12.5）岁；病程5~30（13.7±4.2）年；脱出长度5~15（9.3±2.6）cm。本研究获医院伦理委员会审批通过（审批号：2020QT144）。

2. 手术方法：麻醉后，取截石位。于肛周3、6、9、12点位用丝线缝合牵拉显露齿线，用卵圆钳和无损伤血管钳小心牵引将脱垂肠管全部拖出，脱垂肠管呈宝塔样，在齿线上方约1.5 cm处用电刀标记环周切缘，见图1A。用超声刀或Ligasure沿标记线依次从直肠前壁、侧壁及后壁切开脱垂直肠的外层肠壁全层，术中充分止血，见图1B。打开腹膜反折，见图1C，沿直肠壁向上游离裸化内层直肠，使用超声刀分离直肠后壁系膜并结扎离断肠系膜血管，见图1D，拖出脱垂肠段，见图1E。使用2-0可吸收线将Douglas窝处腹膜与内层乙状结肠前壁间断缝合，重建并抬高盆底，见图1F，在直肠后方横行间断折叠缝合肛提肌，行肛提肌成形术，见图1G。在齿状线上1 cm切开内层乙状结肠，边切断边间断缝合直肠与乙状结肠断端，行直肠乙状结肠端端吻合术，见图1H，留置肛管1根。沿肛周3、9点位，距肛缘0. 5~1 cm处作“V”形切口，见图1I，用阿力氏钳夹住皮瓣向上牵拉，分离皮瓣，暴露肛门外括约肌及肛门后三角间隙，见图1J。将松弛的外括约肌皮下层及深层括约肌肌束，用阿力氏钳向下牵拉。用1号丝线缝合3~4针，闭合部分括约肌及肛门后三角间隙，使肛门向前移位，见图1K。再将皮肤层作全层缝合，肛门大小以肛管内可伸入1横指半至2横指为宜。最后，将前壁多余的皮瓣切除，使肛管内切口对合良好，缝合1~2针，见图1L。

3. 观察指标和评价标准：（1）手术时间、术中失血量及术后并发症情况；（2）比较手术前与术后后3个月患者的肛管直肠测压情况（美国Polygram直肠肛管测量仪）；（3）肛门功能Kirwan分级标准[6]：控粪良好为Ⅰ级，无法控制排气为Ⅱ级，偶有粪便污染为Ⅲ级，经常粪便污染为Ⅳ级，完全性肛门失禁为Ⅴ级。

4. 随访方法：采用门诊复查和电话随诊的方式，术后2年内每半年复查1次，随后每1年复查1次，每次门诊复查如发现复发，则行排粪造影评估复发脱垂程度。末次随访日期为2020年1月31日。

5. 统计学方法：采用SPSS 20.0软件进行统计分析，满足正态分布及方差齐的计量资料用$\bar{x}\pm s$表示，组间比较用t检验。非正态分布资料采用M（范围）表示。$P<0.05$为差异有统计学意义。

二、结果

1. 手术及并发症情况：40例患者均成功施行Altemeier手术联合自体肛门括约肌紧缩术，手术时间（85±9）min，术

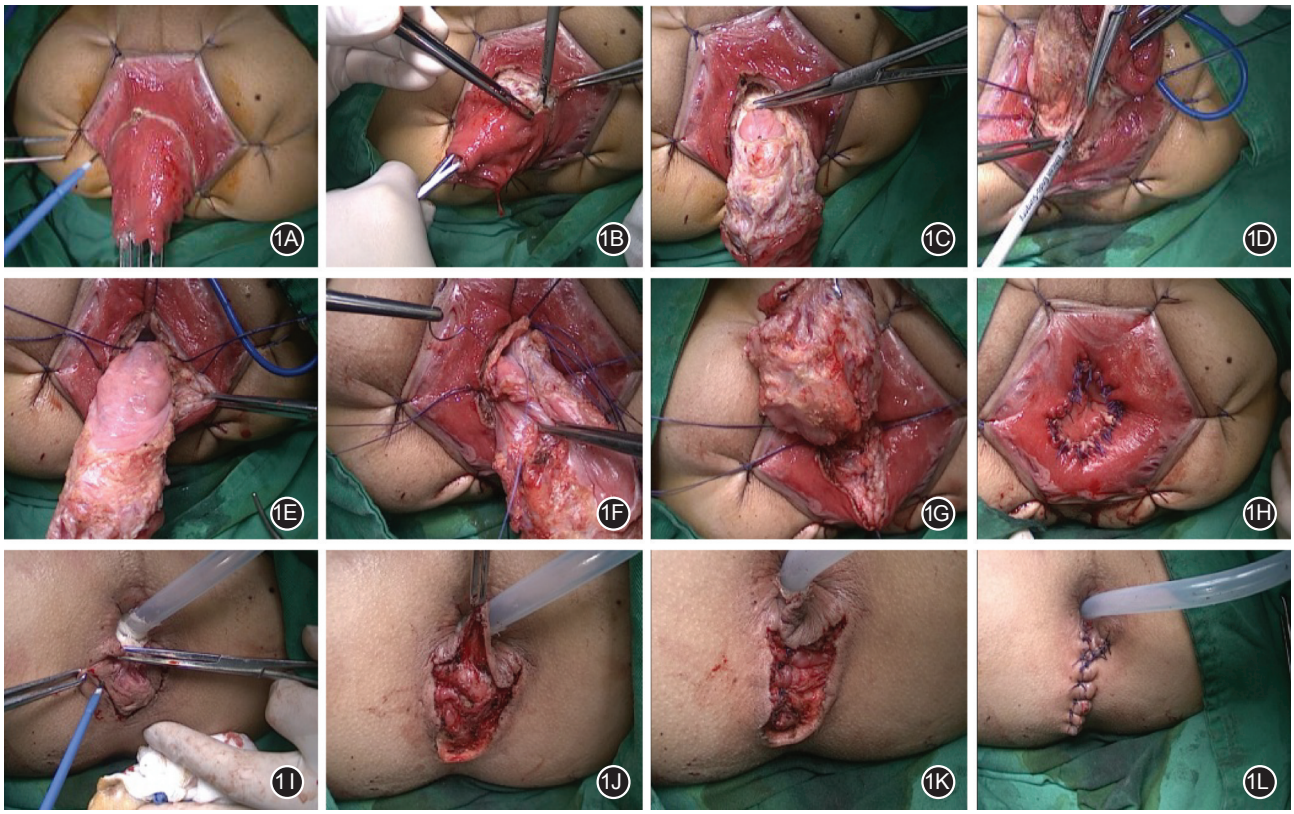

图1 Altemeier手术过程 1A. 拖出脱垂肠段；1B. 切开外层前位肠壁；1C. 打开腹膜反折；1D. 离断直肠系膜血管；1E. 脱垂肠管；1F. 重建抬高盆底；1G. 直肠后方肛提肌成形；1H. 直肠乙状结肠吻合；1I. 肛缘3、9点位“V”形切口；1J. 显露肛门外括约肌及肛门后三角间隙；1K. 闭合部分括约肌及肛门后三角间隙，使肛门向前移位；1L. 皮肤层作全层缝合

中失血量(30±4) ml。术后患者直肠脱垂症状均消失,无大出血、肛周脓肿、肛瘘、腹腔感染及泌尿生殖功能障碍等并发症发生,无围手术期死亡病例。术后2周,所有患者予以拆线后无切口感染。

2.肛门功能比较:与术前比较,患者术后3个月直肠感觉阈值[(39.8±3.5) ml比(59±5.4) ml, t=18.87, P<0.001]和直肠最大耐受量[(130.7±13.7) ml比(150.8+9.6) ml, t=7.60, P<0.001]均更低,差异有统计学意义(均P<0.05)。与术前相比,术后的肛管静息压[(3.8±0.3) kPa比(3.6±0.2) kPa, t=3.51, P=0.007]和肛管收缩压[(10.4±1.4) kPa比(9.6±1.5) kPa, t=2.47, P=0.017]更高,差异均有统计学意义(均P<0.05)。全部患者均行肛门功能Kirwan评级,Ⅰ级28例,Ⅱ级12例。中位随访28(14,47)个月,仅1例直肠脱垂复发,重新脱出长度<5 cm,患者继续接受保守治疗。

三、讨论

直肠脱垂是比较少见的盆底良性疾病,恢复其正常的解剖生理位置是主要治疗目的。其治疗手段以手术为主,手术方式约有100余种,且逐年增加。因其病因和发病机制复杂,目前尚无一种手术方式可以完全真正解决所有问题,且手术方式的选择主要依据主刀医师的临床经验。美国2017年直肠脱垂指南推荐,直肠脱垂长度≥5 cm的患者应首选Altemeier术;直肠脱垂长度<5 cm的患者,则首选Delorme术[7]。

本组患者直肠脱垂为Ⅱ度及Ⅱ度以上,直肠脱垂平均长度均≥5 cm,因此,我们选择施行Altemeier术,术中切除肠管长度10~35 cm。由于大部分直肠脱垂患者合并乙状结肠冗长,故切除肠管的长度除取决于脱垂的肠管长度外,还与冗长的乙状结肠肠管长度有关[8]。在术中,尤其要注意肠管吻合的血供及张力。既要切除足够的肠管以减少术后复发,又要保留足够肠管,以减少吻合张力,避免发生吻合口漏。术中进行肠管手工吻合,缝针边距和间距要均匀,各针间距约0.5 cm,使张力均匀。术后患者常规留置肛管,本组患者术见严重并发症发生。

既往文献报道,Altemeier术治疗直肠脱垂的术后复发率较高,为16%~30%[9-10]。本研究40例患者均行Altemeier联合自体肛门括约肌紧缩术,术后仅1例(2.5%)患者复发,且复发长度<5 cm,我们计划为患者再次实施Delorme术,但患者考虑到高龄,放弃再次手术机会。分析作者单位复发率低的原因可能为术前仔细评估脱垂长度,术中切除了足够肠管。Cirocco[10]研究了103例接受Altemeier术治疗的直肠脱垂患者,术后肛门直肠测压显示,排粪失禁的可能性增加。由于大部分直肠脱垂患者合并肛门松弛,采用Altemeier术联合联合自体肛门括约肌紧缩术,既可切除脱垂肠管,也可缩窄松弛的肛肠环和肛门括约肌[11-12]。本研究显示,由于切除了肠管,术后直肠感觉阈值、直肠最大耐受量较前增加;由于缩窄了肛门括约肌,术后肛管静息压和肛管收缩压较术前改善。所有患者肛门控气控粪功能良好。

综上所述,Altemeier联合自体肛门括约肌紧缩术是治疗Ⅱ、Ⅲ度直肠脱垂合并肛门松弛患者的有效术式,具有创伤小、并发症少、术后恢复快等优势。尤其适用于年老体弱或内科疾病较多或不愿经腹手术的患者。

利益冲突 所有作者均声明不存在利益冲突

参 考 文 献

[1] Bordeianou L, Paquette I, Johnson E, et al. Clinical practice guidelines for the treatment of rectal prolapse[J]. Dis Colon Rectum, 2017, 60(11): 1121-1131. DOI: 10.1097/DCR.0000000000000889.

[2] Dilke SM, Becker C, Tozer PJ, et al. Which operation is most effective for complete rectal prolapse?[J]. BMJ, 2019, 366: 14723. DOI: 10.1136/bmj.l4723.

[3] Kim DS, Tsang CB, Wong WD, et al. Complete rectal prolapse: evolution of management and results[J]. Dis Colon Rectum, 1999, 42(4): 460-469. DOI: 10.1007/BF02234167.

[4] Kumar N, Kumar D. Fecal incontinence and rectal prolapse[J]. Indian J Gastroenterol, 2019, 38(6): 465-469. DOI: 10.1007/s12664-020-01014-1.

[5] Lee A, Kin C, Syan R, et al. Surgical decision-making for rectal prolapse: one size does not fit all[J]. Postgrad Med, 2020, 132(3): 256-262. DOI: 10.1080/00325481.2019.1669330.

[6] Kirwan WO, Turnbull RB Jr, Fazio VW, et al. Pullthrough operation with delayed anastomosis for rectal cancer[J]. Br J Surg, 1978, 65(10): 695-698. DOI: 10.1002/bjs.1800651008.

[7] Chun SW, Pikarsky AJ, You SY, et al. Perineal rectosigmoidectomy for rectal prolapse: role of levatorplasty[J]. Tech Coloproctol, 2004, 8(1): 3-9. DOI: 10.1007/s10151-004-0042-z.

[8] Ris F, Colin JF, Chilcott M, et al. Altemeier's procedure for rectal prolapse: analysis of long-term outcome in 60 patients[J]. Colorectal Dis, 2012, 14(9): 1106-1111. DOI: 10.1111/j.1463-1318.2011.02904.x.

[9] Pandit N, Yadav TN, Awale L. Incarcerated complete rectal prolapse managed by Altemeier's procedure[J]. Trop Doct, 2020, 50(3): 236-238. DOI: 10.1177/0049475519896222.

[10] Cirocco WC. The Altemeier procedure for rectal prolapse: an operation for all ages[J]. Dis Colon Rectum, 2010, 53(12): 1618-1623. DOI: 10.1007/DCR.0b013e3181f22cef.

[11] Wilson E. Thiersch's operation[J]. Aust N Z J Surg, 1969, 38(3): 239-243. DOI: 10.1111/j.1445-2197.1972.tb05627.x.

[12] Lim CH, Kang WH, Lee YC, et al. Standardized method of the thiersch operation for the treatment of fecal incontinence[J]. World J Surg, 2020, 44(9): 3141-3148. DOI: 10.1007/s00268-020-05554-7.