·概念·争议·思考·

对中低位直肠癌根治手术中“困难骨盆”的认识和思考

侯文运 肖毅
中国医学科学院 北京协和医学院 北京协和医院基本外科结直肠专业组,北京 100730
通信作者:肖毅,Email:xiaoy@pumch.cn

【摘要】 在中低位直肠癌根治术中,骨盆空间狭窄、直肠系膜肥厚等因素,导致术中视野暴露困难,手术操作难度增加。近年来,由于腹腔镜外科及手术器械的发展,临床医生和患者对解剖层次的精准要求、对神经保护、功能保留的需求越来越高,结直肠外科医生在手术过程中将面临更多“困难骨盆”所带来的挑战。因此,本文对直肠癌根治术中“困难骨盆”的相关研究进展进行复习总结。本文分析了导致“困难骨盆”发生的可能解剖因素,包括骨盆径线长度、盆腔解剖结构成角和盆腔软组织脏器体积等。但目前通过这些因素建立的直肠癌术中“困难骨盆”的预测模型存在纳入临床指标不全、变量相对单一的问题,因此尚需更大样本量的研究来完善模型。相信未来随着对直肠癌“困难骨盆”研究的进一步深入,将有助于实现中低位直肠癌患者的个体化治疗。

【关键词】 直肠癌; 困难骨盆; 困难手术
基金项目:中国医学科学院中央级公益性科研院所基本科研业务费临床与转化医学研究基金(2019XK32003)

Characteristics of "difficult pelvis" in radical operation for mid-low rectal cancer

Hou Wenyun, Xiao Yi
Department of General Surgery, Peking Union Medical College Hospital, Chinese Academy of Medical Sciences and Peking Union Medical College, Beijing 100730, China
Corresponding author: Xiao Yi, Email: xiaoy@pumch.cn

【Abstract】 In the radical resection of mid-low rectal cancer, due to the narrow pelvic space and thick mesorectum, it is difficult to expose the operation field. In recent years, with the development of laparoscopic surgery and surgical instruments, the surgeons´ requirements for precise anatomical planes, neuroprotection, and functional preservation have become higher and higher. Colorectal surgeons will face more "difficult pelvic" challenges during surgery. Therefore, this article reviews the related research progress of "difficult pelvis" in radical resection of rectal cancer, analyzes the possible anatomical factors leading to the occurrence of "difficult pelvis", and explains the clinical significance of the researches on "difficult pelvis".

【Key words】 Rectal cancer; Difficult pelvis; Difficult surgery
Fund program: Non-profit Central Research Institute Fund of the Chinese Academy of Medical Sciences (2019XK32003)

DOI: 10.3760/cma.j.cn441530-20210702-00254
收稿日期 2021-07-02 **本文编辑** 王静
引用本文:侯文运,肖毅. 对中低位直肠癌根治手术中“困难骨盆”的认识和思考[J]. 中华胃肠外科杂志,2022,25(3):214-218. DOI:10.3760/cma.j.cn441530-20210702-00254.

20世纪90年代，产科医生最早提出利用X线和CT图像对骨盆径线测量，以预测孕妇分娩过程的困难程度[1-2]。近年来，骨盆测量在骨科、泌尿外科和普通外科疾病的诊断和预测中也有着广泛的应用[3-4]。骨盆的形态学特征会直接影响手术视野的暴露和术者的操作，这些特征往往通过骨盆骨性结构或径线的测量来获取。此外，由于骨盆狭窄和骨盆特殊的骨性结构成角，盆腔手术本身比腹部手术难度更高[5]。因此，泌尿外科和结直肠外科医生逐渐重视骨盆测量和对“困难骨盆”的描述。通过骨盆径线的测量，我们可以加深对“困难骨盆”的理解和认识，从而避免术中并发症的发生，提高手术安全性。

自20世纪80年代起，Heald等[6]首次提出TME，并很快成为中低位直肠癌手术的标准原则。在手术操作过程中，患者骨盆空间狭小和直肠系膜肥厚给术者手术操作增加了一定难度。即使是对于腹腔镜中低位直肠癌TME手术而言，也同样存在着暴露困难的问题，特别是对于肥胖症和男性狭窄骨盆的患者，其术中解剖和显露的问题更加突出。“困难骨盆”解剖因素的存在增加了术中解剖显露难度，从而导致手术时间延长，术中出血增加，甚至影响术后直肠系膜标本质量。由此，也引申出另一个概念——“困难手术”，这也是结直肠外科医生关注“困难骨盆”的原因。

这两个概念尚无明确的定义，“困难骨盆”注重盆腔骨性解剖径线的测量指标；“困难手术”更偏向于临床指标，如：手术时长、术后标本完整性、术后标本环周切缘状态、是否中转开腹和术中出血量等。“困难骨盆”的存在往往是导致“困难手术”发生的主要原因。“困难手术”的发生还与直肠肿瘤大小、是否行局部放疗以及直肠系膜肥厚程度相关。通过对盆腔骨性解剖径线的测量，我们可以预测术中“困难骨盆”或“困难手术”出现的可能性，从而对手术方式的选择做出合理的判断。所以，研究“困难骨盆”目的本身是为了解决“困难手术”。本文与同道分享在中低位直肠癌根治手术中关于“困难骨盆”的几点认识和思考。

一、骨盆骨性解剖径线测量对开腹直肠癌根治术中“困难骨盆”的预测价值

2005年，Boyle等[7]对88例接受开腹直肠癌根治手术患者的盆腔MRI图像骨盆径线测量比较发现，对于反映骨盆宽度的参数如：骨盆入口前后径、中骨盆前后径及横径、骨盆出口前后径及横径，这些径线在女性中较大；而反映骨盆深度观察值如：骶骨岬至尾骨尖距离、骶尾骨曲线的长度、骶尾曲线面积和耻骨联合的长度，这些参数在男性中更大；该研究结果显示，女性骨盆浅、入口宽且圆；该结果证实了男性直肠手术难度较大的传统观点。但是，Salerno等[8]利用盆腔MRI测量骨盆的16个参数发现，在接受开腹直肠癌根治手术患者中，男性患者与女性患者，仅在坐骨棘间径（10.74 cm比9.67 cm，$P<0.01$）和坐骨结节间径（11.91 cm比10.89 cm，$P<0.01$）两个指标上，差异具有统计学意义，并认为，男女之间的骨盆径线测量数据有较多重叠，也存在狭窄的女性盆腔与宽阔的男性盆腔。在接受开腹直肠癌根治手术中，一般认为，男性患者盆腔骨性解剖径线在坐骨棘间径和坐骨结节间径上明显短于女性，而在骨盆出入口平面前后径和骨盆深度等测量值上仍有争议。这可能与不同研究中入组患者人数不同有关。因此，对于开腹直肠癌手术患者，从性别上看，男性患者的坐骨棘间径和坐骨结节间径均较短，这可能是男性开腹直肠癌根治手术难度较大的原因，而不同性别之间其他骨盆径线的测量结果是否存在差别，仍存在一定争议。

Boyle等[7]以环周切缘阳性作为开腹直肠癌“困难骨盆”指标，结果显示，男性和女性之间坐骨棘间径（98.3 mm比107.9 mm，$P=0.043$）和坐骨结节间径（117.8 mm比130.6 mm，$P=0.046$）可能与术中困难骨盆的发生相关。但是，在Salerno等[9]的研究中，并未涉及该径线，在其测量径线中仅有耻骨联合长度在不同组间略有差别（$P=0.045$）。在另一项研究中，共纳入100例开腹直肠癌根治手术患者，结果显示，骨盆入口前后径与坐骨棘间径是术后标本不完整的独立风险因素，且较短的坐骨棘间径增加术后标本环周切缘阳性风险（RR：0.388，95%CI：0.195~0.770，$P=0.007$）[10]。Atasoy等[11]的研究分别以手术时长、术中出血量作为“困难骨盆”手术指标，结果显示，骨盆深度和盆腔指数（骨盆入口长度×坐骨棘间径/骨盆深度）是手术时长的独立危险因素；骨盆入口径线是术中出血的独立危险因素，而环周切缘状态与骨盆径线之间无明显相关性。

以上研究均分析了可能导致开腹直肠癌根治术术中“困难骨盆”发生的盆腔解剖因素。但是，由于不同研究中对“困难骨盆”界定的指标、测量的解剖径线和入组患者人数均有所不同，因此，并没有形成统一

的“困难骨盆”解剖测量径线结果。尽管如此，综上显示，在开腹直肠癌根治术中“困难骨盆”的出现可能与狭窄的骨盆入口前后径、坐骨棘间径和坐骨结节间径相关，其对“困难骨盆”具有一定的预测价值，见图1。

二、微创手术对中低位直肠癌“困难手术”的影响

自2010年以来，腹腔镜直肠癌根治手术替代开腹手术，逐渐成为目前主流的手术方式。而腹腔镜技术的出现，给术中“困难骨盆”的概念提出了新的挑战。直肠癌根治术中骨盆的狭窄情况和盆腔解剖径线的关系，腹腔镜手术与开腹手术可能存在一定差异。Targarona等[12]的研究中纳入60例接受腹腔镜直肠癌根治术患者，多因素分析结果显示，仅中骨盆前后径与手术时长相关（$P<0.005$）；在该研究中，通过对术中术者的手术难度主观评分来进行手术难易程度分级，并未发现盆腔骨性解剖径线测量值与手术操作困难程度存在相关性。Baik等[10]的研究显示，在50例接受腹腔镜直肠癌低位前切除术的患者中，骨盆径线的长度（骨盆入口的前后径和横径、骨盆出口的前后径和横径、骨盆深度）与手术时间和术中出血量均无明显相关性，且认为狭窄的骨盆并不是腹腔镜直肠低位前切除手术的禁忌证。与开腹直肠癌根治手术相比，腹腔镜手术“困难骨盆”的发生与其盆腔解剖径线之间并无明显相关性。

近10年来，随着机器人辅助直肠癌根治手术的出现，其与“困难骨盆”的相关研究也引起大家的关注。在一项关于机器人辅助直肠癌手术的研究中，根据核磁测量骶骨长度、骨性结构成角、坐骨结节间距离以及肿瘤大小将患者分成手术操作容易组、中等组和困难组，结果显示，手术时长在3组患者间差异并无统计学意义（$P=0.63$）；提示机器人系统可以在手术过程中为外科医生提供更多的舒适性，并可能克服与骨盆解剖困难相关的挑战[13]。Yamaoka等[14]的研究显示，直肠系膜面积>26.0 cm^2是腹腔镜辅助机器人直肠手术时间延长的独立危险因素（$\beta=1.410$，$P=0.009$），而手术时长与患者性别、肿瘤大小、内脏脂肪面积、骨盆出口长度、骶骨长度和深度等骨盆测量值均无显著相关性。目前仅有的两篇关于机器人辅助直肠癌根治术和“困难骨盆”相关的报道认为，在机器人手术操作过程中，骨盆径线的长短对手术难易程度无显著影响，而系膜肥厚程度可能成为导致机器人辅助直肠癌手术难易的因素[13-14]。

因此，笔者认为，腹腔镜和机器人微创直肠癌根治手术的出现，部分地解决了开腹直肠手术因盆腔空间狭小，特别是单纯地由于骨盆入口前后径、坐骨棘间径和坐骨结节间径狭窄而导致手术显露困难的问题。同时，有文献报道，腹腔镜直肠癌手术时长可能与患者骨盆解剖结构所成角度相关。Killeen等[15]的研究认为，在盆腔核磁正中矢状位上骶骨岬-第3骶椎中点-尾骨尖连线所成钝角大小与手术时长正相关（$r=0.46$，$P=0.02$）。该角度反映了患者骶骨的曲度，即随着骶骨曲度减小可能增加手术切除难度。另一项关于腹腔镜直肠“困难手术”研究显示：在盆腔核磁冠状面上，双侧盆底肌与水平线夹角平均值和腹腔镜直肠手术时长显著相关（$r=0.316$，$P=0.001$），随着该角度升高，手术时间明显延长[16]。但是，也有文献报道，骨盆解剖结构成角与手术时长和手术困难程度并无相关性[14]。

目前，关于中低位直肠癌“困难骨盆”的研究大都存在入组样本量小、单中心、回顾性研究等局限性，相关结论仍有待大样本高质量临床数据进一步验证。

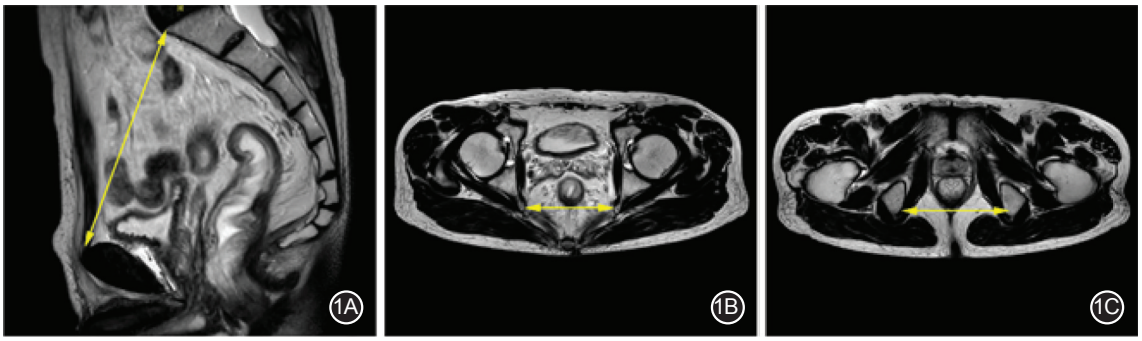

图1 开腹直肠癌手术“困难骨盆”主要盆腔解剖径线 1A.骨盆入口前后径（产科结合径）；1B.中骨盆横径（坐骨棘间径）；1C.骨盆出口横径（坐骨结节间径）（图片来自作者团队的数据库）

三、中低位直肠癌手术“困难骨盆”评分系统和预测模型

骨盆径线长度、盆腔解剖结构成角和盆腔软组织脏器体积可能是导致直肠术中“困难骨盆”的主要因素。有研究根据以上指标,建立了直肠癌术中“困难骨盆”的预测模型,并对中低位直肠手术难度分级。Escal等[17]根据手术时长、是否开放手术、是否经肛门吻合、是否中转开腹、术后住院时长、术中失血量、是否合并术后并发症等6个指标,对中低位直肠手术困难程度赋值评分,将患者分为“困难骨盆高风险组”和“困难骨盆低风险组”;多因素分析结果显示,体质指数>30 kg/m^2、直肠肛管吻合、坐骨结节间距离<10.1 cm和系膜脂肪面积>20.7 cm^{2}是“困难骨盆”的独立危险因素。该研究根据上述指标建立了术中“困难骨盆”评分系统,由0到4分术中骨盆困难程度依次递增,但并没有对此评分系统做内部和外部验证。因此,我们无法评价该模型和评分系统对“困难骨盆”的预测效果。在Iqbal等[18]建立的直肠癌术中“困难骨盆”预测模型中,研究者纳入了性别、有无放疗史和骶骨岬到盆底径线长度3个因素,并采用独立数据集对40例患者进行模型外部验证,其外部验证结果ROC曲线下面积为0.913,表明该模型对盆腔解剖狭窄和直肠“困难手术”的预测准确度较好。目前,国内外文献中关于中低位直肠术中“困难骨盆”预测模型的报道相对较少,而现有的预测模型纳入的变量相对单一,尚需纳入更多临床指标,如:术前放化疗史、水平面及冠状面上直肠及软组织面积和盆腔脏器体积等因素,并通过更大样本量来完善和验证模型的预测能力。

四、小结

在精准医学理念的指导下,结直肠外科手术正朝着个体化和精准化方向发展。我们对中低位直肠术中“困难骨盆”的深入了解和预测模型的建立,将有利于直肠手术的分级管理和手术方式的精准选择,实现对不同中低位直肠癌患者的个体化治疗,进一步提高中低位直肠手术安全性。但是,目前国内外关于中低位直肠术中“困难骨盆”的研究相对较少,且大多存在入组病例少、入组患者骨盆困难标准和评价指标不一的问题。因此,对“困难骨盆”的深入研究和预测模型的建立,对提高中低位直肠手术安全性和实现直肠癌手术精准分型治疗具有重要意义。

利益冲突 所有作者均声明不存在利益冲突

参 考 文 献

[1] Morgan MA, Thurnau GR. Efficacy of the fetal-pelvic index in nulliparous women at high risk for fetal-pelvic disproportion[J]. Am J Obstet Gynecol, 1992, 166(3): 810-814. DOI: 10.1016/0002-9378(92)91338-b.

[2] Morris CW, Heggie JC, Acton CM. Computed tomography pelvimetry: accuracy and radiation dose compared with conventional pelvimetry[J]. Australas Radiol, 1993, 37(2): 186-191. DOI: 10.1111/j.1440-1673.1993.tb00047.x.

[3] Sponseller PD, Bisson LJ, Gearhart JP, et al. The anatomy of the pelvis in the exstrophy complex[J]. J Bone Joint Surg Am, 1995, 77(2): 177-189. DOI: 10.2106/00004623-199502000-00003.

[4] Neill MG, Lockwood GA, McCluskey SA, et al. Preoperative evaluation of the "hostile pelvis" in radical prostatectomy with computed tomographic pelvimetry[J]. BJU Int, 2007, 99(3): 534-538. DOI: 10.1111/j.1464-410X.2006.06640.x.

[5] Gerstenberg TC, Nielsen ML, Clausen S, et al. Bladder function after abdominoperineal resection of the rectum for anorectal cancer. Urodynamic investigation before and after operative in a consecutive series[J]. Ann Surg, 1980, 191(1): 81-86. DOI: 10.1097/00000658-198001000-00016.

[6] Heald RJ, Husband EM, Ryall RD. The mesorectum in rectal cancer surgery--the clue to pelvic recurrence?[J]. Br J Surg, 1982, 69(10): 613-616. DOI: 10.1002/bjs.1800691019.

[7] Boyle KM, Petty D, Chalmers AG, et al. MRI assessment of the bony pelvis may help predict resectability of rectal cancer[J]. Colorectal Dis, 2005, 7(3): 232-240. DOI: 10.1111/j.1463-1318.2005.00819.x.

[8] Salerno G, Daniels IR, Brown G, et al. Magnetic resonance imaging pelvimetry in 186 patients with rectal cancer confirms an overlap in pelvic size between males and females[J]. Colorectal Dis, 2006, 8(9): 772-776. DOI: 10.1111/j.1463-1318.2006.01090.x.

[9] Salerno G, Daniels IR, Brown G, et al. Variations in pelvic dimensions do not predict the risk of circumferential resection margin (CRM) involvement in rectal cancer[J]. World J Surg, 2007, 31(6): 1313-1320. DOI: 10.1007/s00268-007-9007-5.

[10] Baik SH, Kim NK, Lee KY, et al. Factors influencing pathologic results after total mesorectal excision for rectal cancer: analysis of consecutive 100 cases[J]. Ann Surg Oncol, 2008, 15(3): 721-728. DOI: 10.1245/s10434-007-9706-z.

[11] Atasoy G, Arslan NC, Elibol FD, et al. Magnetic resonance-based pelvimetry and tumor volumetry can predict surgical difficulty and oncologic outcome in locally advanced mid-low rectal cancer[J]. Surg Today, 2018, 48(12): 1040-1051. DOI: 10.1007/s00595-018-1690-3.

[12] Targarona EM, Balague C, Pernas JC, et al. Can we predict immediate outcome after laparoscopic rectal surgery? Multivariate analysis of clinical, anatomic, and pathologic features after 3-dimensional reconstruction of the pelvic anatomy[J]. Ann Surg, 2008, 247(4): 642-649. DOI: 10.1097/SLA.0b013e3181612c6a.

[13] Baek SJ, Kim CH, Cho MS, et al. Robotic surgery for rectal cancer can overcome difficulties associated with pelvic anatomy [J]. Surg Endosc, 2015,29(6):1419-1424. DOI:10.1007/s00464-014-3818-x.

[14] Yamaoka Y, Yamaguchi T, Kinugasa Y, et al. Mesorectal fat area as a useful predictor of the difficulty of robotic-assisted laparoscopic total mesorectal excision for rectal cancer[J]. Surg Endosc, 2019,33(2):557-566. DOI:10.1007/s00464-018-6331-9.

[15] Killeen T, Banerjee S, Vijay V, et al. Magnetic resonance (MR) pelvimetry as a predictor of difficulty in laparoscopic operations for rectal cancer[J]. Surg Endosc, 2010,24(12):2974-2979. DOI:10.1007/s00464-010-1075-1.

[16] Lee JM, Han YD, Cho MS, et al. Prediction of transabdominal total mesorectal excision difficulty according to the angle of pelvic floor muscle[J]. Surg Endosc, 2020,34(7):3043-3050. DOI:10.1007/s00464-019-07102-4.

[17] Escal L, Nougaret S, Guiu B, et al. MRI-based score to predict surgical difficulty in patients with rectal cancer[J]. Br J Surg, 2018,105(1):140-146. DOI:10.1002/bjs.10642.

[18] Iqbal A, Khan A, George TJ, et al. Objective preoperative parameters predict difficult pelvic dissections and clinical outcomes[J]. J Surg Res, 2018,232:15-25. DOI:10.1016/j.jss.2018.05.042.

《中华胃肠外科杂志》第六届编辑委员会成员名单

顾　　问（按姓氏拼音首字母排序）：

蔡三军　黎介寿　李　宁　刘玉村　王国斌　汪建平　郑　树　周总光　朱正纲

总 编 辑　兰　平

副总编辑（按姓氏拼音字母为序）：

顾　晋　何裕隆　季加孚　李国新　秦新裕　任建安　王　杉　吴小剑　张忠涛　郑民华

编辑委员（按姓氏拼音字母为序）：

蔡建春　曹　晖　曹　杰　陈俊强　陈　凛　陈龙奇　陈路川　程向东　池　畔　崔书中
戴冬秋　邓艳红　丁克峰　董剑宏　杜建军　杜晓辉　方文涛　房学东　冯　波　傅传刚
傅剑华　郜永顺　龚建平　顾　晋　韩方海　何裕隆　胡建昆　胡文庆　胡志前　黄昌明
黄　华　黄美近　黄忠诚　季加孚　姜可伟　江志伟　揭志刚　康　亮　兰　平　李国新
李乐平　李心翔　李　勇　李幼生　李子禹　梁　寒　林国乐　刘炳亚　刘　骞　刘颖斌
马晋平　潘　凯　潘志忠　彭俊生　钱　群　秦新裕　任东林　任建安　沈　琳　苏向前
孙益红　所　剑　陶凯雄　童卫东　汪　欣　王存川　王海江　王　宽　王昆华　王　烈
王　群　王　杉　王锡山　王　屹　王振军　王自强　卫　勃　卫洪波　魏　东　吴国豪
吴小剑　武爱文　肖　毅　徐惠绵　徐瑞华　徐泽宽　许剑民　薛英威　燕　速　杨　桦
姚宏亮　姚宏伟　姚琪远　叶颖江　于颖彦　余　江　余佩武　袁维堂　臧　潞　张　卫
张忠涛　章　真　赵青川　赵　任　郑民华　钟　鸣　周平红　周岩冰　周志伟　朱维铭

通讯编委（按姓氏拼音字母为序）：

陈　功　陈心足　邓靖宇　高志冬　韩加刚　何国栋　何显力　何晓生　胡彦锋　黄　俊
季　刚　江从庆　姜　军　靖昌庆　柯重伟　李　明　李太原　李晓华　李永翔　练　磊
林宏城　刘凤林　卢　云　马君俊　戎　龙　申占龙　沈坤堂　宋　武　孙　锋　孙凌宇
孙跃明　唐　磊　汪学非　王　颢　王　林　王　黔　王　权　王　伟　王旭东　魏　波
吴　涛　谢忠士　严　超　严　俊　杨　力　杨盈赤　俞金龙　袁　勇　曾长青　张　宏
张　俊　张连海　张文斌　赵　刚　赵永亮　郑朝辉　钟芸诗　周　烨　朱　骥　朱甲明

特约审稿专家（按姓氏拼音字母为序）：

柴宁莉　陈瑛罡　戴　勇　刁德昌　董　平　黄　颖　柯　嘉　刘　浩　刘　屹　刘忠臣
楼　征　钱　锋　王海屹　王晰程　王振宁　吴秀文　吴舟桥　赵　刚　叶再生　张　鹏
张信华