·短篇论著·

“W”型自制肝左叶悬吊装置在全腹腔镜全胃切除术中的应用

张波 王楠 乔庆 吴涛 高鹏 杨莹 周帅 何显力
空军军医大学第二附属医院普通外科，西安 710038
通信作者：何显力，Email:wanghe@fmmu.edu.cn

Application of "W" type self-made left hepatic lobe suspension device in totally laparoscopic total gastrectomy

Zhang Bo, Wang Nan, Qiao Qing, Wu Tao, Gao Peng, Yang Ying, Zhou Shuai, He Xianli

【摘要】 目的 探讨一种新型的自制肝左叶悬吊装置在全腹腔镜全胃切除术（TLTG）中的应用及其优势。**方法** 采用描述性病例系列研究方法。回顾性分析2019年1月至2021年1月期间，在空军军医大学唐都医院胃肠外科接受全腹腔镜全胃切除术治疗的57例胃癌患者临床资料。所有患者均采用“W”型肝左叶悬吊方法：建立气腹并沿肝脏脏面离断肝胃韧带后，将16#橡胶导尿管剪取3段，长度分别为6 cm、6 cm和12 cm，按照短-长-短的顺序依次穿入荷包线上。通过12 mm Trocar将带有3段导尿管的荷包线送入腹腔内，在预定位置将荷包针穿出腹腔。利用2枚Hemolock夹，在保持长段导尿管弯曲的状态下，于长段导尿管两侧将荷包线与肝胃韧带肝脏侧边缘固定，腹壁外提拉荷包线打结固定后，完成肝左叶悬吊，整个悬吊装置类似于字母W形状。**结果** 所有患者均成功完成TLTG，显露效果良好，肝左叶悬吊时间（3.3±0.4）min；总手术时间（270.4±56.5）min；术中出血量（41.2±15.8）ml；无出现肝左叶滑落，术中无需助手拨挡肝左叶进行显露。有3例患者在悬吊肝左叶过程中出现小的肝包膜下血肿，无其他并发症发生。患者术后第1、3和7天肝脏天冬酸氨基转移酶和丙氨酸氨基转移酶水平均在正常范围内。**结论** “W”型自制肝左叶悬吊装置操作简便、安全可行、显露良好。

【关键词】 胃肿瘤； 腹腔镜手术； 全胃切除术； 肝左叶悬吊

自从1994年日本学者Kitano等[1]报道了首例腹腔镜辅助远端胃切除术治疗早期胃癌以来，腹腔镜在胃癌根治术中的应用越来越广。在腹腔镜技术成熟的中心，其安全性和根治效果均得到了保障。CLASS-01研究为局部进展期胃癌的微创治疗提供了高级别循证医学证据，证实了腹腔镜手术对于局部进展期胃癌具有确切的远期疗效和显著的微创获益[2]。然而，对于既往开展例数较少或腹腔镜手术经验不足的中心，术野显露不佳仍然是腹腔镜手术中意外损伤、出血甚至中转开腹的主要原因。尤其是在行腹腔镜胃上部癌根治术时，肥厚的肝左叶给胰腺上区的淋巴结清扫和消化道重建带来很大困难。既往有研究报道了一些悬吊肝脏来改善显露的方法，但均存在着价格昂贵、制作繁琐、额外增加戳卡、造成肝损伤以及对肥厚肝左叶显露不足等缺点[3-6]。本中心在临床实践中设计了一种“W”型自制肝左叶悬吊装置，该方法简单易行，安全性好，对于肝左叶肥厚的患者显露效果更佳，现将该方法介绍如下。

一、资料与方法

1.研究对象：采用描述性病例系列研究方法。回顾性分析2019年1月至2021年1月期间，在空军军医大学唐都医院胃肠外科接受全腹腔镜全胃切除术（totally laparoscopic total gastrectomy，TLTG）治疗的57例胃癌患者临床资料。病例纳入标准：（1）18~75岁；（2）临床分期为$T_{4a}N_xM_0$以内的胃上部癌、Siewert Ⅱ型或Siewert Ⅲ型食管胃结合部腺癌患者。病例排除标准：（1）有肝炎、肝硬化等肝脏疾病史者（单纯肝囊肿

DOI: 10.3760/cma.j.cn441530-20210830-00347
收稿日期 2021-08-30 **本文编辑** 朱雯洁
引用本文：张波，王楠，乔庆，等.“W”型自制肝左叶悬吊装置在全腹腔镜全胃切除术中的应用[J]. 中华胃肠外科杂志，2022，25(4)：357-360. DOI：10.3760/cma.j.cn441530-20210830-00347.

扫码观看手术视频

除外);(2)手术视频或病例资料不全者;(3)中转开腹者;(4)既往有上腹部手术史者。

共入组57例患者,其中男性44例,女性13例,年龄(58.0±9.9)岁;体质指数(22.9±3.0) kg/m²;45例位于肿瘤胃上部,12例位于食管胃结合部。术前行新辅助化疗11例。按照美国癌症联合会(American Joint Committee on Cancer, AJCC)和国际抗癌联盟(Union for International Cancer Control, UICC)第8版cTNM分期,ⅡA期7例,ⅡB期22例,Ⅲ期28例。本组患者均由同一组手术团队完成手术,术前患者及家属均签署知情同意书。本研究经过医院伦理委员会审批(审批号:TDLL-KY-202109-02)。

2."W"型自制肝左叶悬吊装置的制作方法:将一根16#橡胶导尿管剪成A、B、C 3段,长度分别为6 cm、6 cm和12 cm,按A、C、B顺序先后穿过带针荷包线。见图1A。以上制作过程可由台上护士完成。

3.悬吊步骤:手术视频可扫码观看。肝左叶悬吊前状态见图1B。(1)将穿有3段橡胶导尿管的带针荷包线经左上腹12 mm Trocar送入腹腔,在体外按压预设计的穿刺点腹壁作为引导,将荷包针分别自剑突下及右肋缘下中点附近穿出,见图1C,剪去荷包针。(2)利用Hemolock夹在A、C段橡胶导尿管之间将荷包线固定于事先游离的食管裂孔前壁,见图1D;利用施夹钳施压将C段导尿管弯曲呈半环形,弧顶朝向腹壁侧,为肝左叶提供最大支撑效果,另一枚Hemolock夹自B、C段橡胶导尿管之间将荷包线固定于肝胃韧带肝脏侧(距第一个Hemolock夹约2 cm),见图1E。(3)将C段导尿管置于A、B两段导尿管及肝左叶之间,然后自体外提起荷包线两端,收紧后打结固定(下方可垫纱布防止切割皮肤)。至此,肝左叶悬吊工作完成,见图1F。

4.悬吊装置的撤除:手术结束后,在腹腔镜监视下剪断两血管夹之间的荷包线,去除荷包线,然后自12 mm戳卡取出3段导尿管,恢复肝左叶正常解剖位置。

5.观察指标:(1)主要观察指标:肝左叶显露效果及术中情况,包括手术总时间、肝左叶悬吊时间、术中出血量和并发症发生情况,其中肝左叶悬吊时间指将悬吊装置置入腹腔内开始计时,至自体外将荷包线收紧、打结结束之间的时间。(2)次要观察指标:术后恢复情况,包括术前及术后第1、3和7天肝脏天冬氨酸氨基转移酶和丙氨酸氨基转移酶水平[7],淋巴结清扫数,术后肛门排气时间,术后开始进食时间和术后住院天数。

6.统计学方法:采用SPSS 25.0统计软件进行数据分析。符合正态分布的计量资料用$\bar{x}\pm s$表示,不符合正态分布的计量资料用M(范围)表示。

二、结果

1.肝左叶显露效果:57例患者均成功完成腹腔镜根治性全胃切除术,术中均以"W"型自制肝左叶悬吊装置完成肝左叶悬吊,术中显露效果良好,无一例出现肝左叶滑落,无需助手拨挡肝脏进行显露。患者手术总时间为(270.4±56.5) min,肝左叶悬吊时间为(3.3±0.4) s,术中出血量为(41.2±15.8) ml。3例在悬吊肝左叶过程中出现小的肝包膜下血肿,无其他并发症发生。

2.术后情况:57例患者术前及术后第1、3和7天天冬氨酸氨基转移酶、丙氨酸氨基转移酶均在正常范围内,淋巴

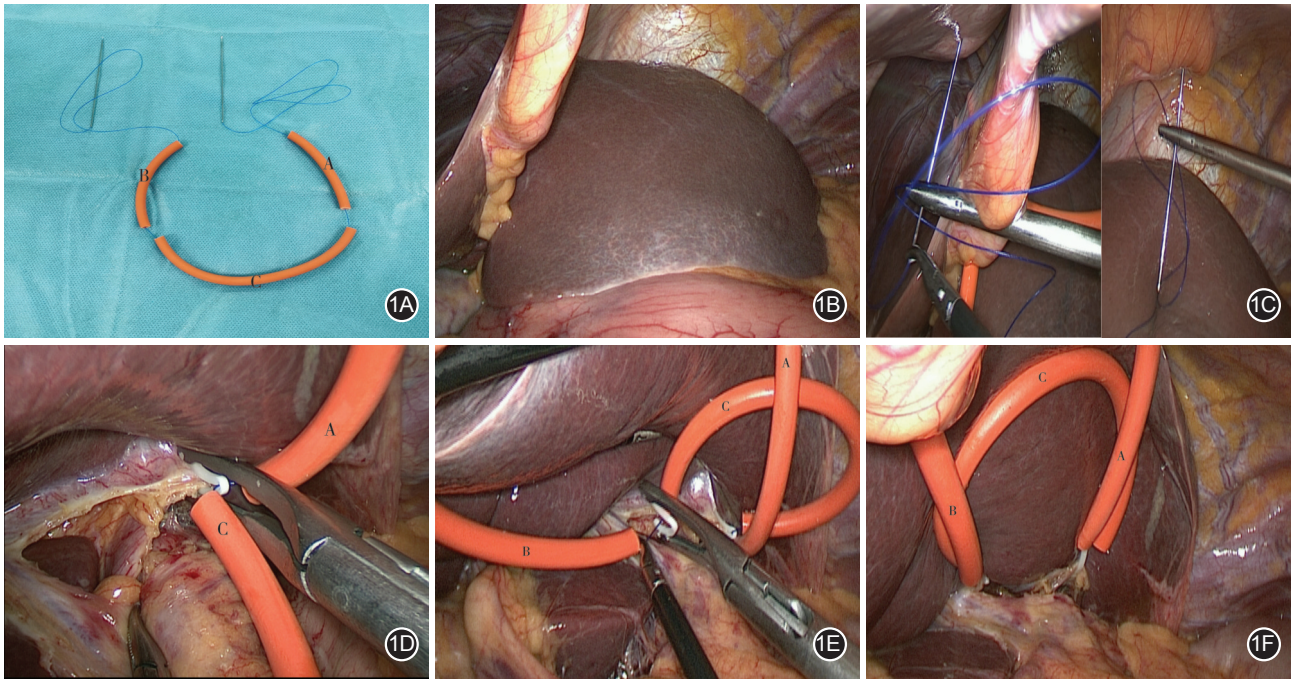

图1 W型自制悬吊装置悬吊肝左叶过程 1A.将荷包线穿入A、B、C三段橡胶导尿管内;1B.肝左叶悬吊前情况;1C.荷包针自肝圆韧带左右侧穿出腹腔;1D.在A、C段导尿管之间,利用Hemolok夹将荷包线固定于食管裂孔前壁;1E.利用施夹钳施压将C段导尿管弯曲呈半环形,弧顶朝向腹壁侧,在B、C段导尿管之间将荷包线固定于肝胃韧带肝脏侧;1F.肝左叶悬吊后情况

结清扫数(29.5±11.1)枚,术后肛门排气时间3.0(2.0~3.0) d,术后开始进食时间1.0(1.0~2.0) d,术后住院天数(7.6±1.2) d,见表1。

表1 本组57例接受肝左叶悬吊加腹腔镜根治性全胃切除术的胃癌患者术后情况

术后情况	数值
天冬氨酸氨基转移酶[U/L,*M*(范围)]	
术前	25.0(21.5~28.5)
术后第1天	38.0(34.0~42.5)
术后第3天	23.0(20.0~31.0)
术后第7天	23.0(19.0~28.0)
丙氨酸氨基转移酶[U/L,*M*(范围)]	
术前	21.0(17.0~28.0)
术后第1天	40.0(33.0~48.5)
术后第3天	31.0(21.5~37.5)
术后第7天	26.0(20.5~34.5)
术后肛门排气时间[d,*M*(范围)]	3.0(2.0~3.0)
术后进流食时间[d,*M*(范围)	1.0(1.0~2.0)
淋巴结清扫数目(枚,$\bar{x}\pm s$)	29.5±11.1
术后住院时间(d,$\bar{x}\pm s$)	7.6±1.2

注:[a]天冬氨酸氨基转移酶参考值:正常范围5~40 U/L[7];[b]丙氨酸氨基转移酶参考值:正常范围8~40 U/L[7]

三、讨论

在TLTG术中,肝左叶的遮挡给胃上腹部手术显露带来很大难度,尤其是肝左叶较肥厚患者,显露更加困难。"W"型自制肝左叶悬吊装置在TLTG术中达到了非常满意的肝左叶悬吊,为手术提供了充分的操作空间,显露效果良好。

既往有很多学者报道了多种肝左叶悬吊方法。日本学者应用较多的是利用硅胶圆盘悬吊肝左叶。Takemura等[3]设计的硅胶圆盘法能够很好地显露食管胃结合部,且安全性良好,但存在操作相对复杂、耗时长、费用高等缺点。为了简化操作,Saeki等[8]利用2-0 Prolene线将硅胶圆盘固定于肝左叶脏面,该方法较硅胶盘法相对简单,但仍存在费用高的问题。在国内,硅胶圆盘不易获得,很难广泛应用。为了降低肝功能损伤,Hiramatsu等[4]将Nathanson肝脏牵开器联合硅胶盘应用于肝左叶的显露。此种方法的优点在于,每隔30 min重新定位牵开器,避免持续对肝脏的压迫,从而减少肝功能损害;缺点是需要额外增加戳卡,此外,术中反复调整Nathanson肝脏牵开器,延长了手术时间。也有学者采用粘贴式悬吊法,将医用胶涂于肝左叶膈面,迅速与前腹壁粘在一起,从而达到悬吊肝左叶和术野显露的目的[9-10]。粘贴法操作简单安全,术野显露效果尚满意,但要求操作过程中保持肝左叶膈面干燥,操作迅速,否则会出现无法粘连的可能;手术结束将肝左叶与前腹壁分离时动作一定要轻柔,要有耐心,否则有出现肝包膜撕裂导致肝脏损伤出血等可能。然而,该方法对肝左叶较肥厚患者食管胃结合部的显露欠佳。

Sakaguchi等[11]设计的Y字形肝左叶悬吊方法,制作相对耗时,且需要额外切开肝左叶三角韧带。Huang等[12]将Penrose引流管固定在食管胃结合部附近及前腹壁,达到肝左叶悬吊的作用。但是,当离断肝胃韧带后,Penrose引流管悬吊张力将降低,悬吊作用将下降,尤其是需要游离腹段食管时,仍需助手再次抬举肝左叶进行显露。此外,手术结束后拆除Penrose引流管相对来说比较麻烦。与前面两种方法比较,李国新团队设计的自制拨肝装置制作及操作相对简单,耗时短,对肝功能损伤小[13]。然而,在我们既往手术过程中的应用发现,该方法对肝左叶较肥厚患者食管胃结合部的显露稍欠佳,有时需要助手二次抬举肝脏协助显露。我们所采用的W形肝左叶悬吊装置,由于采用了三段橡胶导尿管,中间长段导尿管的环形圆拱为肝左叶提供额外支撑,能更好地显露肥厚的肝左叶,故对该类患者显露效果更佳。

总之,充分的操作空间是保证腹腔镜胃上腹部手术安全顺利实施的关键所在,为了更好地显露术野,很多学者在临床工作中优化肝左叶悬吊方法,我们中心所设计的"W"型自制肝左叶悬吊装置材料易于获得,制作方便,操作相对简单、术中并发症少,术后对肝功能几乎无影响,可以作为腹腔镜胃上腹部手术过程中肝左叶显露的一种选择方法。

利益冲突 所有作者均声明不存在利益冲突

作者贡献声明 张波:论文撰写;王楠、乔庆:论文审核;吴涛:查阅文献;高鹏、杨莹、周帅:资料整理;何显力:研究指导

参 考 文 献

[1] Kitano S, Iso Y, Moriyama M, et al. Laparoscopy - assisted Billroth I gastrectomy[J]. Surg Laparosc Endosc, 1994, 4(2): 146-148. DOI:10.1007/BF00590967.

[2] Yu J, Huang C, Sun Y, et al. Effect of laparoscopic vs open distal gastrectomy on 3-year disease-free survival in patients with locally advanced gastric cancer: the CLASS-01 randomized clinical trial[J]. JAMA, 2019, 321(20): 1983-1992. DOI: 10.1001/jama.2019.5359.

[3] Takemura M, Ikebe T, Mayumi K, et al. A novel liver retraction technique for lateral lobe of the liver during laparoscopic surgery using silicone disk[J]. J Laparoendosc Adv Surg Tech A, 2011, 21(8):729-732. DOI:10.1089/lap.2011.0161.

[4] Hiramatsu K, Aoba T, Kamiya T, et al. Novel use of the Nathanson liver retractor to prevent postoperative transient liver dysfunction during laparoscopic gastrectomy[J]. Asian J Endosc Surg, 2020, 13(3):293-300. DOI:10.1111/ases.12735.

[5] 戴晓江,文其武,张玉新,等. 自动肝脏悬吊装置在腹腔镜下胃旁路手术中的应用[J/CD]. 中华腔镜外科杂志(电子版), 2014,(4):260-262. DOI:10.3877/cma.j.issn.1674-6899.2014.04.003.

[6] Shimizu H, Batayyah E, Rogula T. Clinical experience with a port-free internal liver retractor in laparoscopic bariatric surgery[J]. Obes Surg, 2014, 24(3):478-482. DOI:10.1007/s11695-013-1174-x.

[7] 万学红,卢雪峰. 诊断学[M]. 北京:人民卫生出版社, 2018.

[8] Saeki H, Oki E, Kawano H, et al. Newly developed liver - retraction method for laparoscopic gastric surgery using a

silicone disc: the φ-shaped technique[J]. J Am Coll Surg, 2013, 216(5): e43-e46. DOI: 10.1016/j.jamcollsurg.2013.02.005.

[9] 刘明,梅祎军,潘晓明. 肝左叶粘贴式悬吊在腹腔镜胃癌根治术中的应用[J]. 中华胃肠外科杂志, 2016, 19(3): 343-344. DOI: 10.3760/cma.j.issn.1671-0274.2016.03.026.

[10] Wu S, Yu H, Fan Y, et al. Liver retraction using n-butyl-2-cyanoacrylate glue during single-incision laparoscopic upper abdominal surgery[J]. Br J Surg, 2014, 101(5): 546-549. DOI: 10.1002/bjs.9446.

[11] Sakaguchi Y, Ikeda O, Toh Y, et al. New technique for the retraction of the liver in laparoscopic gastrectomy[J]. Surg Endosc, 2008, 22(11): 2532-2534. DOI: 10.1007/s00464-008-9801-7.

[12] Huang CK, Lo CH, Asim S, et al. A novel technique for liver retraction in laparoscopic bariatric surgery[J]. Obes Surg, 2011, 21(5): 676-679. DOI: 10.1007/s11695-010-0191-2.

[13] 董小玉,陈筱羽,朱煜,等. 自制腹腔镜胃癌根治术中拨肝装置的应用和效果评价[J]. 中华胃肠外科杂志, 2017, 20(8): 884-886. DOI: 10.3760/cma.j.issn.1671-0274.2017.08.012.