·论著·

胃癌No.11p后方淋巴结转移清扫的临床意义

张子祺[1] 张维汉[1] 龙鑫垚[2] 于天航[1] 梅嘉鑫[1] 刘凯[1] 陈小龙[1] 赵林勇[1] 杨昆[1] 胡建昆[1]

[1]四川大学华西医院胃肠外科中心 胃癌研究室,成都 610041; [2]四川大学华西临床医学院,成都 610041

通信作者:胡建昆,Email:hujkwch@126.com

【摘要】 **目的** 分析No.11p后方淋巴结转移与胃癌临床病理特征的关系及其预后意义。**方法** 采用单中心回顾性队列研究方法,自四川大学华西医院胃癌数据库中收集2016年1月至2020年12月期间行No.11p后方淋巴结清扫的胃癌病例。纳入标准:(1)经组织病理学证实为胃腺癌;(2)胃癌根治术并行No.11p后方淋巴结清扫;(3)患者手术均接受同一外科治疗团队完成;(4)术前无其他恶性肿瘤病史,未合并其他肿瘤。排除残胃癌、既往行胃部手术和接受过术前化疗以及临床病理资料缺失的患者。在本组患者的手术中,要求助手向外翻转胰腺上缘,显露胰腺上缘与脾血管区域,脉络化脾动脉近段,清扫该脾动脉前壁与上壁的淋巴脂肪组织,完成No.11p淋巴结清扫。对于脾动脉后方与脾静脉间区域合并有增大淋巴结者,术中予以游离合并清扫,并予以钛夹标记,标本离体后标记为No.11p后方淋巴结,单独送病理检查。使用R软件,分析No.11p后方淋巴结转移的临床病理特征及生存结局。**结果** 共纳入127例行No.11p后方淋巴结清扫病例,其中120例No.11p后方淋巴结未转移(No.11p后方淋巴结阴性组),7例合并No.11p后方淋巴结转移(No.11p后方淋巴结阳性组),共检出8枚No.11p后方转移淋巴结,其转移率与转移度分别为5.5%(7/127)与6.8%(8/117);在T_{3-4}期肿瘤中,No.11p后方淋巴结转移率和转移度分别为9.0%(7/78)与10.7%(8/75)。与No.11p后方淋巴结阴性组相比,No.11p后方淋巴结阳性组有更大的肿瘤最大径(P=0.002),Borrmann Ⅲ及Ⅳ型肿瘤比例更高(P=0.005),转移淋巴结更多(P<0.001),肿瘤分期更晚(T分期:P=0.043;N分期:P=0.004;TNM分期:P=0.015)。在生存分析中,矫正肿瘤TNM分期后,No.11p后方淋巴结阳性组患者预后显著差于阴性组(HR=3.009,95%CI:1.824~4.964,P<0.001)。**结论** 胃癌No.11p后方淋巴结转移患者预后更差。对于T_{3-4}期进展期胃癌病例,在胃癌手术过程中应重视No.11p后方淋巴结的清扫。

【关键词】 胃肿瘤; 淋巴结; 转移; 脾动脉; 脾静脉

基金项目: 四川省科技厅应用基础课题(2020YJ0212、2021YJ0475、2021YFS0111);华西医院学科卓越发展1.3.5工程(ZYJC21006)

Clinical significance of No.11p posterior lymph nodes dissection in gastric cancer surgery

Zhang Ziqi[1], Zhang Weihan[1], Long Xinyao[2], Yu Tianhang[1], Mei Jiaxin[1], Liu Kai[1], Chen Xiaolong[1], Zhao Linyong[1], Yang Kun[1], Hu Jiankun[1]

[1]Department of Gastrointestinal Surgery, Laboratory of Gastric Cancer, West China Hospital, Sichuan University, Chengdu 610041, China; [2]West China School of Medicine, Sichuan University, Chengdu 610041, China

Corresponding author: Hu Jiankun, Email: hujkwch@126.com

【**Abstract**】 **Objective** To analyze the association of No.11p posterior lymph node metastasis with

DOI: 10.3760/cma.j.cn441530-20220217-00051

收稿日期 2022-02-17 **本文编辑** 卜建红

引用本文:张子祺,张维汉,龙鑫垚,等. 胃癌No.11p后方淋巴结转移清扫的临床意义[J]. 中华胃肠外科杂志, 2022,25(4):342-347. DOI:10.3760/cma.j.cn441530-20220217-00051.

clinicopathological features and its prognostic significance in gastric cancer. **Methods** A single-center retrospective cohort study was conducted. Clinicopathological data of patients with primary gastric cancers undergoing No.11p posterior lymph node dissection from January 2016 to December 2020 were retrieved from the Database of Gastric Cancer, West China Hospital, Sichuan University. Case inclusion criteria: (1) gastric cancer proved by pathology; (2) radical resection with intraoperative No.11p posterior lymph node dissection; (3) operations performed by the same surgical team; (4) no previous history of other malignant tumors and no concurrent malignant tumors. Those with stump gastric cancer, history of gastrectomy, neoadjuvant chemotherapy, incomplete clinicopathological data and lost to follow-up were excluded. During the operation, the upper edge of the pancreas was retracted forward to expose the area between the upper edge of the pancreas and the splenic vessels. The proximal segment of the splenic artery was skeletonized to remove lymphatic tissue anterior and superior to the splenic artery for No.11p lymph node dissection. For patients with lymphadenopathy in the area between the splenic artery and the splenic vein, dissection was performed. The enlarged lymph nodes were labeled with titanium clips and named as No.11p posterior lymph node. Pathological examination was performed separately after the specimen was isolated. Statistical analysis was performed using R software. **Results** A total of 127 gastric cancer patients, who underwent No.11p posterior lymph nodes dissection were included in this study, of which 120 patients without No.11p posterior lymph nodes metastasis (No.11p posterior lymph nodes negative) and 7 patients with No.11p posterior lymph nodes metastasis (No.11p posterior lymph nodes positive). A total of 8 metastatic No.11p posterior lymph nodes were detected in 7 patients, metastasis rate and with a ratio of 5.5% (7/127) and 6.8% (8/127), respectively. In the subgroup analysis of T3-4 stage patients, the metastasis rate and ratio of No.11p posterior lymph nodes were 9.0% (7/78) and 10.7% (8/75), respectively. Compared to negative cases, patients with No.11p posterior lymph nodes metastasis had larger tumor (P=0.002), higher proportion of Borrmann type Ⅲ and Ⅳ tumors (P=0.005), more metastatic lymph nodes (P<0.001), more advanced T stage (P=0.043), N stage (P=0.004) and TNM stage (P=0.015). In survival analysis, patients with No.11p posterior lymph node metastasis had a significantly worse prognosis than those without metastasis after adjusting for TNM stage (hazard ratio=3.009, 95% confidence interval: 1.824-4.964, P<0.001). **Conclusions** The No.11p posterior lymph node metastasis in gastric cancer is associated with worse prognosis. For patients of T3-4 stage gastric cancer, No.11p posterior lymph node dissection should be emphasized during radical operation.

【**Key words**】 Stomach neoplasms; Lymph nodes; Metastasis; Splenic artery; Splenic vein

Fund programs: Foundation of Science & Technology Department of Sichuan Province (2020YJ0212, 2021YJ0475, 2021YFS0111); 1.3.5 Project for Disciplines of Excellence, West China Hospital, Sichuan University (ZYJC21006)

以外科手术为主的围手术期综合治疗是胃癌综合治疗的核心，而胃癌外科手术治疗的核心则是合理的原发灶切除联合区域淋巴结清扫[1-2]。规范的区域淋巴结清扫，是保证胃癌外科手术质量、提高胃癌患者生存结局的重要保证。在胃癌区域淋巴结清扫中，胰腺上缘左侧区域的淋巴结清扫因其解剖深在、且合并重要血管脏器，是胃癌D_2根治性手术中十分重要、操作技巧要求较高的环节之一[3]。胰腺上缘左侧区域淋巴结包括11p组和11d组淋巴结，其中No.11p淋巴结为沿脾动脉近段分布的淋巴结，其起自脾动脉根部至脾动脉全程中点，在清扫中需要将脾动脉近段脉络化，清扫脾动脉前壁与上壁间淋巴结，并显露脾静脉。在临床实践过程中，因清扫脾动脉后方、脾静脉表面淋巴结解剖位置深在，且存在损伤脾静脉风险，临床操作十分困难。我们将脾动脉后方、脾静脉表面之淋巴结命名为No.11p后方淋巴结，对其进行清扫并单独标记送病理检查，以探讨清扫该部位淋巴结的临床价值。本研究旨在通过回顾性临床研究，总结No.11p后方淋巴结在胃癌中的转移规律及其预后意义，为临床实践提供参考。

资料与方法

一、研究对象

采用回顾性队列研究的方法，收集2016年1月至2020年12月期间，在四川大学华西医院胃肠外科进行手术切除的127例胃腺癌患者临床资料。所

纳入临床病理及随访数据均来源于四川大学华西医院胃癌病例数据库，该数据库的建立已通过四川大学华西医院生物医学伦理委员会审批（审批号：2014-215），数据收集及分析用于临床医学分析研究已获得患者及家属知情同意并签署知情同意书；本研究获医院生物医学伦理审查委员会审批（审批号：2022-313）。

二、纳入标准和排除标准

纳入标准：（1）经组织病理学证实为胃腺癌；（2）胃癌根治术并行No.11p后方淋巴结清扫；（3）患者手术均接受同一外科治疗团队完成；（4）术前无其他恶性肿瘤病史，未合并其他肿瘤。

排除标准：（1）残胃癌，既往行胃部手术；（2）接受过术前化疗；（3）临床病理资料缺失；（4）失访患者。

三、手术方法

所有患者外科手术切除范围与淋巴结清扫范围基于日本的胃癌治疗指南要求完成[4-5]。术中常规对切缘进行冰冻病理检查，以确保外科手术切缘安全。早期胃癌患者推荐进行腹腔镜手术。对于局部进展期胃癌，是否进行腹腔镜手术依据《中国腹腔镜胃癌根治手术质量控制专家共识》[6]所推荐的适应证进行。

需要强调的是，无论在开腹手术还是腹腔镜手术中，对于胰腺上缘左侧区域淋巴结清扫，均要求助手向外翻转胰腺上缘，显露胰腺上缘与脾血管区域，脉络化脾动脉近段，清扫该脾动脉前壁与上壁的淋巴脂肪组织，行No.11p淋巴结清扫。对于脾动脉后方与脾静脉间区域合并有增大淋巴结者，术中予以游离合并清扫，并予以钛夹标记，标本离体后标记为No.11p后方淋巴结，予以单独送病理检查。

四、观察指标和评价标准

统计临床病例数据包括性别（男/女）、年龄（岁）、手术类型（腹腔镜手术或开腹手术）和手术切除范围（全胃切除或远端胃切除）；围手术期安全性指标包括手术时间（min，开腹至关腹时间）、清扫No.11p淋巴结数目、术中出血量和围手术期并发症（术后30 d）；病理指标包括肿瘤部位（食管胃结合部或非食管胃结合部）、肿瘤长径、肿瘤Borrmann分型、肿瘤分化程度、肿瘤TNM分期以及转移淋巴结数目，并进行No.11p后方淋巴结转移相关性分析。

肿瘤部位依据Siewert分型分为食管胃结合部与非食管胃结合部[7]。肿瘤分化程度以及肿瘤TNM分期依据国际抗癌联盟（Union for International Cancer Control，UICC）与美国癌症联合会（American Joint Committee on Cancer，AJCC）发布的第八版胃癌TNM分期标准[8]。

五、随访方法

所有患者均接受术后定期随访。随访评估要求患者在术后前3年每6个月1次，第3年后每年进行1次门诊随访复查。此外，每半年进行1次电话随访作为门诊随访的补充。本研究中所有病例的随访信息更新至2022年1月1日。

六、统计学方法

使用R软件进行统计学分析。对于连续变量，使用shapiro.test进行正态性检验，对于非正态分布的连续型变量，采用M（范围）描述，统计检验使用秩和检验（Wilcoxon.test）比较。对于分类变量，采用例（%）描述，使用χ^2检验或Fisher确切概率法进行比较。相关性分析使用R统计软件包“corrplot”分析并使用软件包“ggplot2”进行可视化。生存分析使用R统计软件包“survival”和“survminer”进行分析。双侧$P<0.05$认为差异具有统计学意义。

结　果

一、临床病理特征

全组127例患者术中清扫No.11p淋巴结236枚，17例患者存在No.11p淋巴结转移，转移率为13.4%。No.11p后方淋巴结转移7例（No.11p后方淋巴结阳性组），未转移120例（No.11p后方淋巴结阴性组）。共检出No.11p后方淋巴结117枚，其中转移淋巴结8枚，No.11p后方淋巴结转移率为5.5%（7/127），转移度为6.8%（8/117）；在$T_{3\sim4}$期肿瘤中，No.11p后方淋巴结转移率为9.0%（7/78），转移度为10.7%（8/75）。相比于No.11p后方淋巴结阴性组，No.11p后方淋巴结阳性组肿瘤最大径更大（P=0.002），Borrmann Ⅲ及Ⅳ型肿瘤比例更高（P=0.005），转移淋巴结更多（P<0.001），肿瘤分期更晚（T分期：P=0.043；N分期：P=0.004；TNM分期：P=0.015）。两组患者在性别、年龄、手术方式（腹腔镜手术比例、手术切除范围）、肿瘤部位、肿瘤分化程度及清扫淋巴结总数的比较，差异无统计学意义（P>0.05）。全组127例胃癌患者的临床病理特征见表1。

二、围手术期安全性指标观察结果

总手术时间为260.0（240.0~298.5）min，No.11p

表1 127例本组No.11p后方淋巴结清扫胃癌患者临床病理特征

组别	例数	年龄［岁，M(范围)］	女性［例(%)］	腹腔镜手术［例(%)］	全胃切除［例(%)］	食管胃结合部癌［例(%)］	肿瘤最大径［cm，M(范围)］
No.11p后方淋巴结阴性组	120	59.0(51.0~68.0)	34(28.3)	44(36.7)	55(45.8)	36(30.0)	4.0(3.0~6.0)
No.11p后方淋巴结阳性组	7	72.0(60.0~73.5)	1(1/7)	2(2/7)	4(4/7)	3(3/7)	8.2(5.7~11.5)
统计值		W=265.000	χ^2=0.139	χ^2=0.001	χ^2=0.037	χ^2=0.087	W=128.500
P值		0.102	0.673	1.000	0.704	0.675	0.002

组别	例数	Borrmann分型［例(%)］					肿瘤分化程度［例(%)］			肿瘤T分期［例(%)］			
		早期胃癌	Ⅰ	Ⅱ	Ⅲ	Ⅳ	高分化	中分化	低分化	T_1	T_2	T_3	T_4
No.11p后方淋巴结阴性组	120	32(26.7)	5(4.2)	31(25.8)	46(38.3)	6(5.0)	6(5.0)	24(20.0)	90(75.0)	31(25.8)	18(15.0)	44(36.7)	27(22.5)
No.11p后方淋巴结阳性组	7	0	0	0	4(4/7)	3(3/7)	1(1/7)	1(1/7)	5(5/7)	0	0	2(2/7)	5(5/7)
统计值		χ^2=17.937					χ^2=1.156			χ^2=9.262			
P值		0.005					0.439			0.043			

组别	例数	肿瘤N分期［例(%)］				肿瘤病理分期［例(%)］				转移淋巴结［枚，M(范围)］	清扫淋巴结［枚，M(范围)］
		N_0	N_1	N_2	N_3	Ⅰ	Ⅱ	Ⅲ	Ⅳ		
No.11p后方淋巴结阴性组	120	49(40.8)	12(10.0)	22(18.3)	37(30.8)	37(30.8)	32(26.7)	48(40.0)	3(2.5)	2.0(0.0~9.2)	41.0(32.0~50.0)
No.11p后方淋巴结阳性组	7	0	0	0	7(7/7)	0	0	6(6/7)	1(1/7)	28.0(19.0~31.5)	39.0(35.5~43.5)
统计值		χ^2=13.975				χ^2=10.193				W=56.000	W=454.500
P值		0.004				0.015				<0.001	0.719

后方淋巴结清扫患者术中出血量为100.0(80.0~100.0) ml。围手术期并发症以肺部感染为主(21例，16.5%)，No.11p后方淋巴结阴性组16例(13.3%)，No.11p后方淋巴结阳性组1例(1/7)；No.11p后方淋巴结阳性组发生腹腔内出血1例，而No.11p后方淋巴结阴性组吻合口漏1例，肠梗阻2例；所有出现并发症的患者均予以保守治疗后好转出院。两组患者的手术时间、术中出血量及围手术期并发症发生率比较，差异均无统计学意义(P>0.05)。见表2。

三、No.11p后方淋巴结转移相关性分析结果

相关性分析结果见图1。与No.11p后方淋巴结转移显著相关的淋巴结分组包括：No.7淋巴结(r=0.365，P<0.001)、No.8a淋巴结(r=0.537，P<0.001)和No.9淋巴结(r=0.364，P<0.001)。

四、No.11p后方淋巴结转移的预后

所有患者均得到了随访，中位随访时间为49(19~58)个月。对生存分析比较显示，No.11p后方淋巴结阳性组3年总生存率为17.9%，显著差于阴性组的75.1%(HR=5.784，95%CI：2.203~15.180，P<0.001)。矫正TNM分期后发现，生存差异仍具有统计学意义(HR=3.009，95%CI：1.824~4.964，P<0.001)。见图2。

表2 本组127例No.11p后方淋巴结清扫胃癌患者围手术期安全性指标比较

组别	例数	手术时间［min，M(范围)］	术中出血量［ml，M(范围)］	围手术期并发症［例(%)］
No.11p后方淋巴结阴性组	120	260.0(240.0~295.5)	100.0(80.0~100.0)	19(15.8)
No.11p后方淋巴结阳性组	7	291.0(260.0~310.0)	100.0(90.0~110.0)	2(2/7)
统计值		W=293.0	W=300.5	χ^2=0.129
P值		0.181	0.188	0.326

讨 论

胰腺上缘区域淋巴结清扫是胃癌D_2淋巴结清扫中的重要环节，胰腺上缘区域淋巴结的彻底清扫是决定胃癌淋巴结清扫成功的关键。特别是对于胰腺上缘左侧区域，因胰腺组织、脾动脉及脾静脉解剖变异较多，增加了淋巴结清扫难度。近年来，随着腹腔镜手术技术的开展，借助于腹腔镜手术的

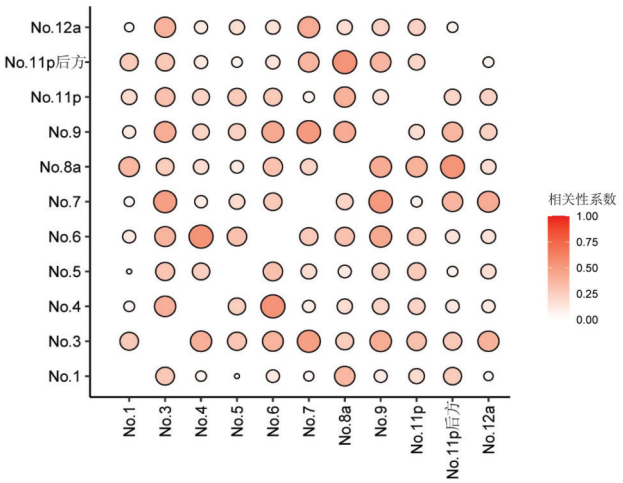

图1 本组胃癌患者各淋巴结分组转移相关性热图

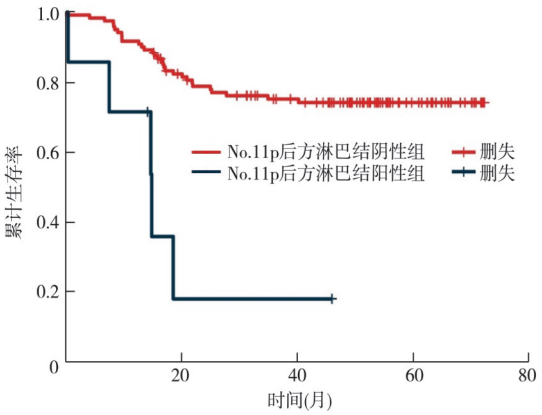

图2 本组胃癌患者No.11p后方淋巴结阳性组与No.11p后方淋巴结阴性组生存曲线的比较

高清显示及视野放大的效果，使我们对于胃癌淋巴结清扫有了一个全新的理解与认识[9]。在笔者所在研究团队前期临床工作中，通过对腹腔镜胃癌D_2淋巴结清扫手术进行总结，提出了“顺向式模块化腹腔镜胃癌淋巴结清扫”的新技术，该技术通过顺时针方向进行淋巴结清扫操作，分模块制定淋巴结清扫标准以及胰腺上区淋巴结清扫技术，显著增加了淋巴结清扫数目，缩短了手术时间，减少了术中出血量及缩短了术后住院时间[3,10-11]。在该技术的探索与应用过程中，我们通过胰腺非直接下压和术野俯视显露等技术的应用，对胰腺上缘左侧区域淋巴结清扫有了新的理解，并将此方法扩展至开腹手术。在临床实践中我们发现，在行No.11p淋巴结清扫时，在脾动脉后方与脾静脉间的区域内常发现有淋巴结存在，尽管该区域淋巴结按解剖定义上仍属于No.11p淋巴结，但为探索该处淋巴结与胃癌临床病理特征间的关系，我们将其命名为No.11p后方淋巴结。在本研究中我们发现，No.11p后方淋巴结转移与胃癌原发肿瘤直径、肿瘤分期以及患者不良预后有关，提示我们术中应重视对该区域淋巴结的处理。

淋巴结转移是胃癌最常见的转移方式之一，包括肿瘤直径、肿瘤部位、肿瘤细胞类型以及肿瘤分期在内的多项因素与胃癌淋巴结转移相关。同时，由于胃壁周围淋巴引流路径的不同，不同部位的原发肿瘤部位的各淋巴结分组的转移率之间存在差异。日本学者的研究报道，No.11p淋巴结转移率为6%~13.6%，且转移率与肿瘤浸润深度以及原发肿瘤部位相关，$T_{3\sim4}$期肿瘤和食管胃结合部癌有着更高的No.11p淋巴结转移率[12-15]。郭小凡等[16]的研究结果显示，No.11p淋巴结转移率为14.3%。在本研究中，No.11p淋巴结转移率为13.4%，No.11p后方淋巴结转移率为5.5%。同时，本研究所定义的No.11p后方淋巴结仍在No.11p淋巴结的解剖区域范围内，属于No.11p淋巴结。与已发表No.11p淋巴结转移研究结果相似。本研究结果同样提示，No.11p后方淋巴结转移主要集中在$T_{3\sim4}$期病例。

胃癌淋巴结清扫范围是胃癌外科学界存在已久的重要议题。1995年，日本学者Sasako等[17]通过各组淋巴结转移率与该组淋巴结转移时的生存率乘积，计算出各组淋巴结清扫获益指数，从而用以评估该组淋巴结清扫的获益情况。该方法被后续研究广泛采用，如Zheng等[18]将其用于进展期胃上部癌脾门淋巴结清扫必要性的分析研究中。但在本研究中，受限于样本量与随访时间，我们未计算No.11p后方淋巴结清扫获益指数。在另一项日本研究中，其依据淋巴结转移率，将淋巴结清扫推荐程度分为3类：强推荐（转移率>10%），弱推荐（转移率介于5%~10%）以及不推荐（转移率<5%）[12]。在本研究中，No.11p后方淋巴结转移率在所有病例中为5.5%，在$T_{3\sim4}$期病例中为9.0%，按照该推荐标准，属于“弱推荐”清扫的淋巴结分组。值得注意的是，在本研究中我们也发现，No.11p后方阳性病例均为$T_{3\sim4}$期肿瘤。因此，尽管受限于回顾性研究设计及样本量，对于$T_{3\sim4}$期进展期胃癌，我们应重视胰腺上缘左侧区域淋巴结清扫，以显露脾静脉为解剖标志（若脾静脉存在解剖变异，位于胰腺实质内，应显露胰腺上壁），彻底完成该区域淋巴结清扫。对于该区域淋巴结的清扫价值尚需要更多的前瞻性临床研究予以证实。

胰腺上左区域淋巴结清扫是胃癌淋巴结清扫技术要求较高的一个解剖部位。该区域存在重要组织及血管，且解剖变异较多，术中损伤胰腺有增加术后

胰漏的风险,损伤脾血管主干有术中被迫切脾之可能。在本研究中,所有病例均未发生胰漏,仅1例病例出现术后腹腔内出血,予以保守治疗后好转出院。对于该区域淋巴结清扫,清晰显露并暴露胰腺上缘、脾血管及左侧肾前筋膜间的间隙尤为重要。在临床实践中,我们通过胰腺非直接下压技术向腹壁侧外旋胰腺上缘而非直接下压胰腺组织至腹腔深面,让胰腺上左区域的空间间隙开阔显露,使待清扫的组织变浅,易于清扫。在腹腔镜手术中,助手通过调整腹腔镜镜头角度,使得手术野呈开腹手术中俯视的视野角度而非腹腔镜手术中常见的平视角度,使得视野更为清晰开阔,避免因看不清而导致的术中重要组织器官损伤发生。此外,术中主刀医师应注意超声刀等能量外科器械的规范使用,避免因能量外科器械温度过高造成对脾静脉、脾动脉以及胰腺的损伤,引起术中出血、术后出血以及胰漏。

作为一项回顾性单中心研究,受限于回顾性研究设计,可能会存在选择性偏倚;其次,因为单中心,样本量小,未对不同肿瘤分期及肿瘤部位进行亚组分析,未对No.11p后方淋巴结转移情况进行更深入的分析;再者是随访时间不足,影响No.11p后方淋巴结转移对生存结局影响的评估。因此,需要一项大样本、多中心的研究进一步分析No.11p后方淋巴结转移规律及其转移对远期生存影响的研究。

综上所述,在胃癌D_2手术过程中,特别是对于$T_{3\sim4}$期进展期胃癌病例,在进行胰腺上左区域淋巴结清扫过程中,应以显露脾静脉为标志,彻底清扫该区域淋巴脂肪组织,清扫过程中应谨慎操作,注意胰腺及脾血管的保护,避免损伤。

利益冲突 所有作者均声明不存在利益冲突

作者贡献声明 张子祺:参与研究设计与实施,采集和分析数据并进行统计分析以及文章的撰写;龙鑫垚、于天航、梅嘉鑫、刘凯、陈小龙、赵林勇和杨昆:参与实施设计方案,数据收集和分析;张维汉:参与统计分析和起草论文;胡建昆:总体指导和设计研究方案,对资料和数据以及全文进行审阅和修改

参 考 文 献

[1] Joshi SS, Badgwell BD. Current treatment and recent progress in gastric cancer[J]. CA Cancer J Clin, 2021,71(3):264-279. DOI:10.3322/caac.21657.

[2] Wang FH, Zhang XT, Li YF, et al. The Chinese Society of Clinical Oncology (CSCO): clinical guidelines for the diagnosis and treatment of gastric cancer, 2021[J]. Cancer Commun (Lond), 2021,41(8):747-795. DOI:10.1002/cac2.12193.

[3] Yang H, Zhang WH, Liu K, et al. Application of clockwise modularized laparoscopic lymphadenectomy in the suprapancreatic area, a propensity score matching study and comparison with open gastrectomy[J]. Surg Endosc, 2021, 35(3):1465-1475. DOI:10.1007/s00464-020-08070-w.

[4] Japanese Gastric Cancer A. Japanese Gastric Cancer Treatment Guidelines 2018(5th edition)[J]. Gastric Cancer, 2021, 24(1): 1-21. DOI:10.1007/s10120-020-01042-y.

[5] Japanese Gastric Cancer A. Japanese Gastric Cancer Treatment Guidelines 2014 (ver.4)[J]. Gastric Cancer, 2017,20(1):1-19. DOI:10.1007/s10120-016-0622-4.

[6] 中国医师协会内镜医师分会腹腔镜外科专业委员会, 中国研究型医院学会机器人与腹腔镜外科专业委员会, 中国腹腔镜胃肠外科研究组. 中国腹腔镜胃癌根治手术质量控制专家共识(2017版)[J]. 中华消化外科杂志, 2017,16(6):539-547. DOI:10.3760/cma.j.issn.1673-9752.2017.06.001.

[7] Siewert JR, Stein HJ. Classification of adenocarcinoma of the oesophagogastric junction[J]. Br J Surg, 1998, 85(11): 1457-1459. DOI:10.1046/j.1365-2168.1998.00940.x.

[8] Amin MB, Edge S, Greene F, et al. eds. AJCC Cancer Staging Manual. 8th Edition[M]. New York: Springer International Publishing, 2017.

[9] 胡建昆,张维汉. 中国腹腔镜胃癌手术20年术式变迁与发展[J/CD]. 中华普外科手术学杂志(电子版),2021,15(2):129-132. DOI:10.3877/cma.j.issn.1674-3946.2021.02.003.

[10] 胡建昆,杨昆,陈心足,等. 顺向式模块化淋巴结清扫在腹腔镜胃癌手术中的应用[J]. 中华胃肠外科杂志,2017,20(2):200-206. DOI:10.3760/cma.j.issn.1671-0274.2017.02.017.

[11] Zhang WH, Yang K, Chen XZ, et al. Clockwise, modularized lymphadenectomy in laparoscopic gastric cancer surgery: a new laparoscopic surgery model[J]. J Gastrointest Surg, 2019, 23(5): 895-903. DOI:10.1007/s11605-018-4009-1.

[12] Kurokawa Y, Takeuchi H, Doki Y, et al. Mapping of lymph node metastasis from esophagogastric junction tumors: a prospective nationwide multicenter study[J]. Ann Surg, 2021, 274(1):120-127. DOI:10.1097/SLA.0000000000003499.

[13] Yamashita H, Seto Y, Sano T, et al. Results of a nation-wide retrospective study of lymphadenectomy for esophagogastric junction carcinoma[J]. Gastric Cancer, 2017, 20(Suppl 1): 69-83. DOI:10.1007/s10120-016-0663-8.

[14] Maruyama K, Gunven P, Okabayashi K, et al. Lymph node metastases of gastric cancer. General pattern in 1931 patients[J]. Ann Surg, 1989, 210(5):596-602. DOI:10.1097/00000658-198911000-00005.

[15] Khalayleh H, Kim YW, Yoon HM, et al. Assessment of lymph node metastasis in patients with gastric cancer to identify those suitable for middle segmental gastrectomy[J]. JAMA Netw Open, 2021,4(3):e211840. DOI:10.1001/jamanetworkopen.2021.1840

[16] 郭小凡,柯彬,孙昌裕,等. 进展期胃癌No.11p淋巴结转移危险因素分析[J]. 中华胃肠外科杂志,2016,19(2):186-189. DOI:10.3760/cma.j.issn.1671-0274.2016.02.015.

[17] Sasako M, McCulloch P, Kinoshita T, et al. New method to evaluate the therapeutic value of lymph node dissection for gastric cancer[J]. Br J Surg, 1995, 82(3): 346-351. DOI:10.1002/bjs.1800820321.

[18] Zheng C, Xu Y, Zhao G, et al. Outcomes of laparoscopic total gastrectomy combined with spleen - preserving hilar lymphadenectomy for locally advanced proximal gastric cancer: a nonrandomized clinical trial[J]. JAMA Netw Open, 2021, 4(12):e2139992. DOI:10.1001/jamanetworkopen.2021.39992.