·概念·争议·思考·

对直肠系膜的再认识

王娟[1,2,3] 高庆坤[2,3,4] 王云帆[2,3,5] 张卫光[6] 顾晋[2,3,4,7,8]

[1]北京大学首钢医院医学影像科,北京 100144;[2]北京大学医学部结直肠肿瘤与炎症性疾病精准诊治中心,北京 100191;[3]北京大学首钢医院结直肠肿瘤诊疗中心,北京 100144;[4]北京大学首钢医院胃肠外科,北京 100144;[5]北京大学首钢医院病理科,北京 100144;[6]北京大学医学部基础医学院人体解剖学与组织学胚胎学系,北京 100191;[7]北京大学肿瘤医院胃肠肿瘤中心三病区,北京 100142;[8]北大-清华生命科学联合中心,北京 100142

王娟和高庆坤对本文有同等贡献

通信作者:顾晋,Email:zlguj@bjmu.edu.cn

【摘要】 全直肠系膜切除(TME)是直肠癌根治术的"金标准"。近年来,随着影像及腹腔镜外科器械设备和技术的进步,人们对直肠系膜及周围结构的认识逐步加深,术前分期更加准确,TME手术平面更加精准,明显降低了患者术后的局部复发率,改善了远期生存。同时,自主神经系统得到比较完好的保留,最大程度地保护了患者的排尿和性功能,改善了患者术后的生活质量。正确认识直肠系膜及盆腔的解剖结构,是成功施行TME手术治疗的前提。因此,本文结合既往文献,对直肠系膜的基本概念及解剖结构进行了深入探讨,并从影像、外科及病理多学科角度,对临床相关重要问题进行了系统阐述。

【关键词】 直肠系膜; 全直肠系膜切除; 磁共振成像; 病理

基金项目: 国家自然科学基金(82073223);首都卫生发展科研专项项目(首发2020-1-6041);首都临床特色应用研究(Z171100001017087)

A new insights of mesorectum

Wang Juan[1,2,3], Gao Qingkun[2,3,4], Wang Yunfan[2,3,5], Zhang Weiguang[6], Gu Jin[2,3,4,7,8]

[1]Department of Radiology, Peking University Shougang Hospital, Beijing 100144, China; [2]Center for Precision Diagnosis and Treatment of Colorectal Cancer and Inflammatory Diseases, Peking University Health Science Center, Beijing 100191, China; [3]Colorectal Cancer Centre of Peking University Shougang Hospital, Beijing 100144, China; [4]Department of Gastrointestinal Surgery, Peking University Shougang Hospital, Beijing 100144, China; [5]Department of Pathology, Peking University Shougang Hospital, Beijing 100144, China; [6]Department of Human Anatomy & Histology and Embryology, Peking University Health Science Centre of Basic Medical Sciences, Beijing 100191, China; [7]Department of Gastrointestinal Surgery III, Peking University Cancer Hospital & Institute, Beijing 100142, China; [8]Peking-Tsinghua Center for Life Science, Beijing 100142, China

Wang Juan and Gao Qingkun contributed equally to the article

Corresponding author: Gu Jin, Email: zlguj@bjmu.edu.cn

【Abstract】 Total mesorectal excision (TME) represents the gold standard for radical resection in rectal cancer. The development in radiology and laparoscopic surgical equipment and the advancement in technology have led to a deepened understanding of the mesorectum and its surrounding structures. Both

DOI: 10.3760/cma.j.cn441530-20220228-00068

收稿日期 2022-02-28 **本文编辑** 卜建红

引用本文:王娟,高庆坤,王云帆,等. 对直肠系膜的再认识[J]. 中华胃肠外科杂志, 2022,25(4):321-326. DOI:10.3760/cma.j.cn441530-20220228-00068.

the accuracy of preoperative staging and the preciseness of the planes of TME surgical dissection have been enhanced. The postoperative local recurrence rate is reduced and the long-term survival of rectal cancer patients is improved. The preservation of the pelvic autonomic nervous system maintains the patient´s urinary and sexual functions to the greatest extent possible, which in turn improves the patient´s postoperative quality of life. A thorough understanding of the anatomy of the mesorectum and its surrounding structures is a prerequisite for successful TME. Herein, we review the basic concepts and the anatomy of the mesorectum in the current literature. Some important clinical issues are also discussed systematically in terms of imaging, surgery, and pathology.

【Key words】 Mesorectum; Total mesorectal excision; Magnetic resonance imaging; Pathology

Fund programs: National Natural Science Foundation Program (82073223); Capital Health Development Scientific Research Project (2020-1-6041); Capital Clinical Special Application Research (Z171100001017087)

对于胃肠外科医师来说,直肠癌是临床上最常见的疾病。对直肠相关知识的了解,特别是基本解剖学概念、影像学相关知识、临床解剖学的术中认知以及术后病理学的系统掌握,是胃肠外科医师开展结直肠癌手术应该必备的基本技能。随着科学技术的进步,临床外科学、特别是胃肠外科学也随着信息技术的高速发展,带给我们许多新的理念和知识。在进入外科3.0时代背景下,如何面对当今科技发展带给我们观念上的改变和理念上的更新?如何从外科200年发展的历程中实践外科学的传承与创新?本文针对"直肠系膜"的外科基本概念和解剖结构,展开深入的学习和探讨,以夯实胃肠外科医师的临床基础,从而更好地服务于患者。

英国外科医生Bill Heald在1982年首次提出"直肠系膜"(mesorectum)这个解剖概念[1]。他描述了全直肠系膜切除术(total mesorectal excision,TME)的概念,通过TME手术,明显降低了直肠癌患者术后局部复发率[1-2]。但在同时期的大多数解剖学文献中,"直肠系膜"并没有被描述为一种可识别的结构。Coffey等[3-5]提出,肠系膜是一个连续的后腹膜外器官,具有独特的解剖和功能特征,小肠系膜、右结肠系膜、横结肠系膜、左结肠系膜、乙状结肠系膜与直肠系膜相互延续共同组成肠系膜。从而为TME手术提供了解剖学基础。

一、直肠系膜的基本定义

直肠系膜是指包绕直肠的脏层腹膜和壁层腹膜之间的所有血管、淋巴、神经和结缔组织,其中血管包括直肠上动静脉的降支和直肠中动静脉,系膜内区域淋巴结,盆腔自主神经中的盆神经丛之直肠丛,直肠侧韧带,包绕直肠系膜的筋膜包括Denonvilliers筋膜(直肠前筋膜)和盆筋膜(直肠后筋膜)。

二、直肠系膜的解剖学

1.直肠系膜中的主要血管:直肠系膜内包括了直肠上动、静脉的降支和直肠中动、静脉。直肠上动脉是肠系膜下动脉远端的主要分支,在骶(S)2~S3椎体水平分为若干小分支进入直肠系膜[6]。尸体解剖研究显示,81%的直肠上动脉具有较长的右分支,其分支主要走行于直肠的右侧和前侧,较短的左分支走行于左侧[7]。DiDio等[8]的研究发现,56.7%的人存在直肠中动脉,其中36.7%为双侧,20%为单侧;起源方面差异较大,40%起自阴部内动脉,26.7%起自于臀后动脉,16.8%起自髂内动脉,直肠中动脉与伴行静脉进入直肠系膜者多位于距盆底约6 cm处。部分研究认为,直肠中动脉经直肠侧韧带进入,在前列腺和阴道穹窿水平,距中线4 cm处跨过第3骶神经的近侧,由于直肠中动脉与S3神经的固定解剖关系,可以作为寻找该神经的标志[9]。至于直肠下动脉是否进入直肠系膜,目前存在争议,仅有Jones的报道提到有部分"直肠下动脉穿过直肠系膜"[10]。但是如何穿越,并没有进一步描述,也没有相应的图示。

2.直肠系膜中的淋巴结:直肠系膜中的淋巴结是外科手术中备受关注的重要组织结构。北京大学肿瘤医院顾晋团队收集了60例TME的手术标本,通过脂肪清除技术,将整个直肠系膜分为前、中、后,上、中、下等10个区域,结果显示,在直肠系膜的前、双侧和后区域中,淋巴结的比例分别为8.7%、42.8%和48.5%;在直肠系膜上、中、下区域中,淋巴结的比例分别为27.5%、37.2%和35.3%;直肠后方的区域含有的淋巴结最多,而直肠下前方的区域含有许多5 mm以下的小淋巴结,且直肠系膜前、双侧以及后区域的淋巴结转移发生率区域相同[11]。见图1和图2。

3.直肠系膜内及其周围的神经:直肠系膜被盆

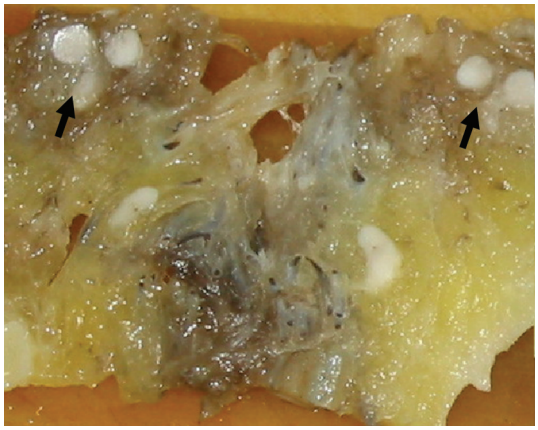

图1 经过脂肪清除技术处理后的直肠系膜标本[11]（黑色箭头所示清晰显示瓷白色淋巴结）

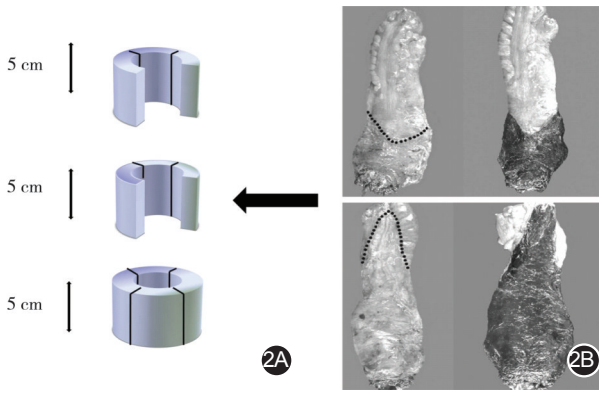

图2 将直肠系膜分为10个区域的模式图和大体标本[11] 2A.模式图：全长15 cm的直肠，将直肠按段每5 cm分为上、中、下3段，下段直肠有前、后、左、右4个区域，中、上段由于直肠前方没有系膜，每个部分分为左、右和后方3个区域；2B.切除的直肠标本，黑色部分是没有腹膜覆盖的直肠系膜部分

腔筋膜包绕，在盆壁筋膜内、外层之间包裹着盆腔自主神经，包括上腹下丛（superior hypogastric plexus，SHP）、腹下神经和盆丛前部。盆壁筋膜内层又称腹下神经前筋膜。上腹下神经较为粗大，在第5腰椎的前面分成左、右两束腹下神经，主要支配男性的射精功能。起源于骶神经的（S2~S4）骨盆内脏神经，纤维细小，在骶前筋膜与覆盖髂内血管及其分支的筋膜层相连续处穿入盆壁筋膜外层，并逐渐向中线汇合，主要支配阴茎的勃起功能。

腹下神经沿髂内血管内侧下行与骨盆内脏神经及交感神经节发出的节后纤维共同构成下腹下丛，即盆丛。盆丛位于腹膜后位，在男性直肠、精囊、前列腺及膀胱后部的两侧（侧韧带内）形成次级神经丛，包括直肠丛、膀胱丛和前列腺丛，与髂内动脉的分支伴行，分布于相应脏器。直肠丛在侧韧带处进入直肠系膜[12]。

4.直肠侧韧带：在直肠下段与盆壁相邻近水平，直肠自主神经即直肠丛从盆丛分出，穿透盆壁筋膜内层并进入直肠，大部分位于直肠下段的背外侧。术中观察为束状增厚的结缔组织，此结构在外科中常被定义为直肠“侧韧带”。部分研究认为，直肠中动脉及伴随静脉和淋巴由侧韧带进入直肠，这个解剖基础，能够解释低位直肠癌更易发生肺转移及侧方淋巴结转移[13]。但也有研究认为，侧韧带内并无血管结构[14]。不过，在临床上的外科手术中，确实发现存在直肠“侧韧带”。同时，部分患者影像可清楚显示，直肠中动脉由直肠下段侧方进入直肠。

5.直肠筋膜：直肠系膜前外侧约2点和10点处，由Denonvilliers筋膜所包围，它将腹膜外直肠前部与男性的前列腺和精囊或女性的阴道后壁分开。在前外侧，盆壁筋膜内层与Denonvilliers筋膜的内缘相连，嵌在盆壁筋膜内的支配肛门内括约肌的神经纤维离开融合筋膜组织后，在肛管直肠交界水平进入直肠壁。盆壁筋膜神经血管束和下腹下丛向内侧弯曲，沿前列腺后外侧缘延伸，成为海绵体的勃起神经，该筋膜的两侧将支配泌尿生殖器的神经血管束与直肠系膜相分隔[15-16]。在TME手术过程中，它影响直肠前方的手术平面。盆筋膜部分纤维向下至S4水平斜向前下方与直肠系膜筋膜融合，形成直肠骶骨筋膜，正中增厚成直肠骶骨韧带[17]。直肠系膜筋膜与盆壁筋膜内层之间的间隙，是TME手术的“Holly Plane”。

三、直肠系膜的影像学表现

英国Leeds大学的Qurke教授发起的欧洲著名MERCURY研究，自2002年1月启动，至2003年10月由11个研究中心共同纳入408例患者；这项前瞻性研究首次由外科医师、放射科医师和病理科医师共同参与，基于MERCURY研究的多项研究成果奠定了MRI成为直肠癌术前的首选检查方法[18]。目前，国际和国内结直肠癌诊疗指南均将高分辨直肠MRI作为直肠癌的首选检查方法[19-22]。

1.如何解读高分辨直肠MRI：评估直肠癌的高分辨直肠MRI，使用非脂肪抑脂FSE T2WI序列进行小FOV、层厚<3 mm的扫描，扫描序列必须包括轴位、斜轴位、矢状位和冠状位。这些序列是放射科医师评估直肠癌分期及主要解剖结构的关键序列。临床工作中可通过皮下脂肪及膀胱内尿液均为高信号辨认此序列，见图3。直肠系膜以脂肪为主，也表现为T2高信号，内部可见直肠上血管及直肠中血管，

由于血管流空效应表现为连续分支状T2低或无信号，直肠系膜内淋巴结主要分布于直肠血管周边。

2. 高分辨直肠MRI的观察要点：腹膜反折在矢状位T2WI表现为线样低信号，男性位于精囊腺上缘水平，女性位于子宫颈水平，在轴位T2WI线样低信号腹膜附着于直肠前壁呈“V”型，称为“海鸥征”。当存在少量腹腔积液时，腹膜反折比较容易辨认，因仰卧位时，少量积液会积聚于直肠膀胱陷凹或直肠子宫陷凹，此处正是腹膜反折的位置。腹膜反折高度因人而异，10%~25%的患者MRI未能显示[23]。当直肠癌侵犯腹膜反折时为T_{4a}期，预后较差，术后发生腹膜转移的风险增高[24]。

3. 高分辨直肠MRI的肿瘤T分期：高分辨直肠MRI可以对直肠癌进行相对较为准确的T分期，准确性达85%[25]。T_1期直肠癌浸润至黏膜下层，肿瘤信号尚未延伸至固有肌层的低信号，部分仍可见少量黏膜下层高信号。T_2期肿瘤浸润，但未穿透固有肌层，肿瘤信号未超出固有肌层外缘至直肠系膜脂肪。当肿瘤突破固有肌层进入直肠系膜时为T_3期，表现为固有肌层低信号不连续，肿瘤向直肠系膜内延伸，呈宽基底膨隆或结节状外凸[26]。美国癌症联合委员会(AJCC)对T_3期肿瘤进行亚分期，根据直肠高分辨MRI，固有肌层最外缘到肿瘤最大壁外侵犯的距离分为<5 mm为T_{3a}，5~10 mm为T_{3b}，>10 mm为T_{3c}[27]。

4. 高分辨直肠MRI对直肠壁外血管侵犯(extramural vascular invasion，EMVI)的诊断：EMVI是指结直肠肿瘤附近固有肌层以外的血管内存在肿瘤细胞，是肿瘤突破固有肌层后向直肠系膜血管的延伸。EMVI与局部进展期结直肠癌相关，是局部复发、远处转移和预后较差的独立危险因素[28-29]。目前，影像评价采用Smith等[30]提出的EMVI评分标准进行，当血管内见中等信号、血管轮廓和管径轻微扩张、或血管轮廓明显呈不规则结节状扩张以及内部明确肿瘤信号时，判断为阳性；依据此评分预测EMVI的敏感性较低(62%)，特异性较高(88%)，见图4。依据ESMO指南，EMVI的存在是新辅助治疗的指征[22]。

5. 高分辨直肠MRI对直肠系膜筋膜(mesorectum fascia，MRF)受侵的诊断：MRF代表TME手术潜在的环周切缘(circumferential resection margin，CRM)。CRM是术中直肠非腹膜部分的外科手术切面，由如何实施手术决定；而MRF是一个解剖结构，两者并非同一概念。高分辨直肠MRI是术前判断CRM状

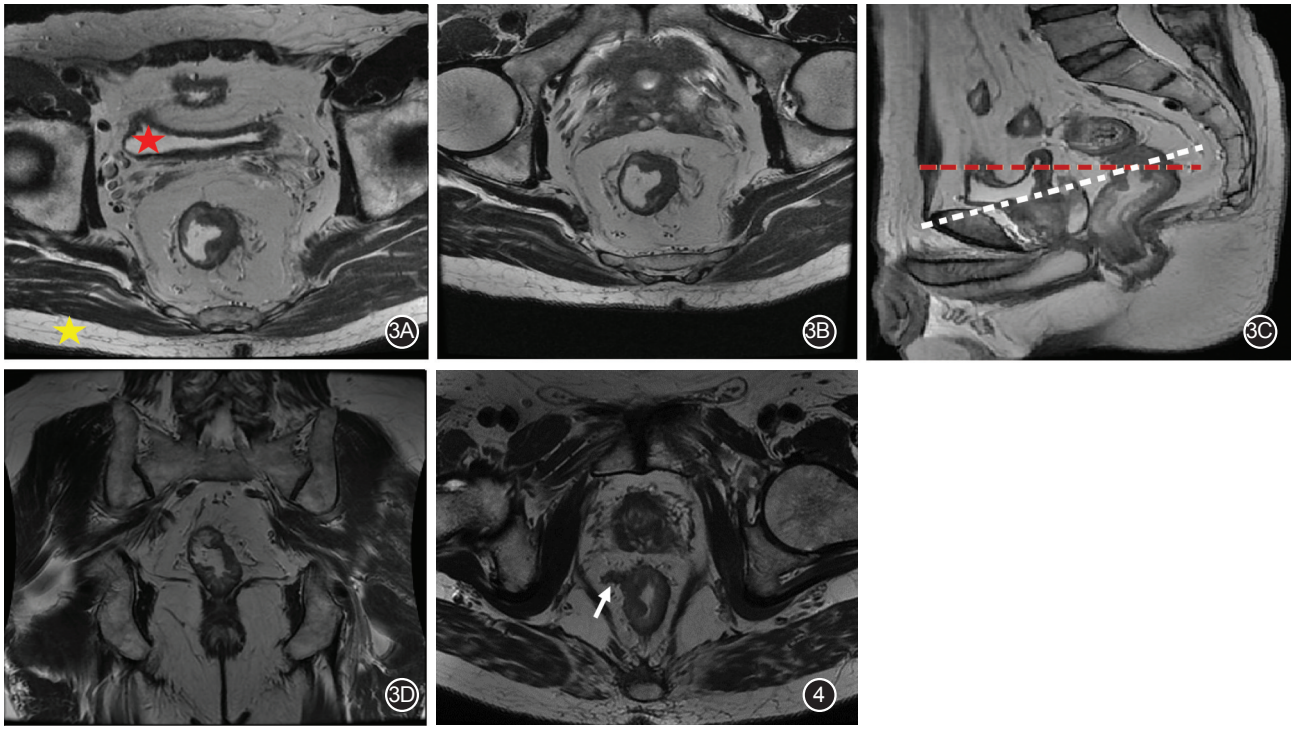

图3 高分辨直肠MRI轴位、斜轴位、矢状位和冠状位T2WI图像(作者团队供图) 3A.轴位T2WI，扫描层面为3C图矢状位显示红色虚线水平，为垂直于人体长轴扫描，红色五角星显示膀胱腔内T2高信号，黄色五角星显示皮下脂肪T2高信号；3B.斜轴位T2WI，矢状位显示白色虚线水平，为垂直于直肠癌病灶长轴扫描；3C.矢状位T2WI；3D.冠状位T2WI **图4** 直肠壁外血管侵犯阳性MRI图像(低位直肠癌，于截石位10点位置可见肿瘤邻近血管增粗，内部可见肿瘤信号，为直肠壁外血管侵犯阳性；作者团队供图)

态最可靠的检查方法,特异性高达96%[25]。通过测量直肠肿瘤浸润至直肠系膜最深处与MRF之间的最短距离可以预测CRM的状态;当此距离<1 mm,诊断为MRF阳性[31]。对于低位直肠癌,以距离肛提肌<1 mm判断为阳性,累及肛管病变侵犯至或超出内外括约肌间隙层面,诊断为MRF阳性[19]。Taylor等[32]对MERCURY研究患者的随访观察数据显示,MRI术前评估CRM的状态对预测局部复发、影响无疾病生存及总生存的风险甚至优于TNM分期系统。

四、直肠系膜的病理学表现

1.TME术后对直肠系膜的完整性评价:TME手术后,需对直肠癌根治术的标本进行系统检查及评价。直肠系膜的组织病理学检查包括系膜的完整性和CRM是否存在肿瘤侵犯。对直肠系膜完整性的评价可分为3个等级:(1)完整:系膜体积较大,表面光滑,缺损深度<5 mm;(2)欠完整:系膜体积中等,但表面存在一些缺陷或不规则,缺损深度>5 mm,但尚未达固有肌层;(3)不完整:腹膜反折下的直肠系膜深层缺损,可见固有肌层[33]。

2.TME术后肿瘤大切片标本对直肠系膜CRM的评价:CRM是指靠近肿瘤最深处的外周软组织边缘,可通过钝性或锐性腹膜后或腹膜下剥离术产生。由于直肠下部完全位于腹膜外,故切缘沿整个直肠系膜环绕分布,称为CRM。许多学者强调,TME标本应该做横断面切片,并做病理大切片。不同于传统的常规病理切片需要破坏肿瘤的完整性,大切片技术可以在一张切片上无拼接地显示肿瘤整体结构、累及范围及与周围正常组织的关系,并可与影像图像进行比对,更全面准确地评估CRM及系膜中的转移状况[34]。术后病理学评估CRM是否阳性,需依据镜下测微尺测量肿瘤细胞距切缘最短的直线距离。CRM阳性定义为:切除后直肠标本横断面上,镜下可见肿瘤组织、癌结节或转移淋巴结与实际环周切缘间距离≤1 mm[35]。用墨水标记离肿瘤最近的标本边缘,可帮助病理医生在显微镜下准确地评估CRM状态。

3.TME术后直肠系膜区域淋巴结的病理学评估:直肠系膜包含直肠周围淋巴网络和淋巴管,这些淋巴管直接流入直肠周区域淋巴结,直肠系膜中的淋巴结转移是直肠癌的重要预后因素。按照国内外指南的标准,直肠癌手术后,如果要判断"淋巴结阴性"至少要检出12枚淋巴结。但是有时很难达到上述要求,特别是经过新辅助治疗的患者,淋巴结数目明显减少。有研究者经横断面大切片检查发现,直肠系膜外周带淋巴结占直肠系膜总淋巴结的34%[36];这表明非TME手术会造成较多系膜淋巴结遗漏。标准TME手术可保证切除直肠系膜的完整性和标本检测的一致性,提高检测淋巴结的数目。

尽管近年直肠癌多学科综合治疗取得了长足的进展,但是,实际上,直肠癌的治疗中还有一系列没有解决的问题,例如临床解剖学的概念并没有取得专家们的共识。对于胃肠外科医生来说,认真学习直肠的经典解剖学,掌握直肠癌诊疗的发展历程,了解多学科诊治直肠癌的基本理论和基本技能,是时代发展的必然要求。

利益冲突 所有作者均声明不存在利益冲突

参 考 文 献

[1] Heald RJ, Husband EM, Byall RD. The mesorectum in rectal cancer surgery-the clue to pelvic recurrence?[J]. Br J Surg, 1982, 69(10):613-616. DOI:10.1002/bjs.1800691019.

[2] Martling AL, Holm T, Rutqvist LE, et al. Effect of a surgical training programme on outcome of rectal cancer in the County of Stockholm[J]. Lancet, 2000, 356(9224): 93-96. DOI:10.1016/s0140-6736(00)02469-7.

[3] Coffey JC, O'Leary DP. The mesentery: structure, function, and role in disease[J]. Lancet Gastroenterol Hepatol, 2016, 1(3): 238-247. DOI:10.1016/S2468-1253(16)30026-7.

[4] Coffey JC, Sehgal R, Culligan K, et al. Terminology and nomenclature in colonic surgery: universal application of a rule-based approach derived from updates on mesenteric anatomy[J]. Tech Coloproctol, 2014, 18(9):789-794. DOI:10.1007/s10151-014-1184-2.

[5] Coffey JC. Surgical anatomy and anatomic surgery - Clinical and scientific mutualism[J]. Surgeon, 2013, 11(4): 177-182. DOI:10.1016/j.surge.2013.03.002.

[6] Sakorafas GH, Zouros E, Peros G. Applied vascular anatomy of the colon and rectum: clinical implications for the surgical oncologist[J]. Surg Oncol, 2006, 15(4):243-255. DOI:10.1016/j.suronc.2007.03.002.

[7] Michels NA, Siddharth P, Kornblith PL, et al. The variant blood supply to the descending colon, rectosigmoid and rectum based on 400 dissections. Its importance in regional resections: a review of medical literature[J]. Dis Colon Rectum, 1965, 8: 251-278. DOI:10.1007/BF02617894.

[8] DiDio LJ, Diaz-Franco C, Schemainda R, et al. Morphology of the middle rectal arteries a study of 30 cadaveric dissections [J]. Surg Radiol Anat, 1986, 8(4): 229-236. DOI:10.1007/BF02425072.

[9] Jones OM, Smeulders N, Wiseman O, et al. Miller. Lateral ligaments of the rectum: an anatomical study[J]. Br J Surg,

1999,86(4): 487-489. DOI:10.1046/j.1365-2168.1999.01080.x.

[10] 顾晋. 全直肠系膜切除术[J]. 中华外科杂志,2004,42(15): 950-952. DOI:10.3760/j.issn.0529-5815. 2004.15.016.

[11] Yao YF, Wang L, Liu YQ, et al. Lymph node distribution and pattern of metastases in the mesorectum following total mesorectal excision using the modified fat clearing technique [J]. J Clin Pathol, 2011,64(12):1073-1077. DOI:10.1136/jclinpath-2011-200190.

[12] 顾晋,李学松. 保留盆腔自主神经的直肠癌手术对男性排尿及性功能的影响[J]. 中华胃肠外科杂志, 2001,4(2):125-127. DOI:10.3760/cma.j.issn.1671-0274.2001.02.032.

[13] Nano M, Corso HMD, Lanfranco G, et al. Contribution to the surgical anatomy of the ligaments of the rectum [J]. Dis Colon Rectum, 2000,43(11):1592-1597. DOI:10.1007/BF02236746.

[14] Takahashi T, Ueno M, Azekura K, et al. Lateral ligament: its anatomy and clinical importance[J]. Semin Surg Oncol, 2000, 19(4):386-395. DOI:10.1002/ssu.9.

[15] Zhu XM, Yu GY, Zheng NX, et al. Review of Denonvilliers´ fascia: the controversies and consensuses[J]. Gastroenterol Rep (Oxf), 2020,8(5):343-348. DOI:10.1093/gastro/goaa053.

[16] 杜长征,顾晋. 直肠癌外科手术的应用解剖[J]. 中国实用外科杂志, 2008,28(9):785-788.DOI:10.3321/j.issn.1005-2208. 2008.09.038.

[17] Stelzner S, Heinze T, Nikolouzakis TK, et al. Perirectal fascial anatomy: new insights into an old problem [J]. Dis Colon Rectum, 2021,64(1):91-102. DOI:10.1097/DCR.000000000 0001778.

[18] Group MS. Diagnostic accuracy of preoperative magnetic resonance imaging in predicting curative resection of rectal cancer: prospective observational study [J]. BMJ, 2006, 333 (7572): 779-779. DOI:10.1136/bmj.38937.646400.55.

[19] National Comprehensive Cancer Network. Clinical practice guidelines in oncology (NCCN Guidelines): rectal cancer-version 2.2021[EB/OL]. [2021-9-10]. https://www.nccn.org/.

[20] 中国结直肠癌诊疗规范(2020年版)专家组. 国家卫生健康委员会中国结直肠癌诊疗规范(2020年版)[J]. 中华胃肠外科杂志, 2020,23(6):521-540. DOI:10.3760/cma.j.cn.441530-2020 0520-00289.

[21] Japanese Society for Cancer of the Colon and Rectum. Japanese classification of colorectal, appendiceal, and anal carcinoma: the 3d English Edition[J]. J Anus Rectum Colon, 2019,3(4): 175-195. DOI:10.23922/jarc.2019-018.

[22] Glynne-Jones R, Wyrwicz L, Tiret E, et al. Rectal cancer: ESMO Clinical Practice Guidelines for diagnosis, treatment and follow-up[J]. Ann Oncol, 2017,28 Suppl 4:iv22-iv40. DOI: 10.1093/ annonc/mdx224.

[23] Gollub MJ, Maas M, Weiser M, et al. Recognition of the anterior peritoneal reflection at rectal MRI [J]. AJR Am J Roentgenol, 2013,200(1):97-101. DOI:10.2214/AJR.11.7602.

[24] Mitchard JR, Love SB, Baxter KJ, et al. How important is peritoneal involvement in rectal cancer? A prospective study of 331 cases[J]. Histopathology, 2010,57(5):671-679. DOI:10. 1111/j.1365-2559.2010.03687.x.

[25] Al-Sukhni E, Milot L, Fruitman M, et al. Diagnostic accuracy of MRI for assessment of T category, lymph node metastases, and circumferential resection margin involvement in patients with rectal cancer: a systematic review and meta-analysis [J]. Ann Surg Oncol, 2012,19(7):2212-2223. DOI:10.1245/ s10434-011-2210-5.

[26] Furey E, Jhaveri KS. Magnetic resonance imaging in rectal cancer [J]. Magn Reson Imaging Clin N Am, 2014,22(2):165-190, v-vi. DOI:10.1016/j.mric.2014.01.004.

[27] Amin, MB, Edge SB, Greene FL, et al. AJCC cancer staging manual [M]. 8th ed. New York: Springer, 2016:251-274.

[28] Shirouzu K, Isomoto H, Kakegawa T, et al. A prospective clinicopathologic study of venous invasion in colorectal cancer [J]. Am J Surg, 1991,162(3):216-222. DOI:10.1016/0002-9610 (91)90073-m.

[29] Freedman LS, Macaskill P, Smith AN. Multivariate analysis of prognostic factors for operable rectal cancer[J]. Lancet, 1984, 2(8405):733-736. DOI:10.1016/s0140-6736(84)92636-9.

[30] Smith NJ, Barbachano Y, Norman AR, et al. Prognostic significance of magnetic resonance imaging-detected extramural vascular invasion in rectal cancer[J]. Br J Surg, 2008,95:229-236. DOI:10.1002/bjs.5917.

[31] Taylor FG, Quirke P, Heald RJ, et al. One millimetre is the safe cut-off for magnetic resonance imaging prediction of surgical margin status in rectal cancer[J]. Br J Surg, 2011,98(6):872-879. DOI:10.1002/bjs.7458.

[32] Taylor FGM, Quirke P, Heald RJ, et al. Preoperative magnetic resonance imaging assessment of circumferential resection margin predicts disease-free survival and local recurrence: 5-year follow-up results of the MERCURY study[J]. J Clin Oncol, 2014,32(1): 34-43. DOI:10.1200/JCO.2012.45. 3258.

[33] Stewart CJR, Hillery S, Plattell C. Protocol for the examination of specimens from patients with primary carcinomas of the colon and rectum[J]. Arch Pathol Lab Med, 2009,133(9):1359-1360. DOI:10.5858/133.9.1359.

[34] 顾晋. 全直肠系膜切除术的临床病理与质量控制[J]. 中华胃肠外科杂志,2005,8(2):184-185. DOI:10.3760/cma.j.issn. 1671-0274.2005.02.036.

[35] 顾晋,王林. 中低位直肠癌环周切缘的规范化检测及研究进展[J]. 中华胃肠外科杂志, 2011,14(4):229-233. DOI:10.3760/ cma.j.issn.1671-0274.2011.04.001.

[36] Wang C, Zhou ZG, Wang Z, et al. Mesorectal spread and micrometastasis of rectal cancer studied with large slice technique and tissue microarray[J]. J Surg Oncol, 2005,91(3): 167-172. DOI:10.1002/jso.20278.