·论著·

静脉滴注亚甲蓝溶液在腹腔镜下结直肠外科术中输尿管显影中的应用

吴德庆[1,2] 杨悦生[1,3] 张维富[1,4] 吕泽坚[1] 杨梓锋[1] 李勇[1,2]

[1]广东省人民医院胃肠外科 普通外科 广东省医学科学院,广州 510080;[2]南方医科大学第二临床医学院临床医学,广州 510515;[3]汕头大学医学院临床医学,汕头 515041;[4]广东医科大学临床医学,湛江 524023

吴德庆和杨悦生对本文有同等贡献

通信作者:杨梓锋,Email:yangzifeng@gdph.org.cn;李勇,Email:liyong@gdph.org.cn

【摘要】 目的 输尿管的术中定位可协助结直肠外科的精准层面解剖,避免损伤。本研究旨在总结单中心使用亚甲蓝溶液静脉滴注用于腹腔镜结直肠手术中输尿管荧光显影的经验,探究其显影效果。**方法** 采用描述性病例系列研究方法。回顾性收集2022年3月至2022年5月广东省人民医院胃肠外科使用亚甲蓝溶液静脉滴注用于腹腔镜下结直肠外科术中输尿管显影的病例资料,排除手术录像不完整、肾功能不全及存在过敏反应的患者。亚甲蓝的剂量1.0 mg/kg以内,以100 ml 0.9%氯化钠注射液稀释亚甲蓝至目标剂量,在腹腔镜探查的同时,静脉缓慢滴注亚甲蓝溶液,5~15 min完成滴注。使用内部腹腔镜荧光设备,光源模块采用660 nm作为临床药品亚甲蓝的激发光。观察记录临床信息、亚甲蓝用量、显影率、荧光增益、滴注亚甲蓝溶液后的输尿管开始显影时间、围手术期及手术信息(包括手术时间、出血量、术中血氧变化、术后分期、围手术期肾功能变化及并发症发生情况等)。**结果** 共27例使用亚甲蓝溶液用于腹腔镜下结直肠外科术中输尿管显影的患者被纳入本研究,其中男性24例,女性3例,年龄(60.2±17.0)岁,中位年龄63岁,体质指数(21.7±3.4) kg/m^2。亚甲蓝使用剂量为0.3~1.0 mg/kg,滴注时间为5~15 min,显影率为100%,在滴注完亚甲蓝溶液后,观察到双侧输尿管显影中位时间为20(10~40) min。术中中位血氧波动范围2.5(0~7.0)%。全组患者术前、术后肌酐水平变化中位值为-1.3(-17.2~29.2) μmol/L。全组均未发现与使用亚甲蓝溶液相关的并发症。该显影技术在2例困难患者(系膜肥厚、T4期)中体现了较高的应用价值。**结论** 使用亚甲蓝荧光腹腔镜用于结直肠外科术中输尿管显影是安全有效的,尤其是对于困难病例而言。本中心的使用经验是在腹腔镜探查开始时经静脉缓慢滴注亚甲蓝溶液,剂量在1 mg/kg以内,滴注时间≥5 min,期间注意观察血氧变化。

【关键词】 结直肠外科手术; 荧光腹腔镜技术; 亚甲蓝; 输尿管定位

基金项目:国家临床重点专科建设项目(2022YW030009);广州市科技民生科技项目(202002020041)

Intravenous infusion of methylene blue to visualize the ureter in laparoscopic colorectal surgery

Wu Deqing[1,2], Yang Yuesheng[1,3], Zhang Weifu[1,4], Lv Zejian[1], Yang Zifeng[1], Li Yong[1,2]

[1]Department of Gastrointestinal Surgery, Department of General Surgery, Guangdong Provincial Hospital, Guandong Academy of Medical Science, Guangzhou 510080, China; [2]The Second School of

DOI:10.3760/cma.j.cn441530-20220526-00229

收稿日期 2022-05-26 **本文编辑** 朱雯洁

引用本文:吴德庆, 杨悦生, 张维富, 等. 静脉滴注亚甲蓝溶液在腹腔镜下结直肠外科术中输尿管显影中的应用[J]. 中华胃肠外科杂志, 2022, 25(12): 1098-1103. DOI: 10.3760/cma.j.cn441530-20220526-00229.

Clinical Medicine, Southern Medical University, Guangzhou 510515, China; [3]Shantou University Medical College, Shantou 515041, China; [4]Guangdong Medical University, Zhanjiang 524023, China
Wu Deqing and Yong Yuesheng contributed equally to the article
Corresponding authors: Yang Zifeng,Email:yangzifeng@gdph.org.cn; Li Yong,Email:liyong@gdph.org.cn

【Abstract】 Objective Intraoperative localization of the ureter can contribute to accurate dissection and minimize ureteral injury in colorectal surgery. We aim to summarize a single center's experience of fluorescence ureteral visualization using methylene blue (MB) and explore its visualization efficiency. Methods This is a descriptive case-series-study. Clinical data of patients who had undergone laparoscopic colorectal surgery and fluorescence visualization of the ureter in the Gastrointestinal Surgery Department of Guangdong Provincial People's Hospital from March 2022 to May 2022 were retrospectively collected. Patients with incomplete surgery videos, renal insufficiency, or allergic reactions were excluded. MB was infused with 0.9% NaCl at 1.0 mg/kg in 100 mL of normal saline for 5 to 15 minutes during laparoscopic exploration. Imaging was performed using a device developed in-house by OptoMedic (Guangdong, China) that operates at 660nm to achieve excitation of MB. Clinical information, MB dosage, rate of successful fluorescence, time to fluorescence, operation time, blood loss, intraoperative blood oxygen levels, pathological staging, changes in renal function, and post-operative complications were retrospectively analyzed. Results The study cohort comprised 27 patients (24 men and 3 women) with an average age of (60.25±16.95) years and an average body mass index of (21.72±3.42) kg/m^2. The dosage of MB was 0.3-1.0 mg/kg and the infusion time was 5-15 minutes. Fluorescence signals were detected in all patients. The median time to signal detection was 20 (range, 10 to 40) minutes after MB infusion. The range of intraoperative blood oxygen fluctuation averaged 2.5% (range, 0 to 7.0%). The median change in creatine concentration was −1.3 (range, −17.2 to 29.2) μmol/L. No patients had complications associated with use of MB. Fluorescence visualization of the ureter was very valuable clinically in two patients (thick mesentery, stage T4). Conclusion MB is a safe and effective means of visualizing the ureter by fluorescence during laparoscopic colorectal surgery, especially when the procedure is difficult. MB in a dosage of less than 1 mg/kg can slowly infused for more than 5 minutes during laparoscopic exploration. During the infusion, attention must be paid to blood oxygen fluctuations.

【Key words】 Colorectal surgery; Fluorescent laparoscopic technique; Methylene blue; Ureteral localization

Fund programs: National Key Clinical Specialty Construction Project (2022YW030009); Science and Technology Program of Guangzhou (202002020041)

医源性输尿管损伤是结直肠外科手术的严重并发症，可导致泌尿生殖漏或严重的肾功能不全。在腹腔镜外科时代下，医源性输尿管损伤的发生率较开放手术时代高0.4%[1]。术中预防输尿管损伤，对于保护泌尿功能和加快术后康复非常重要[2]。结直肠外科术中出现输尿管损伤的高危因素包括腹腔感染、炎性肠病、腹膜后纤维化、既往接受盆腔手术或放射治疗等[3-4]。对这类患者而言，可通过术前静脉肾盂造影、逆行肾盂造影等方法判断输尿管位置；然而，以上所涉及的成像技术都无法在术中提供实时指导[5]。输尿管支架置入，包括日本近年来上市的吲哚菁绿涂层荧光输尿管，是术中判断输尿管位置的常用方法[6]；但支架置入本身亦是一项侵入性手术，会增加手术时间、手术成本和辐射暴露，与此同时，支架本身也可能引起相关并发症，包括输尿管穿孔、尿路感染、急性肾功能衰竭、尿潴留和血尿等[2,7-8]。

使用亚甲蓝溶液进行术中输尿管显影已经在国外多个临床研究中得到可行性验证[4,9-11]。亚甲蓝为美国食品药品监督管理局及欧洲药品管理局批准使用的荧光材料，在微摩尔浓度下具有近红外荧光特性，药物100%经过肾脏代谢，可以实现实时术中输尿管显影。在复杂性结直肠手术中，输尿管显影具有较高的应用价值和前景。然而，目前国内尚无亚甲蓝荧光输尿管显影的相关报道。

本文通过回顾性分析广东省人民医院胃肠外科使用亚甲蓝溶液用于腹腔镜下结直肠术中输尿管显影患者的临床资料，总结亚甲蓝用于输尿管显影的使用方法和滴注时间以及设备参数。

资料与方法

一、研究对象

本研究采用描述性病例系列研究方法。

纳入标准：(1)腹腔镜手术；(2)术中使用亚甲

蓝用于输尿管显影;(3)病例资料完整。排除标准:(1)手术录像不完整;(2)患者肾功能不全;(3)患者存在过敏反应。

根据上述标准,回顾性收集2022年3—5月广东省人民医院胃肠外科收治的结直肠相关疾病患者的临床资料。共有27例使用亚甲蓝用于腹腔镜下结直肠外科术中输尿管显影的患者被纳入本研究,其中男性24例,女性3例,年龄(60.2±17.0)岁,中位年龄63岁,体质指数(21.7±3.4) kg/m^2。1例直肠癌患者进行了术前放化疗。基本资料见表1。

该研究已通过所在单位伦理审批(审批号:KY-Q-2021-263-01)。

二、手术方法及亚甲蓝使用方法

手术由具有丰富的腹腔镜手术经验的胃肠外科医生完成,按照常规手术操作。

目前,亚甲蓝的主要适应证为静脉注射用于氰化物中毒和高血红蛋白血症。因此,在使用前已于本中心药学部进行国内超适应证用药备案。亚甲蓝滴注剂量与时间参考国外研究[4,9-12]。本研究中,亚甲蓝的剂量在1.0 mg/kg以内,以100 ml 0.9%氯化钠注射液稀释亚甲蓝至目标剂量,在腹腔镜探查的同时,静脉缓慢滴注亚甲蓝溶液,5~15 min完成滴注,详细过程见图1。

三、荧光成像设备

使用内部腹腔镜荧光设备(广东欧谱曼迪科技有限公司)。设备系统原理见图2。光源模块采用660 nm作为临床药品亚甲蓝的激发光。进行荧光造影时,光源模块同时输出照明白光和近红外激发光,摄像模块采集所观察组织返回的白光信息及被激发出的造影剂荧光信息,生成白光及荧光图像,由图像处理单元进行处理,最终按应用模式输出白光、荧光及合成图像,为手术提供荧光导航信息。设备可同屏同时显示白光影像及相应的荧光影像。其中,左栏小图显示为白光影像、荧光原始影像及荧光融合影像,右栏大图为荧光融合影像,见图3A。

表1 27例结直肠相关疾病患者基本情况

临床特征	数值
年龄(岁,$\bar{x}\pm s$)	60.2±17.0
性别[例(%)]	
男	24(88.9)
女	3(11.1)
体质指数(kg/m^2,$\bar{x}\pm s$)	21.7±3.4
新辅助治疗[例(%)]	
是	3(11.1)
否	24(88.9)
手术区域[例(%)]	
升结肠	9(33.3)
乙状结肠	15(55.6)
直肠	3(11.1)
肿瘤T分期[例(%)]	
T0	1(3.7)
T2	8(29.6)
T3	15(55.6)
T4	3(11.1)
肿瘤N分期[例(%)]	
N0	18(66.7)
N1	6(22.2)
N2	3(11.1)

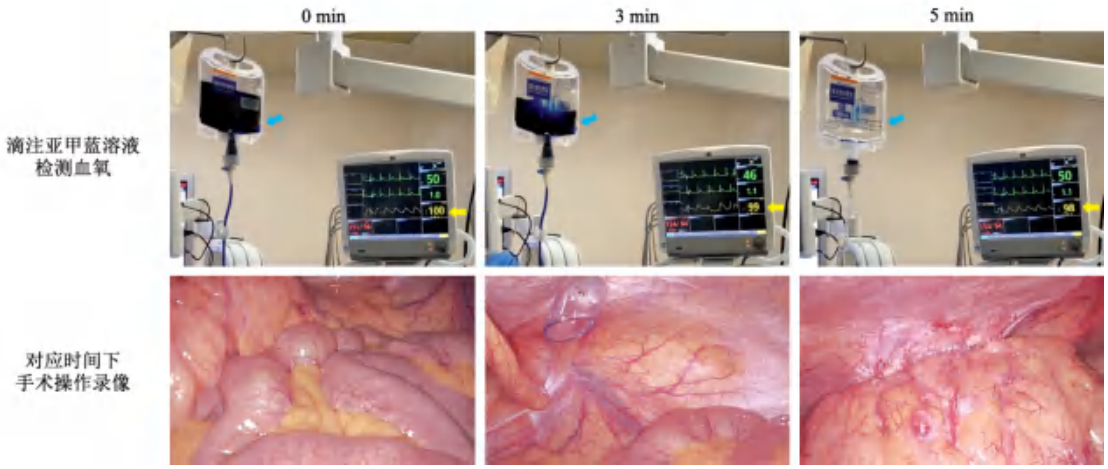

图1 术中亚甲蓝溶液滴注过程中不同时间段血氧饱和度及其对应时间段的手术录像(蓝色箭头指示亚甲蓝溶液,黄色箭头指示血氧饱和度) 0 min:腹腔镜探查,同时开始滴注亚甲蓝溶液,血氧饱和度100%;3 min:置入套管针,亚甲蓝溶液持续滴注,血氧饱和度99%;5 min:确定肿瘤位置及手术入路,亚甲蓝溶液滴注完毕,血氧饱和度98%,后恢复至100%

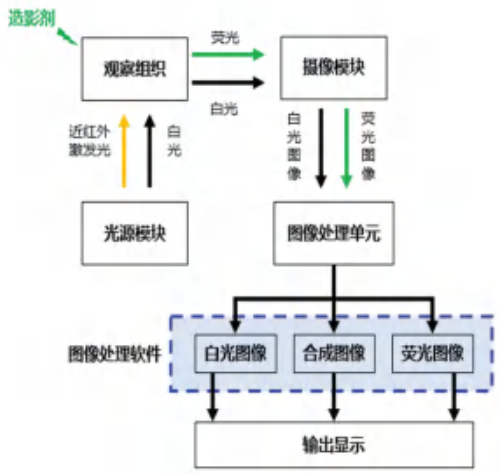

图 2　荧光成像设备系统原理图(欧谱曼迪科技有限公司工程师绘制)

四、观察指标和评价标准

主要观察指标为全部亚甲蓝溶液滴注后,双侧盆段输尿管荧光显影的效率,包括显影率、荧光增益和滴注亚甲蓝溶液后输尿管开始显影的时间。

其他观察指标为围手术期及手术信息,包括手术时间、出血量、术中血氧变化、围手术期肾功能变化及并发症(输尿管损伤、术中出血、吻合口漏、吻合口狭窄、切口感染)发生情况等。

五、统计学方法

采用 SPSS 21.0 统计学软件进行数据分析,符合正态分布的计量资料以 $\bar{x}\pm s$ 表示,不符合正态分布的计量资料以 M(范围)表示。计数资料表示为例(%)。

结　　果

一、输尿管显影情况

亚甲蓝中位实际使用剂量为 0.8(0.3~1.0) mg/kg,中位滴注时间为 5(5~15) min。所有患者均观察到荧光显影的双侧输尿管,显影率为 100%,中位荧光增益为 23(15~24)。在滴注完亚甲蓝溶液后观察到双侧输尿管显影中位时间为 20(10~40) min。

二、手术情况及手术策略修正

全组手术时间为(177.1±36.3) min,中位出血量 20(10~100) ml,术中血氧波动范围为 2.5(0~7.0)%。1 例患者出现血氧检测仪显示血氧下降至 93%,持续时间为 40 s,后自行恢复,未出现其他不良反应。术中没有出现与使用亚甲蓝相关的并发症。

2 例患者在白光模式与亚甲蓝荧光显影模式下输尿管的定位情况存在差异。1 例由于乙状结肠系膜肥厚,白光模式下输尿管难以辨认,无法协助辨认正确解剖层面;但在荧光模式下,可精准定位输尿管位置,避免输尿管损伤及误判解剖层面,见图 3B。1 例为 T4 分期的乙状结肠癌,肿瘤紧贴输尿管,白光模式下不易分离,通过亚甲蓝荧光显影,可在完整切除肿瘤的过程中实时定位输尿管位置,未出现损伤,见图 3C。

三、围手术期肾功能变化及术后并发症发生情况

全组患者术前、术后肌酐水平变化中位值为 −1.3(−17.2~29.2) μmol/L。术后 2~3 d 患者尿液呈蓝绿色,没有出现尿频、尿急、排尿困难等不适。

讨　　论

亚甲蓝的荧光激发波段在近红外显影的光谱范围内,且由肾脏代谢,是一种理想的输尿管显影药物。2013 年,静脉使用亚甲蓝用于输尿管显影首次成功应用于人体,证明了其作为输尿管显影试剂的可行性[9]。然而目前,国内尚无亚甲蓝溶液用

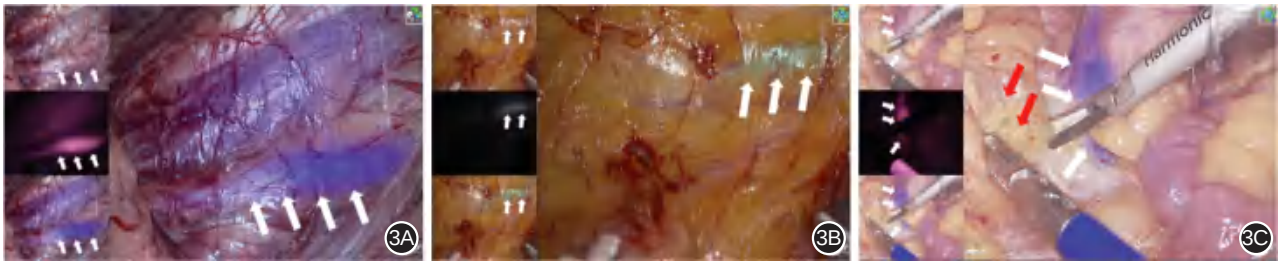

图 3　亚甲蓝输尿管显影手术影像(本团队手术图),左侧 3 个小画面由上至下依次是白光影像、荧光原始影像及荧光融合影像,右侧画面为主视图荧光融合影像(白色箭头指示输尿管走向,红色箭头指示肿瘤)　3A. 显影代表图;3B. 病例 1,术中发现系膜肥厚,输尿管位置难以辨认,荧光模式下可以初步判断输尿管位置;3C. 病例 2,肿瘤位置紧贴输尿管,周围粘连,分离肿物时根据荧光显示的输尿管位置小心解剖,可以避免输尿管损伤

于输尿管显影的相关研究。本研究主要针对亚甲蓝溶液用于腹腔镜下结直肠外科术中输尿管显影进行有效性和安全性评价，在使用方法、技术细节和优势等方面进行单中心经验总结和分析。

术中输尿管识别对于预防输尿管损伤至关重要。若输尿管存在解剖变异，则会增加医源性损伤的风险。当肿瘤侵犯周围器官或结构（T4b）时，周围结构的粘连和纤维化极大增加了解剖层次辨别的难度和输尿管损伤的概率[13]。研究显示，T4 期患者出现术中输尿管损伤和腹腔镜中转开腹的概率更高，早期输尿管识别更为重要[13]。患者系膜肥厚、术中出血较多影响视野时，也容易导致出现输尿管位置的误判。因此，亚甲蓝输尿管显影不仅能早期辨别输尿管、避免意外损伤；在出现层面判断错误、解剖困难时，还可以根据亚甲蓝显影的输尿管位置重新判断解剖平面，进而保护邻近的包括性腺血管和自主神经在内的其他结构，显著提高腹腔镜手术的安全性和效率。

输尿管中近红外荧光的信号强弱受亚甲蓝剂量、近红外荧光激发注量率和发射光学器件灵敏度影响。亚甲蓝浓度的增加并不意味着荧光强度的增加。在体外研究中，当尿液亚甲蓝浓度增加到 20 mmol/L 以上时，近红外荧光会淬灭；且静脉注射剂量超过 5 mg/kg时，更容易出现不良反应[14]。研究发现，0.75~1 mg/kg的剂量下显影率均能达到90%以上[4,9-12]。本研究使用的剂量范围为0.3~1.0 mg/kg，此浓度下调节适当的荧光增益强度，显影率可达100%。在亚甲蓝溶液滴注后 10~40 min 内开始出现输尿管显影。荧光激发注量率的提高可以增加信号强度，降低亚甲蓝的用量，但调整荧光激发注量率会影响手术区域的成像质量。根据笔者团队的经验，在目前的试用机器中，增益强度调整在15~24之间可以提高合适的荧光激发注量率，在滴注完亚甲蓝溶液后 20 min 内便可观察到输尿管荧光显影。当前，最优的亚甲蓝剂量、近红外荧光激发注量率和发射光学器件灵敏度平衡标准尚需要进一步探索。

除显影率外，输尿管位置和解剖层次的正常判断也是评价亚甲蓝输尿管显影有效性的指标。在 Yeung 等[4]的研究中，有 1 例患者的输尿管经荧光显影后发现与传统白光模式下判断的位置有差异；1 例患者的输尿管仅在荧光下可见，而传统白光模式下不能判断输尿管的位置。在 Barnes 等[11]的研究中，有 20%（14/70）的输尿管仅在荧光下清晰可见，而在白光模式或进一步解剖无法辨清；在 10 例手术中，荧光显示的输尿管位置与外科医生预测的不同。对于复杂的或者肥胖患者结直肠手术，亚甲蓝输尿管显影更具有指导意义。Polom 等[12]报道了 1 例由于肿瘤穿孔、局部脓肿形成并包裹左侧输尿管和卵巢的案例，尽管无法分辨出被黏连的输尿管，但依靠远端和近端输尿管的近红外荧光显影，手术医生可以大致判断输尿管的整体走形，避免了盲目解剖导致的输尿管损伤。本研究中，有 1 例患者系膜肥厚难以辨认输尿管，1 例患者 T4 期肿瘤紧贴输尿管，亚甲蓝输尿管显影在上述两例患者中均体现了极高的显影价值。虽然术中输尿管损伤是小概率事件，但亚甲蓝输尿管显影能有效地提高手术安全性；与此同时，输尿管的定位，有助于结直肠外科医生在困难病例中尽早辨认输尿管前筋膜，协助拓展解剖间隙，一定程度上提高手术效率，使手术更安全，更高效[15]。

亚甲蓝已被安全使用多年，常见的不良反应（如高血压、潮热、多汗、皮肤颜色改变等）多与大剂量使用有关。既往研究发现，静脉注射亚甲蓝时出现血氧检测仪读数假性一过性下降，主要原因可能是监测仪基于反射分光光度法原理分析血氧饱和度，静脉注射亚甲蓝后，部分发射光被亚甲蓝吸收，反射光减少，导致仪器误判，但患者的实际血氧仍是正常的[16]。本研究使用静脉滴注的方法，可减少亚甲蓝对血氧检测仪的干扰，但有 1 例患者出现血氧检测仪显示血氧下降至 93%，持续时间为 40 s，后自行恢复，未出现其他不良反应，考虑与静脉滴注的速度相关。若出现类似情况，可减缓或暂停静脉亚甲蓝滴注，必要时术中进行动脉血气分析。亚甲蓝的近红外荧光特性仅在微摩尔浓度下体现，因此，目前关于亚甲蓝输尿管显影的研究中，使用的剂量都远小于药物说明书的推荐剂量，亦没有报道出现与使用亚甲蓝相关的术中血流动力学变化和术后并发症。在本研究中，采用静脉缓慢滴注的方式代替静脉注射，手术过程血氧变化波动在 5% 以内，避免了血氧假性下降的情况，后续我们将基于术中实时血气分析进行血氧的真实判断开展研究。溶血性贫血、肾功能不全、过敏、5-羟色胺综合征等严重并发症常与病例的选择有关，应避免在有既往亚甲蓝过敏史、肾衰竭、红细胞葡萄糖-6-磷酸脱氢酶（G6PD）缺乏症及使用抗抑郁药物患者中使用亚

甲蓝[10,14]。本研究中,所有病例未出现与使用亚甲蓝相关的不良反应和并发症。亚甲蓝经肾脏代谢,术后尿液显蓝时间在2~3 d,术后复查肾功能无明显变化。因此,低剂量使用亚甲蓝用于输尿管近红外荧光显影是安全的。

光学分子影像技术促进了精准外科的发展,亚甲蓝这一传统药物在精准外科时代也有其广阔的应用前景。笔者认为,亚甲蓝输尿管显影还有以下的发展空间:(1)亚甲蓝输尿管显影与人工智能结合,实现术中实时虚拟导航。由于术中全身麻醉状态下导致输尿管蠕动性下降、尿液不能持续产生,手术过程中输尿管并非持续显影。若能通过人工智能对亚甲蓝荧光显影的输尿管图像进行深度分析学习,将输尿管重建的图像动态叠加在显示屏上,有利于术者实时判断输尿管位置。(2)进一步提高荧光成像系统的对亚甲蓝荧光捕捉的特异性和灵敏性,减少术中使用亚甲蓝的剂量。(3)口服亚甲蓝用于术中输尿管显影。亚甲蓝在胃肠道吸收良好,在1~2 h后达到最大血浆浓度,血浆半衰期约为20 h。肾脏排泄仍为主要的排泄途径,在6 d内74%由尿排出。因此,口服亚甲蓝用于术中输尿管显影也是一种可行的方法,并可避免假性血氧饱和度下降,提高手术安全性。(4)亚甲蓝在其他泌尿系结构(如膀胱、尿道)的显影应用。

综上所述,笔者认为,亚甲蓝溶液用于腹腔镜结直肠手术中输尿管显影是安全有效的,在具备亚甲蓝荧光腹腔镜的医院,对无使用禁忌的患者,可常规在进行静脉缓慢滴注1 mg/kg以内的亚甲蓝溶液,滴注时≥5 min,期间注意密切观察血氧变化。在手术过程中使用荧光模式,可尽早定位输尿管、避免输尿管损伤,确保手术安全、顺利及高效开展。

利益冲突　所有作者均声明不存在利益冲突

作者贡献声明　吴德庆及杨梓锋:提出整个研究的设想,制定了技术路线和研究方案;杨悦生:数据的统计分析和撰写了论文初稿;杨悦生、张维富和吕泽坚:具体实验的实施和协助收集了部分病例和样本;杨梓锋:对论文框架及内容进行了多次的修改;李勇:对整个研究质量进行了把控,协调各人员之间的分工配合

志谢　感谢广东欧谱曼迪科技有限公司提供试用机器,并为整个操作过程提供的技术参数指导

参 考 文 献

[1] Marcelissen TA, Den Hollander PP, Tuytten TR, et al. Incidence of iatrogenic ureteral injury during open and laparoscopic colorectal surgery: a single center experience and review of the literature[J]. Surg Laparosc Endosc Percutan Tech, 2016, 26(6): 513-515. DOI: 10.1097/SLE.0000000000000335.

[2] Delacroix SE, Winters JC. Urinary tract injuries: recognition and management[J]. Clin Colon Rectal Surg, 2010, 23(3):221. DOI: 10.1055/s-0030-1263063.

[3] Chan JK, Morrow J, Manetta A. Prevention of ureteral injuries in gynecologic surgery[J]. Am J Obstet Gynecol, 2003, 188(5):1273-1277. DOI: 10.1067/mob.2003.269.

[4] Yeung TM, Volpi D, Tullis ID, et al. Identifying ureters in situ under fluorescence during laparoscopic and open colorectal surgery[J]. Ann Surg, 2016, 263(1): 1-2. DOI: 10.1097/SLA.0000000000001513.

[5] Brandes S, Coburn M, Armenakas N, et al. Diagnosis and management of ureteric injury: an evidence-based analysis[J]. BJU Int, 2004, 94(3): 277-289. DOI: 10.1111/j.1464-410X.2004.04978.x.

[6] Ryu S, Okamoto A, Nakashima K, et al. Ureteral navigation using a fluorescent ureteral catheter during laparoscopic colorectal surgery[J]. Surg Endosc, 2021, 35(8): 4882-4889. DOI: 10.1007/s00464-021-08538-3.

[7] Speicher PJ, Goldsmith ZG, Nussbaum DP, et al. Ureteral stenting in laparoscopic colorectal surgery[J]. J Surg Res, 2014, 190(1):98-103. DOI: 10.1016/j.jss.2014.02.025.

[8] Beraldo S, Neubeck K, Von Friderici E, et al. The prophylactic use of a ureteral stent in laparoscopic colorectal surgery[J]. Scand J Surg, 2013, 102(2):87-89. DOI: 10.1177/1457496913482247.

[9] Verbeek FP, van der Vorst JR, Schaafsma BE, et al. Intraoperative near infrared fluorescence guided identification of the ureters using low dose methylene blue: a first in human experience[J]. J Urol, 2013, 190(2): 574-579. DOI: 10.1016/j.juro.2013.02.3187.

[10] Al-Taher M, van den Bos J, Schols RM, et al. Fluorescence ureteral visualization in human laparoscopic colorectal surgery using methylene blue[J]. J Laparoendosc Adv Surg Tech A, 2016, 26(11): 870-875. DOI: 10.1089/lap. 2016. 0264.

[11] Barnes TG, Hompes R, Birks J, et al. Methylene blue fluorescence of the ureter during colorectal surgery[J]. Surg Endosc, 2018, 32(9): 4036-4043. DOI: 10.1007/s00464-018-6219-8.

[12] Polom W, Migaczewski M, Skokowski J, et al. Multispectral imaging using fluorescent properties of indocyanine green and methylene blue in colorectal surgery-initial experience[J]. J Clin Med, 2022, 11(2):368. DOI: 10.3390/jcm11020368.

[13] Ryu S, Hara K, Okamoto A, et al. Fluorescence ureteral navigation during laparoscopic surgery for clinically suspected stage T4 colorectal cancer: a cohort study[J]. Surg Oncol, 2022, 40: 101672. DOI: 10.1016/j. suronc. 2021.101672.

[14] Bach KK, Lindsay FW, Berg LS, et al. Prolonged postoperative disorientation after methylene blue infusion during parathyroidectomy[J]. Anesth Analg, 2004, 99(5): 1573-1574. DOI: 10.1213/01.ANE.0000134860.73875.CF.

[15] 汪栋, 张景辉, 董捷, 等. 右半结肠全结肠系膜切除术的局部解剖学特点研究[J]. 中华消化外科杂志, 2018, 17(1): 98-103. DOI: 10.3760/cma.j.issn.1673-9752.2018.01.021.

[16] Varon AJ, Anderson HB, Civetta JM. Desaturation noted by pulmonary artery catheter oximeter after methylene blue injection[J]. Anesthesiology, 1989, 71(5):791-794. DOI: 10.1097/00000542-198911000-00029.