·论著·

短程放疗联合CAPOX和PD-1单抗用于局部进展期直肠癌全程新辅助治疗的前瞻性多中心随机二期临床研究(TORCH)——单中心初步结果分析

王雅琪[1,2,3,4] 申丽君[1,2,3,4] 万觉锋[1,2,3,4] 张慧[1,2,3,4] 王雁[1,2,3,4] 吴显[1,2,3,4] 王靖雯[1,2,3,4]
王人杰[2,5] 孙轶群[2,6] 童彤[2,6] 黄丹[2,7] 王磊[2,7] 盛伟琪[2,7] 张迅[2,8] 蔡国响[2,5]
徐烨[2,5] 蔡三军[2,5] 章真[1,2,3,4] 夏凡[1,2,3,4]

[1]复旦大学附属肿瘤医院放射治疗中心,上海 200032;[2]复旦大学上海医学院肿瘤学系,上海 200032;[3]上海市放射肿瘤学重点实验室,上海 200032;[4]上海市放射治疗临床医学研究中心,上海 200032;[5]复旦大学附属肿瘤医院大肠外科,上海 200032;[6]复旦大学附属肿瘤医院放射诊断科,上海 200032;[7]复旦大学附属肿瘤医院病理科,上海 200032;[8]复旦大学附属肿瘤医院超声科,上海 200032

通信作者:夏凡,Email:tcxiafan@hotmail.com

【摘要】 目的 对于局部进展期直肠癌(LARC,T3~4或N+M0)患者,全程新辅助治疗(TNT)已被证实可提高肿瘤退缩率,尽早控制远处转移。取得临床完全缓解(cCR)的患者有机会采取等待观察策略,实现器官功能保留(保肛)。相较于常规分割放疗,大分割放疗和免疫治疗具有更好的协同作用,有助于增加微卫星稳定(MSS)结直肠癌对免疫治疗的敏感性。因此,本研究旨在探索短程放疗为基础的TNT模式联合免疫治疗,是否能进一步提高LARC患者的肿瘤退缩。**方法** 这是一项前瞻性多中心随机二期临床研究(TORCH研究注册号:NCT04518280)的单中心初步结果分析,纳入肿瘤距肛缘10 cm的LARC患者,随机分为巩固组和诱导组。巩固组先行短程放疗(25 Gy/5 Fx),再进行6程CAPOX化疗(奥沙利铂+卡培他滨)和特瑞普利单抗治疗;诱导组先行2程CAPOX化疗和特瑞普利单抗治疗,再行短程放疗,再行4程上述化疗+免疫治疗,最后行全直肠系膜切除(TME)术,达到cCR的患者可选择等待观察策略。主要研究终点是完全缓解(CR)率,即病理完全缓解率(pCR率)+持续超1年的cCR率。次要研究终点为不良反应发生情况。**结果** 截至2022年9月30日,复旦大学附属肿瘤医院前瞻性入组62例患者(巩固组34例,诱导组28例);中位年龄53(27~69)岁;MSS或错配修复完整(pMMR)型59例(95.2%),仅3例为微卫星高度不稳定(MSI-H)或错配修复缺陷(dMMR);肿瘤Ⅲ期患者55例(88.7%)。肿瘤距肛缘距离≤5 cm者占77.4%(48/62),cT4期者占11.3%(7/62),肿瘤侵犯直肠系膜筋膜者占27.4%(17/62),cN2期者占41.9%(26/62)和肿瘤侵犯壁外血管浸润者占17.7%(11/62)。全部62例患者均完成短程放疗和≥5程的化疗免疫治疗,6程化疗免疫完成率为83.9%(52/62)。疗效评估显示,共29例患者达到了cCR(46.8%,29/62),其中18例采取了等待观察策略。共32例接受了TME手术,其中18例pCR,4例TRG 1分,10例TRG 2~3分。3例MSI-H患者均获得cCR;其中1例术后病理为pCR,2例采取了等待观察策略。初步疗效显示:pCR率和CR率分别为56.2%(18/32)和

DOI:10.3760/cma.j.cn441530-20230107-00010
收稿日期 2023-01-07 **本文编辑** 万晓梅
引用本文:王雅琪, 申丽君, 万觉锋, 等. 短程放疗联合CAPOX和PD-1单抗用于局部进展期直肠癌全程新辅助治疗的前瞻性多中心随机二期临床研究(TORCH)——单中心初步结果分析[J]. 中华胃肠外科杂志, 2023, 26(5): 448-458. DOI: 10.3760/cma.j.cn441530-20230107-00010.

58.1%(36/62),肿瘤退缩分级(TRG)0~1分者占比为68.8%(22/32)。最常见的非血液学不良反应是缺乏食欲(49/60,81.7%)、手足麻木(49/60,81.7%)、恶心(47/60,78.3%)和乏力(43/60,71.7%),有2例患者未填写该问卷。血液学不良反应以血小板下降(48/62,77.4%)、血红蛋白下降(47/62,75.8%)、白细胞或中性粒细胞下降(44/62,71.0%)和转氨酶增高(39/62,62.9%)为主。其中Ⅲ~Ⅳ级不良反应主要是血小板下降(22/62,35.5%),3例(3/62,4.8%)患者出现Ⅳ级血小板下降,未观察到Ⅴ级不良反应。**结论**　对于LARC患者,短程放疗联合CAPOX和PD-1单抗的TNT模式可获得令人惊喜的高CR率,有望为MSS和低位直肠癌患者获得器官保留提供新选择。单中心初步结果显示方案耐受性较好,主要Ⅲ~Ⅳ级不良反应为血小板下降。上述显著的肿瘤退缩疗效和长期预后获益仍需进一步随访。

【关键词】　直肠肿瘤,局部进展期;　短程放疗;　免疫治疗;　全程新辅助治疗;　肿瘤完全退缩;　等待观察;　不良反应

Clinical Trials 注册号:NCT045182820

基金项目:国家自然科学基金(82003229)

Short-course radiotherapy combined with CAPOX and PD-1 inhibitor for the total neoadjuvant therapy of locally advanced rectal cancer: the preliminary single-center findings of a prospective, multicentre, randomized phase II trial (TORCH)

Wang Yaqi[1,2,3,4], Shen Lijun[1,2,3,4], Wan Juefeng[1,2,3,4], Zhang Hui[1,2,3,4], Wang Yan[1,2,3,4], Wu Xian[1,2,3,4], Wang Jingwen[1,2,3,4], Wang Renjie[2,5], Sun Yiqun[2,6], Tong Tong[2,7], Huang Dan[2,7], Wang Lei[2,7], Sheng Weiqi[2,8], Zhang Xun[2,6], Cai Guoxiang[2,5], Xu Ye[2,5], Cai Sanjun[2,5], Zhang Zhen[1,2,3,4], Xia Fan[1,2,3,4]

[1]Department of Radiation Oncology, Fudan University Shanghai Cancer Center, Shanghai 200032, China; [2]Department of Oncology, Shanghai Medical College, Fudan University, Shanghai 200032, China; [3]Shanghai Key Laboratory of Radiation Oncology, Shanghai 200032, China; [4]Shanghai Clinical Research Center for Radiation Oncology, Shanghai 200032, China; [5]Department of Colorectal Surgery, Fudan University Shanghai Cancer Center, Shanghai 200032, China; [6]Department of Radiology, Fudan University Shanghai Cancer Center, Shanghai 200032, China; [7]Department of Pathology, Fudan University Shanghai Cancer Center, Shanghai 200032, China; [8]Department of Ultrasound, Fudan University Shanghai Cancer Center, Shanghai 200032, China

Corresponding author: Xia Fan, Email: tcxiafan@hotmail.com

【Abstract】　**Objective**　Total neoadjuvant therapy has been used to improve tumor responses and prevent distant metastases in patients with locally advanced rectal cancer (LARC). Patients with complete clinical responses (cCR) then have the option of choosing a watch and wait (W&W) strategy and organ preservation. It has recently been shown that hypofractionated radiotherapy has better synergistic effects with PD-1/PD-L1 inhibitors than does conventionally fractionated radiotherapy, increasing the sensitivity of microsatellite stable (MSS) colorectal cancer to immunotherapy. Thus, in this trial we aimed to determine whether total neoadjuvant therapy comprising short-course radiotherapy (SCRT) combined with a PD-1 inhibitor improves the degree of tumor regression in patients with LARC. **Methods**　TORCH is a prospective, multicenter, randomized, phase II trial (TORCH Registration No. NCT04518280). Patients with LARC (T3-4/N+ M0, distance from anus ≤10 cm) are eligible and are randomly assigned to consolidation or induction arms. Those in the consolidation arm receive SCRT (25Gy/5 Fx), followed by six cycles of toripalimab plus capecitabine and oxaliplatin (ToriCAPOX). Those in the induction arm receive two cycles of ToriCAPOX, then undergo SCRT, followed by four cycles of ToriCAPOX. Patients in both groups undergo total mesorectal excision (TME) or can choose a W&W strategy if cCR has been achieved. The primary endpoint is the complete response rate (CR, pathological complete response [pCR] plus continuous cCR for more than 1 year). The secondary endpoints include rates of Grade 3 – 4 acute adverse effects (AEs) etc. **Results**　Up to 30 September 2022, 62 patients attending our center were enrolled (Consolidation arm: 34, Induction arm: 28). Their median age was 53 (27 – 69) years. Fifty-nine of them had MSS/pMMR type cancer (95.2%), and only three MSI-H/dMMR. Additionally, 55 patients (88.7%) had Stage III disease. The following important characteristics were distributed as follows: lower location (≤5 cm from anus, 48/62, 77.4%), deeper invasion by primary lesion (cT4 7/62, 11.3%; mesorectal fascia involved 17/62, 27.4%), and high risk of distant metastasis (cN2 26/62, 41.9%; EMVI+ 11/62, 17.7%). All 62 patients completed the SCRT and at least five cycles of ToriCAPOX, 52/62 (83.9%) completing six cycles of ToriCAPOX. Finally, 29 patients achieved cCR (46.8%, 29/62), 18 of whom decided to adopt a W&W strategy. TME was performed on 32 patients. Pathological examination showed 18 had achieved pCR, four TRG 1, and

10 TRG 2 – 3. The three patients with MSI-H disease all achieved cCR. One of these patients was found to have pCR after surgery whereas the other two adopted a W&W strategy. Thus, the pCR and CR rates were 56.2% (18/32) and 58.1% (36/62), respectively. The TRG 0 – 1 rate was 68.8% (22/32). The most common non-hematologic AEs were poor appetite (49/60, 81.7%), numbness (49/60, 81.7%), nausea (47/60, 78.3%) and asthenia (43/60, 71.7%); two patients did not complete this survey. The most common hematologic AEs were thrombocytopenia (48/62, 77.4%), anemia (47/62, 75.8%), leukopenia/neutropenia (44/62, 71.0%) and high transaminase (39/62, 62.9%). The main Grade III – IV AE was thrombocytopenia (22/62, 35.5%), with three patients (3/62, 4.8%) having Grade IV thrombocytopenia. No Grade V AEs were noted. **Conclusions** SCRT-based total neoadjuvant therapy combined with toripalimab can achieve a surprisingly good CR rate in patients with LARC and thus has the potential to offer new treatment options for organ preservation in patients with MSS and lower-location rectal cancer. Meanwhile, the preliminary findings of a single center show good tolerability, the main Grade III – IV AE being thrombocytopenia. The significant efficacy and long-term prognostic benefit need to be determined by further follow-up.

【**Key words**】 Rectal neoplasms, locally advanced; Short-course radiotherapy; Immunotherapy; Total neoadjuvant therapy; Complete response; Watch and wait; Adverse effects

Clinical Trials registration: NCT04518280

Fund program: National Natural Science Foundation of China (82003229)

对于局部进展期直肠癌(locally advanced rectal cancer,LARC)患者,其标准治疗是新辅助放化疗(neoadjuvant chemoradiotherapy,NCRT)联合全直肠系膜切除术(total mesorectal excision,TME)和辅助化疗。放疗模式包括长程放化疗(50 Gy/25 Fx,氟尿嘧啶或卡培他滨增敏)和短程放疗(25 Gy/5 Fx)。NCRT可明显降低局部复发率,促进肿瘤降期、提高手术切除率和保肛率,部分患者可获得病理完全缓解(pathological complete response,pCR)[1]。放化疗后获得临床完全缓解(clinical complete response,cCR)的患者有机会免除手术,采用"等待观察"(watch and wait,W&W)策略,实现器官功能保留和生活质量的提高[1]。

传统新辅助治疗模式的不足在于pCR率并不理想(仅有10%~15%),且辅助化疗完成率较低,20%~30%患者会发生远处转移[2]。为了提高疗效,研究者在强化治疗强度上做了许多探索,主要是提高系统治疗的强度。为了提高围手术期化疗的依从度,较早地控制远处转移,研究者尝试将辅助化疗提前至术前,包括放疗后行巩固化疗,放疗前行诱导化疗,或者将围手术期放化疗全部在术前完成即全程新辅助治疗(total neoadjuvant therapy,TNT)[2-3]。多项三期研究证实,强化放化疗的模式可以将肿瘤完全缓解(complete response,CR)率提高至约30%,有助于实现器官功能保留和降低远处转移率[4-7]。

近年来,免疫治疗在多种恶性肿瘤治疗中取得了巨大成功,成为抗癌治疗的新支柱。在微卫星高度不稳定(microsatellite instability-high,MSI-H)错配修复缺陷(deficiency of mismatch repair,dMMR)晚期结直肠癌患者中,程序性死亡受体-1(programmed death protein-1,PD-1)或程序性死亡配体-1(programmed death ligand-1,PD-L1)单抗已成为新的一线治疗标准[8]。2022年美国临床肿瘤协会年会(American Society of Clinical Oncology,ASCO)报道了PD-1单抗单药治疗dMMR型LARC,14例(100%)患者取得了cCR[9]。但在中国直肠癌患者中,dMMR或MSI-H类型占比仅5%,95%的人群为对单纯免疫治疗相对不敏感的错配修复完整(proficiency of mismatch repair,pMMR)或微卫星稳定(microsatelite stable,MSS)型[10]。因此,如何提高pMMR或MSS型结直肠癌的疗效是当前的研究热点。临床前研究显示,放疗可以通过各种途径促进机体抗肿瘤免疫应答的作用,有望增加pMMR或MSS型直肠癌对免疫治疗的敏感性[11]。

近年来,多项一、二期前瞻性研究报道了放化疗联合PD-1或PD-L1抑制剂用于LARC新辅助治疗的疗效,均取得了较传统放化疗更为显著的肿瘤退缩率[12]。然而,联合治疗应采取何种放疗剂量分割模式、药物治疗方案、周期和放疗先后顺序等,尚无定论。本研究采用短程放疗序贯化疗联合免疫治疗的TNT模式,探索其用于LARC新辅助治疗的

疗效和安全性，并比较该模式下放疗与药物治疗两种联合顺序的差异。

资料与方法

一、研究对象

TORCH 研究（注册号：NCT04518280）是一项由复旦大学附属肿瘤医院发起的前瞻性多中心随机二期临床研究，分中心包括：天津市人民医院、海军军医大学附属长海医院、同济大学附属东方医院、江南大学附属医院（无锡第四人民医院）和上海市嘉会医院。本研究已通过各中心伦理委员会批准（复旦大学附属肿瘤医院伦理批件编号：No.2009224-7），所有患者在充分沟通后签署知情同意书。本研究所使用的免疫检查点抑制剂特瑞普利单抗“拓益”是由上海君实生物医药科技股份有限公司免费赠药提供。上海君实生物医药科技股份有限公司已为受试者购买药物临床试验责任保险。本研究已于 2021 年 4 月 13 日正式启动，目前已完成入组 130 例患者。

纳入标准：（1）病理确认为直肠腺癌，基线临床分期为 T3~4 和（或）N+；（2）肿瘤距肛缘距离≤10 cm；（3）无远处转移；（4）年龄 18~70 岁，性别不限；（5）Karnofsky 体力状况评分≥70 分[13]；（6）入选前未用化疗或其他任何抗肿瘤治疗；（7）入选前未接受过免疫治疗，能够遵守研究期间的方案；（8）签署书面知情同意。

排除标准：（1）妊娠或哺乳妇女；（2）最近 5 年有其他恶性疾病史者，治愈的皮肤癌和宫颈原位癌除外；（3）有未控制的癫痫、中枢神经系统疾病或精神障碍史者，由研究者判断其临床严重性可能妨碍签署知情同意书或影响患者口服药物的依从性；（4）临床上严重的（即活动的）心脏病，如有症状的冠心病、纽约心脏病协会（New York Heart Association，NYHA）Ⅱ级或更严重的充血性心力衰竭或严重的需药物干预的心律失常，或最近 12 个月内有心肌梗死史；（5）器官移植需要免疫抑制治疗者和长期使用激素治疗者；（6）具有自身免疫性疾病；（7）严重的未控制的反复感染者，或其他严重的未控制的伴随疾病；（8）受试者基线血常规和生化指标不符合下列标准之一：血红蛋白≥90 g/L，中性粒细胞绝对计数（absolute neutrophil count，ANC）≥1.5×10^9/L，血小板≥100×10^9/L，谷丙转氨酶（alanine aminotransferase，ALT）、谷草转氨酶（aspartate transaminase，AST）≤2.5 倍正常上限值（ALT：50 U/L，AST：40 U/L），碱性磷酸酶（alkaline phosphatase，ALP）≤2.5 倍正常上限值（125 U/L），血清总胆红素<1.5 倍正常上限值（26 μmol/L），血清肌酐<1 倍正常上限值（97 μmol/L），血清白蛋白≥30 g/L；（9）已知患二氢嘧啶脱氢酶（dihydropyrimidine dehydrogenase，DPD）缺乏者；（10）对任何研究用药成分过敏者。所有患者将接受直肠肿瘤活检标本的 MMR 免疫组织化学或微卫星不稳定（microsatellite instability，MSI）基因检测，MSI-H 或 dMMR 患者将行上述两种检测方法进行验证。MSI-H 或 dMMR 和 MSS 或 pMMR 的患者都将纳入本研究。

剔除标准：（1）入组后发现不符合试验纳入和排除标准者；（2）入组后未经治疗时自愿退出试验者；（3）依从性较低，不按方案治疗者。

二、样本量计算

本研究为前瞻性多中心随机二期临床研究，主要研究终点为 CR 率。样本量计算采取 pick the winner 模式。经过结合 RAPIDO 研究（28.4%）[5]、STELLAR 研究（21.5%）[14]及本中心短程放疗联合化疗 TNT 模式未发表的 CR 数据（约 25%），本研究选取参考 CR 率为 25%（无效反应率 p0），假设两个治疗组均可以达到 CR 率为 40%（备择反应率 p1）。患者以 1∶1 的比例随机分配到两个治疗组，若达到至少 95% 的可能性挑选出优胜组，则需要样本量为 106 例（53 例/组）。考虑到最多 20% 的脱落率，本研究最终总样本量为 130 例（65 例/组）。

三、分组及治疗方案

入组的患者将随机分为巩固组与诱导组，均采取 TNT 治疗模式。

巩固组：先针对直肠原发病灶和盆腔淋巴引流区的短程放疗（25 Gy/5 Fx），再进行 6 个疗程 CAPOX（奥沙利铂+卡培他滨，3 周）和 PD-1 单抗治疗（特瑞普利单抗，3 周），具体包括：奥沙利铂 130 mg 静脉滴注第 1 天+卡培他滨 1 000 mg/m^2 口服第 1~14 天（1 天 2 次）+特瑞普利单抗 240 mg 静脉滴注第 1 天。

诱导组：先行 2 个疗程 CAPOX 和 PD-1 单抗治疗（剂量同前），再行短程放疗（靶区范围和剂量同前），再行 4 个疗程 CAPOX 和 PD-1 单抗治疗（剂量同前）。

最后根据疗效评估结果，决定行 TME 根治术（具体手术方式由外科医生决定，包括直肠癌前切

除术、经腹会阴直肠联合切除术和 Hartmann 术），如果达到 cCR 的患者可选择等待观察策略。具体治疗方案流程见图 1。

四、观察指标和疗效评估及评价标准

主要研究终点是 CR 率，即 pCR 率+持续超 1 年的 cCR 率。次要研究终点包括 3~4 级急性不良反应率、3 年无复发生存率（relapse free survival，RFS）、3 年无疾病进展率（disease-free survival，DFS）和 3 年总体生存率（overall survival，OS）等。

患者在治疗前已接受直肠指检、消化道肿瘤指标检测、直肠 MRI、胸腹部 CT、肠镜和活检，明确临床分期、病理性质和 MSI 状态。在新辅助治疗结束后，进行直肠指检、消化道肿瘤指标检测、直肠 MR、胸腹部 CT 和肠镜方面的疗效评估。疗效评估同时参考实体肿瘤的疗效评价标准（RECIST v.1.1）[15]和免疫实体瘤疗效评价标准（iRECIST）[16]，cCR、near-cCR 判断参考中国直肠癌新辅助治疗后等待观察数据库研究协作组（Chinese Watch and Wait Database Research Group，CWWD）标准[17]。部分患者加用了肠镜活检、直肠腔内超声和 PET 辅助 cCR 判断。

术后病理评估参照第 8 版美国癌症联合委员会指南标准[18]，pCR 定义为根治术后标本内肿瘤区域及淋巴结没有任何肿瘤细胞残留［ypT0N0，肿瘤退缩分级（tumor regression grade，TRG）0 分］或局部切除术后病灶没有任何肿瘤细胞残留（ypT0，TRG 0 分），TRG 评分采用 0~3 分制，0 分（完全退缩）：指无活的癌细胞残留；1 分（几乎完全退缩）：指单个或小灶癌细胞残留；2 分（中等退缩）：指肿瘤残留并可见大量纤维化间质；3 分（极少退缩）：广泛肿瘤残留，少数或未见癌细胞坏死。

治疗过程中将根据不良反应 CTCAE 5.0 版本对急性不良反应进行分级和记录[19]。手术并发症将统计术后伤口感染、吻合口狭窄、吻合口漏、伤口愈合延迟和肠梗阻等不良事件的频率。新辅助治疗前和治疗后的生活质量情况将采用欧洲癌症研究与治疗组织的生命质量核心量表（the European Organization for Research and Treatment of Cancer Quality of Life Questionnaire C30，EORTC-QLQ-C30）[20]和欧洲癌症研究和治疗组织结直肠癌生活质量测定表（EORTC-QLQ colorectal-specific questionnaire，EORTC-QLQ-CR29）[21]评估，肛门直肠功能采用低位前切除综合征（low anterior resection syndrome，LARS）评分[22]和 Wexner 评分[23]来评估。

五、随访方法

后续随访过程中，根治术后的患者 2 年内每 3 个月进行评估，采取等待观察的患者 2 年内每 2 个月进行评估，此后每 6 个月进行随访至新辅助治疗结束后 5 年。在随访过程中，每半年进行晚期不良反应[24]和上述生活质量量表和肛门直肠功能量表的调查记录。

六、统计学方法

采用 SPSS 22.0 软件进行所有统计学分析。连续型变量如符合正态分布则以 $\bar{x}\pm s$ 表达，不符合正态分布则以 M（范围）表示。分类变量以例（%）描述，两组分类变量之间分布差异比较用 Pearson χ^2 检验或 Fisher 确切概率法检验。各假设检验均以 $P<0.05$ 为差异有统计学意义。

结　果

一、基线临床病理特征

截至 2022 年 9 月 30 日，研究已完成入组 130 例 LARC 患者，因目前其他分中心大多数患者正在进行，疗效和不良反应收集尚未完成，故此次仅报告

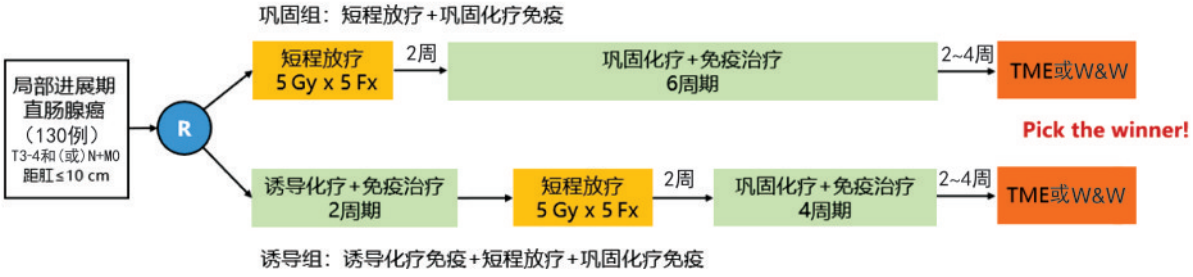

注：TME：全直肠系膜切除术；W&W：等待观察

图 1 TORCH 研究治疗方案概览图

复旦大学附属肿瘤医院单中心的初步数据。

复旦大学附属肿瘤医院共62例患者(巩固组34例,诱导组28例)已完成新辅助治疗,中位年龄53(27~69)岁,MSS或pMMR型59例(95.2%),仅3例为MSI-H或dMMR。肿瘤距肛≤5 cm者48例(48/62,77.4%),Ⅲ期55例(55/62,88.7%)。T分期中cT1期1例(1/62,1.6%),cT2期5例(5/62,8.1%);cT3期49例(49/62,79.0%),其中cT3a期34例(34/62,54.8%)、cT3b期10例(10/62,16.1%)、cT3c期5例(5/62,8.1%);cT4期7例(7/62,11.3%),其中cT4a期3例(3/62,4.8%)、cT4b期4例(4/62,6.5%)。主要侵犯周围器官包括阴道1例、子宫后壁1例、膀胱后壁1例、肛提肌2例、精囊腺2例。26例(26/62,41.9%)cN2期,17例(17/62,27.4%)肿瘤侵犯直肠系膜筋膜,11例(11/62,17.7%)肿瘤侵犯壁外血管。

相比于巩固组,诱导组仅cN2期(P=0.027)和肿瘤侵犯直肠系膜筋膜(P=0.013)患者比例更高,两组其他特征比较差异均无统计学意义(均P>0.05),具体见表1。

二、治疗完成度和疗效评估

62例局部进展期直肠癌患者均已完成短程放疗和≥5程的CAPOX联合特瑞普利单抗治疗,其中52例(85.5%)患者完成全部6程CAPOX联合特瑞普利单抗治疗,5例(8.06%)患者因各种因素使用方案如下:2例CAPOX、2例卡培他滨联合特瑞普利单抗、1例单药卡培他滨,另有5例(8.06%)患者因发生较重不良反应未行第6程化疗和免疫治疗。

62例患者均在新辅助治疗结束后1个月内接受了疗效评估,包括29例cCR(29/62,46.8%)、33例部分缓解(包括4例near-cCR)。34例巩固组患者疗效评估结果为:19例cCR(19/34,55.9%)、15例部分缓解(包括2例near-cCR);28例诱导组患者疗效评估结果为:10例cCR(10/28,35.7%)、18例部分缓解(包括2例near-cCR)。见图2。

三、随访和后续治疗决策

中位随访时间8(3~14)个月,获得cCR的患者中有18例选择了等待观察策略。有5例患者密切随访超1年,复查结果均为持续cCR;另有8例接受等待观察患者随访超过6个月,5例接受等待观察患者随访不足6个月,密切复查均无复发转移征象。另外,11例cCR患者和21例评估为PR的患者接受了直肠癌根治术,其中包括腹会阴联合切除术6例、直肠前切除术23例、局部切除术2例和Hartmann术1例;其中3例MSI-H或dMMR的患者,均获得cCR,1例接受了直肠切除术(术后病理pCR),2例采取了等待观察策略。

此外,截至2022年9月30日,12例评效为PR(未达cCR)的患者(巩固组3例,诱导组9例)因各种原因未行直肠癌根治术。其中,4例near-cCR(直肠指检粗糙瘢痕感,MR提示ycT2N0)的患者因其肿瘤处于直肠低位,保肛意愿强烈,肠镜活检病理提示无癌细胞残存,PET-CT结果显示:病灶无摄取或低摄取(SUVmax<4.0),经过多学科讨论允许延长等待时间,每2个月进行复查。上述4例near-cCR患者中,1例患者2个月后复查评估为

表1　62例完成短程放疗联合CAPOX和PD-1单抗全程新辅助治疗的局部进展期直肠癌患者巩固组与诱导组基线临床病理特征[例(%)]

组别	例数	年龄[岁,M(范围)]	年龄			性别		微卫星状态		肿瘤分期		肿瘤距肛距离	
			<50岁	50~60岁	>60岁	男	女	微卫星高度不稳定	微卫星稳定	Ⅱ期	Ⅲ期	≤5 cm	>5 cm
巩固组	34	54(33~68)	9(26.5)	14(41.2)	11(32.4)	21(61.8)	13(38.2)	1(2.9)	33(97.1)	2(5.9)	32(94.1)	25(73.5)	9(26.5)
诱导组	28	52(27~69)	13(46.4)	12(42.9)	3(10.7)	18(64.3)	10(35.7)	2(7.1)	26(92.9)	5(17.9)	23(82.1)	23(82.1)	5(17.9)
统计值		Z=1.250		χ^2=4.918		χ^2=0.042		χ^2=0.589		χ^2=2.198		χ^2=0.652	
P值		0.216		0.086		0.838		0.443		0.138		0.420	

组别	例数	cT分期			cN分期			肿瘤侵犯壁外血管		肿瘤侵犯直肠系膜筋膜		病理分型	
		cT1~2	cT3	cT4	cN0	cN1	cN2	阴性	阳性	阴性	阳性	腺癌	黏液腺癌
巩固组	34	5(14.7)	27(79.4)	2(5.9)	2(5.9)	21(61.8)	11(32.4)	30(88.2)	4(11.8)	29(85.3)	5(14.7)	32(94.1)	2(5.9)
诱导组	28	1(3.6)	22(78.6)	5(17.9)	5(17.9)	8(28.6)	15(53.6)	21(75.0)	7(25.0)	16(57.1)	12(42.9)	25(89.3)	3(10.7)
统计值			χ^2=3.919			χ^2=7.216		χ^2=1.843		χ^2=6.115		χ^2=0.484	
P值			0.141			0.027		0.175		0.013		0.487	

注:CAPOX方案为奥沙利铂+卡培他滨;PD-1单抗系指特普瑞利单抗

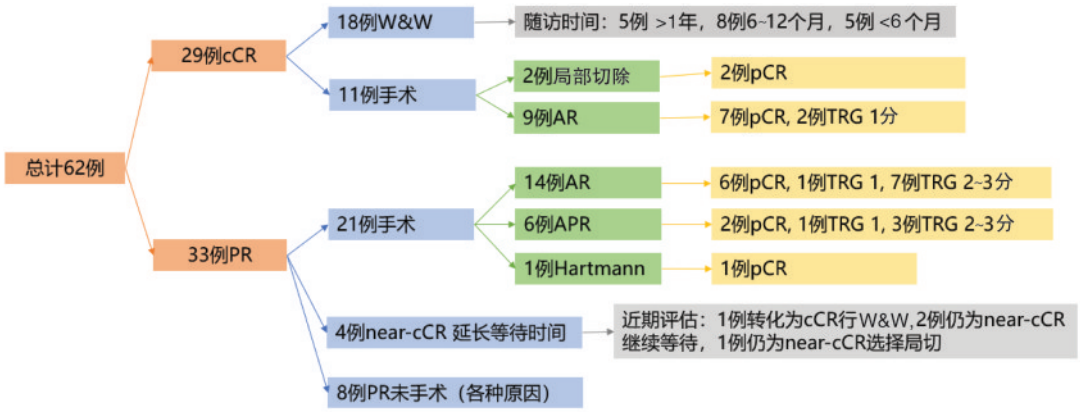

注：cCR 为临床完全缓解；PR 为部分缓解；W&W：等待观察；near-cCR：近临床缓解率；AR：直肠前切除术；APR：直肠癌经腹会阴联合切除术；pCR：病理完全缓解；TRG：肿瘤退缩分级

图 2 TORCH 研究复旦大学附属肿瘤医院单中心 62 例患者疗效评估、后续决策和术后病理路线图

cCR 后行等待观察，目前已密切随访 6 个月；3 例患者经过 6~7 个月随访后仍评估为 near-cCR，其中 2 例继续选择延长等待时间，1 例患者决定行局部切除手术后根据病理再行进一步治疗（目前尚未手术）。此外，有 5 例患者 MR 和肠镜评估显示明显肿块残留，建议行 APR 术，但是患者同样因为保肛意愿十分强烈，拒绝非保肛的根治术，经过多学科讨论后给予等待观察或继续行药物治疗。最后 3 例非 cCR 未手术的患者因肿块基线状态巨大，虽有明显退缩，但残留肿块仍较大，根治术仍有难度，故多学科讨论后拟调整方案继续行药物治疗。上述 12 例患者目前均无复发转移征象。

四、术后病理和近期疗效结果

32 例接受根治术的患者术后病理结果显示：18 例 pCR（56.2%，18/32）、4 例 TRG 1 分和 10 例 TRG 2~3 分。巩固组 19 例接受根治术的患者术后病理包括 9 例 pCR、2 例 TRG 1 分和 8 例 TRG 2~3 分。诱导组 13 例接受根治术的患者术后病理包括 9 例 pCR、2 例 TRG 1 分和 2 例 TRG 2~3 分。1 例 MSI-H 患者的术后病理为 pCR。总体 CR 率为 58.1%（36/62），详见表 2。

全组共计 33 例患者获得部分缓解，12 例部分缓解后未手术，21 例部分缓解后行手术，部分缓解后手术的 pCR 率为 42.9%（9/21）。巩固组与诱导组分别有 15 例和 18 例部分缓解，分别有 3 例和 9 例在部分缓解后未手术；分别有 12 例和 9 例部分缓解后行手术；部分缓解后手术的 pCR 率分别为 25.0%（3/12）、66.7%（6/9）。1 例新辅助治疗后评估为非 cCR 但术后仍为 pCR 的患者基线和评估情况见图 3。

五、不良反应和手术并发症

非血液学不良反应主要为缺乏食欲（49/60，81.7%）、手足麻木（49/60，81.7%）、恶心（47/60，78.3%）和乏力（43/60，71.7%），有 2 例患者未填写该问卷。血液学不良反应为血小板下降（48/62，77.4%）、血红蛋白下降（47/62，75.8%）、白细胞或中性粒细胞下降（44/62，71.0%）和转氨酶增高（39/62，62.9%）。其中Ⅲ~Ⅳ级血液学不良反应主要是血小板下降（22/62，35.5%）和白细胞/中性粒细胞减少（9/62，14.5%）。3 例（3/62，4.8%）患者出现Ⅳ级血小板下降，1 例（1/62，1.6%）患者因直肠出血出现Ⅳ级血红蛋白下降，均可在积极升血小板和止血治疗后恢复正常。目前未观察到Ⅴ级不良反应。手术并发症方面，只有 1 例（巩固组）患者出现术后阴道瘘，未出现伤口感染、吻合口狭窄、吻合口漏、伤口愈合延迟和肠梗阻等情况。

表 2 62 例局部进展期直肠癌患者全程新辅助治疗的巩固组和诱导组近期疗效[例（%）]

组别	例数	完全缓解率	病理完全缓解率	肿瘤退缩分级（TRG ）0~1 分	临床完全缓解率	等待观察率
巩固组	34	61.8（21/34）	9/19	11/19	55.9（19/34）	35.3（12/34）
诱导组	28	53.6（15/28）	9/13	11/13	35.7（10/28）	21.4（6/28）

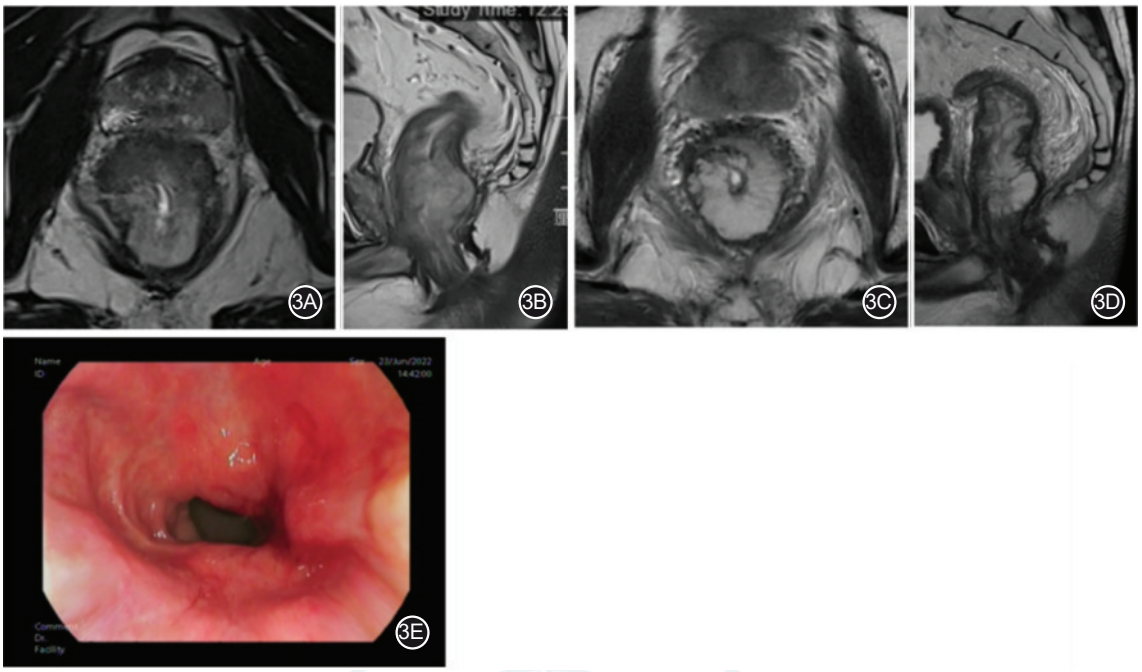

图3　患者41号，男，47岁，直肠黏液腺癌（cT3bN2aM0，Ⅲ B期，肿瘤侵犯直肠系膜筋膜，肿瘤侵犯壁外血管，微卫星稳定，错配修复完整，肿瘤距肛3 cm），入组TORCH诱导组　3A. 患者基线直肠MR横截面图像，3B. 患者基线直肠MR矢状面图像，3A和3B示距肛3 cm肿块和淋巴结，T3bN2a，肿瘤侵犯直肠系膜筋膜，肿瘤侵犯壁外血管；3C为患者新辅助治疗后直肠MR横截面图像，3D为患者新辅助治疗后直肠MR矢状面图像，3C和3D示肿块较前退缩，但仍有残留，T3bN2a，肿瘤侵犯直肠系膜筋膜，肿瘤侵犯壁外血管；3E为患者新辅助治疗后肠镜图像，示结直肠黏膜充血水肿明显，直肠距3~4 cm可见1.0 cm黏膜凹陷，溃疡面不明显，局部呈疤痕样改变，未见糜烂或新生物，活检病理：黏膜慢性炎。最终患者行腹腔镜下低位直肠癌根治术（ISR）+预防性末端回肠造口术，术后病理：病理完全缓解

讨　论

LARC新辅助治疗已经从减少局部复发、增加可切除率为目的的1.0时代，转变为以增加保肛率、提高生存时间、提高生活质量为目的的2.0时代。当前放化疗最大化的TNT模式取得的CR率（约30%）仍然十分有限[4-7]。免疫治疗（PD-1或PD-L1单抗）联合放化疗为其提供了新的治疗选择。目前，已有多项新辅助放疗联合免疫治疗的临床试验报道了初步结果[12]。其中，大部分为一、二期小样本的前瞻性探索研究，入组患者主要为pMMR或MSS型LARC患者，主要研究终点为近期疗效-肿瘤退缩（pCR率、cCR率、TRG、新辅助直肠评分）或治疗安全性（不良反应发生率）。从研究设计看，放疗的分割模式（长程放化疗或短程放疗），放疗与免疫治疗联合的时序（同期或序贯）等均有所不同，总体均显示：放化疗联合免疫治疗取得了较高的肿瘤完全缓解率[25-37]。

本研究借鉴了RAPIDO研究[5]短程放疗序贯化疗的TNT治疗模式，在化疗同期联合PD-1单抗，结果显示出较高的CR率（58.1%）和pCR率（56.2%）。本研究采用了双治疗组设计，旨在比较放疗与系统治疗（特别是免疫治疗）不同时序组合疗效的差异。结果显示：与诱导组相比，巩固组的cCR率更高，提示放疗先行、序贯巩固药物治疗可取得更高的临床缓解率和非手术治疗机会（与OPRA研究[38]一致）；而诱导组非cCR患者未行手术比例较高，接受手术者pCR率更高。同时，由于单中心数据诱导组肿瘤基线特征负荷更重、复发风险更高，cN2（P=0.027）和肿瘤侵犯壁外血管（P=0.013）患者更多，可能对疗效产生混杂。因此，巩固组与诱导组的疗效差异仍待多中心入组患者完成治疗后，进行两组匹配性分析后再得出结论。

不良反应方面最值得关注的问题是血小板下降。本研究显示，血小板计数随着药物治疗次数的增加而下降，Ⅲ~Ⅳ级血小板降低发生率为35.5%，尤其在3程化疗联合免疫治疗后出现Ⅲ~Ⅳ级血小板降低率明显增高，并一定程度上造成后续奥沙利铂减量和治疗间隔时间延长。因此，需要密切监测血常规，及时升血小板治疗，可考虑进行预防性升

血小板治疗。但是绝大多数患者都可以在升血小板治疗1周内逐步上升，未观察到血小板下降长期不能恢复或导致严重后果的案例。PD-1或PD-L1单抗单药导致的血小板下降频率较低[38]。然而，已有多项临床试验数据显示，铂类联合PD-1或PD-L1单抗可显著增加血小板下降频率[39-40]。机制可能与奥沙利铂的血液学毒性以及免疫治疗可导致免疫性血小板下降有关。

此外，本研究观察到放化疗联合PD-1单抗新辅助治疗的疗效评估存在挑战，尤其是如何提高临床评估方法判断CR的准确性、筛选出适合等待观察策略的患者。目前，评估cCR的主要手段包括肛门指检、肠镜检查（对于病灶或可疑病灶进行活检）、MRI检查、直肠超声、血清肿瘤标志物水平等。然而现有手段对于cCR的判断与病理pCR的一致性并不高。Smith等[41]报道，有27%的cCR患者术后病理发现残存肿瘤细胞。本研究中，共计11例cCR患者接受根治术，术后病理包括9例pCR和2例TRG 1分，即仍有2例患者存在极少量肿瘤残存。

同时，TME术后病理证实为pCR的直肠癌组织中，相当比例的标本不符合cCR标准，主要表现为黏膜溃疡改变[41]。免疫治疗的加入可能进一步加大了影像学与病理学评估结果的差异。对于免疫治疗有效者，由于病灶中免疫细胞浸润增加，影像学上可能显示为病灶稳定甚至增大，直肠癌NCRT后原肿瘤区域也会出现水肿和纤维化混杂信号，均可能给MR评估肿瘤是否残留带来干扰。本研究的多个病例验证了上述现象，在非cCR接受根治术的21例患者中，仍有9例（9/21，42.9%）患者取了pCR。这说明传统的临床疗效评估手段存在一定的假阳性率，对于手术保肛存在困难的患者选择等待观察策略带来了挑战。二期随机OPRA研究显示，相比于诱导化疗后放化疗，放疗先行序贯巩固化疗的模式使更多患者获得非手术治疗机会，可能因为该模式下放疗后具有更长的等待时间，有利于治疗反应消退，获得更高的CR率[38]。本研究初步结果与OPRA研究一致，显示巩固组具有更高的cCR率，诱导组可能因为等待时间短，治疗反应对评估的干扰更大。因此，要把免疫治疗时代增加的pCR率转化为患者器官保留的实际获益，需要在传统影像学之外联合敏感性更高的检测方式，如PET-CT、ctDNA-MRD检测等，探索新兴影像学及生物分子标志物，建立多组学更加精准的pCR预测模型，改进对于临床肿瘤退缩的判断，为后续治疗策略的选择提供依据。

RAPIDO研究[5]和PRODIGE 23研究[6]结果均显示，加强新辅助系统治疗强度以及采取TNT模式不仅可以进一步增加肿瘤退缩，还可以减少远处转移、延长无病生存期。新辅助放化疗联合免疫治疗的TNT模式同样有望通过使患者尽早接受系统治疗，杀灭微小病灶、降低远处转移；同时免疫治疗通过促进免疫应答使机体产生长期免疫记忆，有利于发挥“拖尾效应”，实现肿瘤持续缓解和患者长期生存获益。TORCH研究良好的肿瘤退缩率能否进一步转化为长期生存获益（如延长局部无复发生存期、无病生存期、总生存期）尚不明确，需要进一步随访。新辅助放化疗联合免疫治疗在直肠癌新辅助治疗中的价值亟待开展三期随机对照研究进行验证。

对于LARC癌患者，单中心数据显示，短程放疗联合CAPOX和PD-1单抗的TNT模式可获得非常出色的高CR率，有望扩大等待观察策略的受益人群，为中低位直肠癌患者提高疗效和器官保留提供新选择。同时，TORCH方案耐受性尚可，重点应密切监测血小板变化，及时升血小板治疗。TORCH方案的长期获益，以及巩固组与诱导组的疗效差异和不良反应差异等需要进一步随访和分析。同时，研究者将在提高疗效评估精准度、寻找生物标记物等方面进行更多探索。

利益冲突 特瑞普利单抗“拓益”由上海君实生物医药科技股份有限公司免费赠药提供。上海君实生物医药科技股份有限公司为受试者购买药物临床试验责任保险

作者贡献声明 王雅琪负责实施研究、采集和分析数据、撰写并修改文章；申丽君、万觉锋、张慧、王雁参与研究、讨论和解释数据、文章图表制作；吴显、王靖雯负责患者随访、不良反应调查统计；王人杰、孙轶群、童彤、张迅负责患者新辅助治疗疗效的肠镜、超声、影像评估，黄丹、王磊、盛伟琪负责术后病理评估；蔡国响、徐烨、蔡三军负责招募入组患者和参与研究，对文章内容进行批评性审阅；章真、夏凡负责研究设计，获得研究经费，招募入组患者

参 考 文 献

[1] van der Valk M, Hilling DE, Bastiaannet E, et al. Long-term outcomes of clinical complete responders after neoadjuvant treatment for rectal cancer in the International Watch & Wait Database (IWWD): an international multicentre registry study[J]. Lancet, 2018, 391(10139): 2537-2545. DOI: 10.1016/S0140-6736(18)31078-X.

[2] Ma B, Gao P, Wang H, et al. What has preoperative radio (chemo) therapy brought to localized rectal

cancer patients in terms of perioperative and long-term outcomes over the past decades? A systematic review and meta-analysis based on 41, 121 patients[J]. Int J Cancer, 2017,141(5):1052-1065. DOI:10.1002/ijc.30805.

[3] Cercek A, Roxburgh C, Strombom P, et al. Adoption of total neoadjuvant therapy for locally advanced rectal cancer [J]. JAMA Oncol, 2018, 4(6): 180071. DOI: 10.1001/jamaoncol.2018.0071.

[4] Zhu J, Liu A, Sun X, et al. Multicenter, randomized, phase III trial of neoadjuvant chemoradiation with capecitabine and irinotecan guided by *UGT1A1* status in patients with locally advanced rectal cancer[J]. J Clin Oncol, 2020, 38(36):4231-4239. DOI:10.1200/JCO.20.01932.

[5] Bahadoer RR, Dijkstra EA, van Etten B, et al. Short-course radiotherapy followed by chemotherapy before total mesorectal excision (TME) versus preoperative chemoradiotherapy, TME, and optional adjuvant chemotherapy in locally advanced rectal cancer (RAPIDO): a randomised, open-label, phase 3 trial[J]. Lancet Oncol, 2021,22(1):29-42. DOI:10.1016/S1470-2045(20)30555-6.

[6] Conroy T, Bosset JF, Etienne PL, et al. Neoadjuvant chemotherapy with FOLFIRINOX and preoperative chemoradiotherapy for patients with locally advanced rectal cancer (UNICANCER-PRODIGE 23): a multicentre, randomised, open-label, phase 3 trial[J]. Lancet Oncol, 2021, 22(5): 702-715. DOI: 10.1016/S1470-2045(21)00079-6.

[7] Garcia-Aguilar J, Chow OS, Smith DD, et al. Effect of adding mFOLFOX6 after neoadjuvant chemoradiation in locally advanced rectal cancer: a multicentre, phase 2 trial[J]. Lancet Oncol, 2015,16(8):957-966. DOI: 10.1016/S1470-2045(15)00004-2.

[8] Andre T, Shiu KK, Kim TW, et al. Pembrolizumab in microsatellite-instability-high advanced colorectal cancer [J]. N Engl J Med, 2020, 383(23): 2207-2218. DOI: 10.1056/NEJMoa2017699.

[9] Cercek A, Lumish MA, Sinopoli JC. Single agent PD-1 blockade as curative-intent treatment in mismatch repair deficient locally advanced rectal cancer[J]. J Clin Oncol, 2022, 40 Suppl 7: LBA5. DOI: 10.1200/JCO. 2022.40.17_suppl.LBA5.

[10] Ye JX, Liu Y, Qin Y, et al. KRAS and BRAF gene mutations and DNA mismatch repair status in Chinese colorectal carcinoma patients[J]. World J Gastroenterol, 2015,21(5): 1595-1605. DOI: 10.3748/wjg.v21.i5.1595.

[11] Kamrava M, Bernstein MB, Camphausen K, et al. Combining radiation, immunotherapy, and antiangiogenesis agents in the management of cancer: the Three Musketeers or just another quixotic combination?[J]. Mol Biosyst, 2009,5(11):1262-1270. DOI: 10.1039/b911313b.

[12] Wang Y, Shen L, Wan J, et al. Neoadjuvant chemoradiotherapy combined with immunotherapy for locally advanced rectal cancer: a new era for anal preservation[J]. Front Immunol, 2022, 13: 1067036. DOI: 10.3389/fimmu. 2022.1067036.

[13] Friendlander AH, Ettinger RL. Karnofsky performance status scale. Spec care dentist [J]. 2009, 29(4): 147-148. DOI: 10.1111/j.1754-4505.2009.00088.x.

[14] Eisenhauer EA, Therasse P, Bogaerts J, et al. New response evaluation criteria in solid tumours: revised recist guideline (Version 1.1) [J]. Eur J Cancer, 2009,45(2): 228-247. DOI: 10.1016/j.ejca.2008.10.026.

[15] Seymour L, Bogaerts J, Perrone A, et al. iRECIST: guidelines for response criteria for use in trials testing immunotherapeutics[J]. Lancet Oncol, 2017, 18(3): e143-e152. DOI: 10.1016/S1470-2045(17)30074-8.

[16] 中国直肠癌新辅助治疗后等待观察数据库研究协作组, 中国医师协会外科医师分会中国医师协会肛肠医师分会, 中华医学会外科学分会结直肠外科学组, 等. 直肠癌新辅助治疗后等待观察策略专家共识(2020版) [J]. 中华胃肠外科杂志, 2020,23(1):1-9. DOI: 10.3760/cma.j.issn.1671-0274.2020.01.001.

[17] Weiser MR. AJCC 8th Edition: Colorectal Cancer[J]. Ann Surg Oncol, 2018, 25(6): 1454-1455. DOI: 10.1245/s10434-018-6462-1.

[18] U.S. Department Of Health and Human Services, National Institutes of Health, National Cancer Institute. Common Terminology Criteria for Adverse Events (CTCAE) Version 5.0: Department of Health and Human Services[EB/OL]. (2017-11-27) [2023-01-05]. https://ctep. cancer. gov/protocoldevelopment/electronic_applications/docs/CTCAE_v5_Quick_Reference_8.5x11.pdf.

[19] Aaronson NK, Ahmedzai S, Bergman B, et al. The European Organization for Research and Treatment of Cancer QLQ-C30: a quality-of-life instrument for use in international clinical trials in oncology[J]. J Natl Cancer Inst, 1993,85(5):365-376. DOI:10.1093/jnci/85.5.365.

[20] Gujral S, Conroy T, Fleissner C, et al. Assessing quality of life in patients with colorectal cancer: an update of the Eortc Quality of Life Questionnaire [J]. Eur J Cancer, 2007, 43(10): 1564-1573. DOI:10.1016/j.ejca.2007.04.005.

[21] Emmertsen KJ, Laurberg S. Low anterior resection syndrome score: development and validation of a symptom-based scoring system for bowel dysfunction after low anterior resection for rectal cancer[J]. Ann Surg, 2012, 255(5): 922-928. DOI: 10.1097/SLA. 0b013e31824f1c21.

[22] Jorge JM, Wexner SD. Etiology and management of fecal incontinence [J]. Dis Colon Rectum, 1993, 36(1): 77-97. DOI: 10.1007/BF02050307.

[23] No authors listed. LENT SOMA scales for all anatomic sites [J]. Int J Radiat Oncol Biol Phys, 1995, 31(5): 1049-1091. DOI: 10.1016/0360-3016(95)90159-0.

[24] Jin J, Tang Y, Hu C, et al. Multicenter, randomized, phase III trial of short-term radiotherapy plus chemotherapy versus long-term chemoradiotherapy in locally advanced rectal cancer (STELLAR) [J]. J Clin Oncol, 2022, 40(15): 1681-1692. DOI: 10.1200/JCO.21.01667.

[25] Bando H, Tsukada Y, Inamori K, et al. Preoperative chemoradiotherapy plus nivolumab before surgery in patients with microsatellite stable and microsatellite instability-high locally advanced rectal cancer[J]. Clin Cancer Res, 2022, 28(6): 1136-1146. DOI: 10.1158/1078-0432.CCR-21-3213.

[26] Zhou L, Yu G, Shen Y, et al. The clinical efficacy and safety of neoadjuvant chemoradiation therapy with immunotherapy for the organ preservation of ultra low rectal cancer: a single arm and open label exploratory study[J]. J Clin Oncol, 2022, 40 Suppl 16:S15603. DOI: 10.1200/JCO. 2022.40.16_suppl.e15603.

[27] Yuki S, Bando H, Tsukada Y, et al. Short-term results of Voltage-A: nivolumab monotherapy and subsequent radi-

cal surgery following preoperative chemoradiotherapy in patients with microsatellite stable and microsatellite instability-high locally advanced rectal cancer[J]. J Clin Oncol, 2020, 38 Suppl15: S4100. DOI: 10.1200/jco. 2020. 38.15_suppl.4100.

[28] George TJ, Yothers G, Jacobs SA, et al. Phase II study of durvalumab following neoadjuvant chemoRT in operable rectal cancer: NSABP FR-2[J]. J Clin Oncol, 2022, 40 Suppl 4: S99. DOI: 10.1200/JCO.2022.40.4_suppl.099.

[29] Stefano Tamberi, Elisa Grassi, Chiara Zingaretti, et al. A phase Ⅱ study of capecitabine plus concomitant radiation therapy followed by durvalumab (Medi4736) as preoperative treatment in rectal cancer: pandora study final results[J]. J Clin Oncol, 2022, 40 Suppl17: LBA3513. DOI: 10.1200/JCO.2022.40.17_suppl.LBA3513.

[30] Yao H, Yang Z, Gao J, et al. Safety and efficacy evaluation of long course neoadjuvant chemoradiotherapy plus tislelizumab followed by total mesorectal excision for locally advanced rectal cancer: short-term results of a multicenter, phase Ⅱ study[J]. J Clin Oncol, 2022, 40 Suppl 16: S15599. DOI:10.1200/JCO.2022.40.16_suppl.e15599.

[31] Rahma OE, Yothers G, Hong TS, et al. Use of total neoadjuvant therapy for locally advanced rectal cancer: initial results from the pembrolizumab arm of a phase 2 randomized clinical trial[J]. JAMA Oncol, 2021,7(8):1225-1230. DOI: 10.1001/jamaoncol.2021.1683.

[32] Wu A, Li Y, Ji D, et al. PKUCH 04 trial: Total neoadjuvant chemoradiation combined with neoadjuvant PD-1 blockade for pMMR/MSS locally advanced middle to low rectal cancer[J]. J Clin Oncol, 2022, 40 Suppl 16: S3609. DOI: 10.1200/JCO.2022.40.16_suppl.3609.

[33] Crocenzi T, Cottam B, Newell P, et al. A hypofractionated radiation regimen avoids the lymphopenia associated with neoadjuvant chemoradiation therapy of borderline resectable and locally advanced pancreatic adenocarcinoma[J]. J Immunother Cancer, 2016, 4: 45. DOI: 10.1186/s40425-016-0149-6.

[34] Lan J, Li R, Yin LM, et al. Targeting myeloid-derived suppressor cells and programmed death ligand 1 confers therapeutic advantage of ablative hypofractionated radiation therapy compared with conventional fractionated radiation therapy[J]. Int J Radiat Oncol Biol Phys, 2018, 101(1):74-87. DOI: 10.1016/j.ijrobp.2018.01.071.

[35] Dewan MZ, Galloway AE, Kawashima N, et al. Fractionated but not single-dose radiotherapy induces an immune-mediated abscopal effect when combined with anti-CTLA-4 antibody [J]. Clin Cancer Res, 2009, 15(17): 5379-5388. DOI: 10.1158/1078-0432.CCR-09-0265.

[36] Shamseddine A, Zeidan YH, El Husseini Z, et al. Efficacy and safety-in analysis of short-course radiation followed by mFOLFOX-6 plus avelumab for locally advanced rectal adenocarcinoma[J]. Radiat Oncol, 2020, 15(1): 233. DOI: 10.1186/s13014-020-01673-6.

[37] Lin Z, Cai M, Zhang P, et al. Phase II, single-arm trial of preoperative short-course radiotherapy followed by chemotherapy and camrelizumab in locally advanced rectal cancer[J]. J Immunother Cancer, 2021, 9(11): 003554. DOI: 10.1136/jitc-2021-003554.

[38] Garcia-Aguilar J, Patil S, Gollub MJ, et al. Organ preservation in patients with rectal adenocarcinoma treated with total neoadjuvant therapy[J]. J Clin Oncol, 2022,40(23):2546-2556. DOI: 10.1200/JCO.22.00032.

[39] Petrelli F, Ardito R, Borgonovo K, et al. Haematological toxicities with immunotherapy in patients with cancer: a systematic review and meta-analysis[J]. Eur J Cancer, 2018, 103: 7-16. DOI: 10.1016/j.ejca.2018.07.129.

[40] Mai HQ, Chen QY, Chen D, et al. Toripalimab or placebo plus chemotherapy as first-line treatment in advanced nasopharyngeal carcinoma: a multicenter randomized phase 3 trial[J]. Nat Med, 2021,27(9): 1536-1543. DOI: 10.1038/s41591-021-01444-0.

[41] Smith FM, Wiland H, Mace A, et al. Clinical criteria underestimate complete pathological response in rectal cancer treated with neoadjuvant chemoradiotherapy[J]. Dis Colon Rectum, 2014, 57(3): 311-315. DOI: 10.1097/DCR.0b013e3182a84eba.

·读者·作者·编者·

作者单位更正声明

《中华胃肠外科杂志》2022年11月第25卷第11期第952页《胃肠肿瘤腹腔灌注化疗并发症防治中国专家共识(2022版)》编写委员会中,杜建军的作者单位错写为“上海交通大学附属华山医院”,应为“复旦大学附属华山医院”,特此更正。

《中华胃肠外科杂志》编辑部