·专题论坛·

极低位直肠癌经括约肌间切除术的分类及其优势与局限性

张卫　朱晓明
海军军医大学附属长海医院肛肠外科，上海 200433
通信作者：张卫，Email：weizhang2000cn@163.com

【摘要】 经括约肌间切除术（ISR）是目前应用最为广泛的极低位直肠癌保肛术式。按内括约肌的切除范围可将ISR分为完全ISR、次全ISR和部分ISR。ISR的最大优势在于能够在确保肿瘤学安全的基础上完成极低位保肛，是目前理想的低位保肛术式。但其术后仍需面临因肛门功能不佳导致患者生活质量下降的问题。适形保肛手术（CSPO）是在ISR基础上改进后而提出的功能性保肛术式，在术后肛门功能和患者生活质量评估上优于ISR，可作为极低位保肛手术的新选择。

【关键词】 直肠肿瘤；　经括约肌间切除术；　适形保肛术

基金项目：国家自然科学基金面上项目（82072750）；上海市科学技术委员会面上项目（20ZR1457200）；长海医院234学科攀峰计划（2019YXK032）；长海医院十四五“固海计划”

Techniques and classification of intersphincteric resection for ultra-low rectal cancer

Zhang Wei, Zhu Xiaoming
Department of Colorectal Surgery, Changhai Hospital, The Navy Medical University, Shanghai 200433, China
Corresponding author: Zhang Wei, Email: weizhang2000cn@163.com

【**Abstract**】 ISR is the most widely used anal-preserving operation for ultra-low rectal cancer. It can be divided into total ISR, subtotal ISR and partial ISR according to the resection range of internal sphincter. The advantage of ISR is that it can preserve the sphincter while ensuring the safety of oncology for ultra-low rectal cancer, representing the state of the art. However, it still needs to face the problem that the quality of life will decline due to poor postoperative anal function. The conformal sphincter-preserving operation (CSPO) is a functional anal-preserving surgery improved on the basis of ISR. It is superior to ISR in the postoperative anal function and patients' quality of life. So it can be a new choice for ultra-low rectal cancer.

【**Key words**】 Rectal neoplasms; Intersphincteric resection; Conformal sphincter preserving operation

Fund programs: National Natural Science Foundation Program of China (82072750); Shanghai Municipal Science and Technology Committee (20ZR1457200); Changhai Hospital 234 Subjects Peak Climbing Plan (2019YXK032); Changhai Hospital Sea-Solidating Program of the Fourteenth Five-Year Plan

随着对直肠及肛门部局部精细解剖认识的不断提高、低位直肠癌生物学行为的深入研究以及手术器械的快速更新，极低位直肠癌保肛手术也在向着成熟化、多样化发展[1]。这其中，经括约肌间切

DOI：10.3760/cma.j.cn441530-20230603-00191
收稿日期　2023-06-03　　**本文编辑**　卜建红
引用本文：张卫, 朱晓明. 极低位直肠癌经括约肌间切除术的分类及其优势与局限性[J]. 中华胃肠外科杂志, 2023, 26(6): 557-561. DOI: 10.3760/cma.j.cn441530-20230603-00191.

除术(intersphincteric resection,ISR)能够在保证肿瘤根治性切除的基础上,使原本只能接受经腹会阴联合切除术(abdominoperineal resection,APR)的患者保留肛门,避免了永久性结肠造口,是目前应用最为广泛的极低位保肛术式[2]。

一、ISR 手术的分类

1. 按手术方式分类:ISR 可分为开放手术和微创手术,微创手术包括腹腔镜手术和机器人手术。2000 年,Watanabe 等[3]率先报道了腹腔镜 ISR(laparoscopic ISR,LISR)。2006 年,李敏哲等[4]在国内率先成功完成 7 例 LISR。Leong 等[5]在 2011 年首次报道了机器人 ISR(robotic ISR,RISR)。这些报道均是在腹部采用腹腔镜或机器人完成 TME 手术,再经肛门完成经括约肌间切除,手术均取得不错效果。Aliyev 等[6]将过去 7 年中,同一外科医生完成的 LISR 和 RISR 进行对比,结果发现,两种手术方式在肿瘤根治性及术后肛门功能上无明显差别,虽然 LISR 手术耗时更少,但 RISR 独具的多自由度机械臂优势使术中操作更加精细,术中副损伤及术后并发症发生率更低。可见微创技术的应用除了能够减少腹部创伤、减轻疼痛、促进术后恢复之外,更重要的是为外科医生提供了高清的视野,特别是能够清晰地展示直肠末端周围的盆底结构,利于外科医生更好地完成精细操作。

2. 按手术入路分类:ISR 可分为经腹经会阴联合入路 ISR(transabdominal perineal approcah ISR,TPAISR)、完全经腹入路 ISR(transabdominal approcah ISR,TAISR)和经肛拖出入路 ISR(transanal pull-throngh ISR,PAISR)。在 ISR 技术提出之时就是采用传统的 TPAISR,随着对直肠周围精细解剖的认识以及微创设备带来的清晰视野,使得完全经腹部完成 ISR 成为可能。池畔等[7]就率先报道了腹腔镜 TAISR,即经腹部按 TME 原则游离直肠至盆底后,经肛提肌裂孔进入括约肌间隙,分离至齿状线水平即停止,经腹部用切割闭合器完成直肠远端离断,虽然部分患者仍需经肛拖出肿瘤再完成离断,但其分离括约肌间隙的过程完全经腹部完成,一定程度上也算是开拓了 ISR 的新路径。还有部分学者为了进一步确保远切缘的安全性,在完成腹部游离后,将直肠经肛门逆行拖出后直视下离断直肠远端,即 PAISR[8]。研究显示,3 种手术入路在术后肿瘤学和功能学结果上无明显差异,但 PAISR 和 TPAISR 的吻合口离肛门更近,更适合极低位肿瘤[9]。因而,临床实践中可根据具体情况选择更适合患者病情特点的手术入路。

3. 根据局部内括约肌切除的多少进行分类:是不同 ISR 之间最本质的区别。最早在 Schiessel 等[10]的报道中,他对肿瘤侵犯齿状线的患者切除全部内括约肌,肿瘤未侵及齿状线的患者则切除部分内括约肌,即根据肿瘤是否侵犯齿状线将 ISR 分为部分 ISR 和完全 ISR,见图 1。2007 年,日本学者 Yamada 等[11]结合肛管特征性解剖结构,划定了更为细致的分型:Ⅰ型,完全 ISR,切除全部内括约肌,远端切除线位于括约肌间沟;Ⅱ型,次全 ISR,切除近端 2/3 的内括约肌,切除线位于齿状线和括约肌间沟之间;Ⅲ型,部分 ISR,切除近端 1/3 的内括约肌,切除线位于齿状线。见图 2。这一分型的目的是为了将 ISR 与另一低位保肛术式——低位前切除(low anterior resection,LAR)+结肠肛门吻合术(colon anal anastomosis,CAA)相区别。因为一项组织病理学研究发现,LAR+CAA 的术后标本中几乎没有肛门括约肌,而有部分文献却将其等同于部分 ISR 并进行分析讨论,有学者认为,这会对 ISR 术后肛门功能的真实性产生影响,为此而明确指出,真正的 ISR 应该在切除直肠后采用手工缝合的方式完成结肠肛门吻合,而不是像 LAR 一样可以使用吻合器[12]。

在上述两种分型的基础上,Shelygin 等[13]对肿瘤侵及括约肌间沟或部分外括约肌的患者采用完全 ISR+部分外括约肌切除术(external sphincter resection,ESR),进一步拓展了 ISR 的类型。

此外,笔者在 ISR 技术的基础上局部改进了直肠分离和吻合方式,提出了适形保肛手术(conformal sphincter preserving operation,CSPO)这一功能性保肛术式,该术式虽然在肿瘤侧也会切除部分内括约肌,但在具体操作中与 ISR 存在明显的区别[14-15]。CSPO 的关键点在于:(1)在腹部不进行括约肌间沟的分离,以期减少括约肌间沟的神经和感受器的损伤,从而改善患者术后的肛门功能;(2)远端根据肿瘤位置设计斜行切除线,从会阴部直视下操作,保证远切缘和侧切缘 1 cm,使肿瘤对侧保留更多肠管及内括约肌[16]。见图 3。目前,CSPO 在临床实践中取得满意效果,也被中华医学会外科学分会结直肠外科学组和腹腔镜与内镜外科学组制定的《中低位直肠癌消化道重建中国专家共识(2021 版)》所推荐[17]。

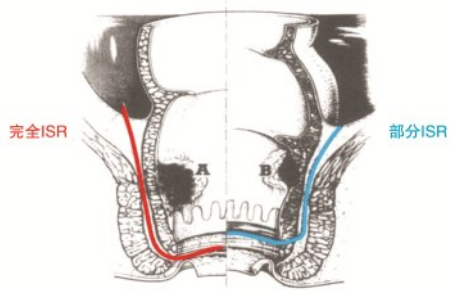

图 1　经括约肌间切除术(ISR)的Schiessel分型[8]

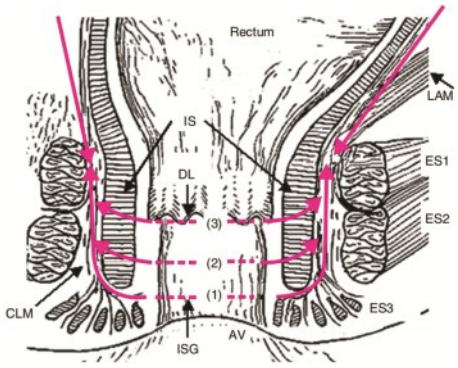

注：AV：肛缘；CLM：联合纵肌；ES1：外括约肌深部；ES2：外括约肌浅部；ES3：外括约肌皮下部；LAM：肛提肌

图 2　经括约肌间切除术(ISR)的日本分型[9]　(1) Ⅰ型，完全经括约肌间切除术(ISR)，切除全部内括约肌，远端切除线位于括约肌间沟；(2) Ⅱ型，次全ISR，切除近端2/3的内括约肌，切除线位于齿状线和括约肌间沟之间；(3) Ⅲ型，部分ISR，切除近端1/3的内括约肌，切除线位于齿状线

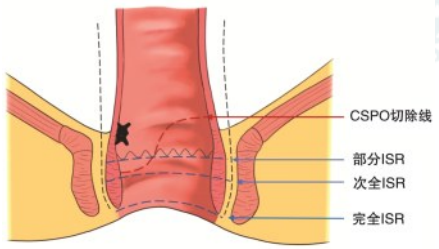

图 3　适形保肛手术(CSPO)与不同经括约肌间切除术(ISR)切除线的比较(张卫绘制)

二、ISR手术的优势与局限性

经过近30年的发展与积累，ISR手术的可行性、安全性已得到广泛认可。Shirouzu等[18]曾回顾了21世纪以来ISR的相关文献，ISR术后的局部复发率为0~22%，无病生存率为68%~86%，5年总体生存率为76%~97%，总体的肿瘤学效果令人满意。Rullier等[19]将低位直肠癌分为4型，根据不同分型分别实施LAR、ISR和APR术，结果显示，ISR组的肿瘤学结果与LAR组相比，差异无统计学意义，但ISR组的肿瘤距肛门更近。近期的一项回顾性倾向评分匹配对照研究则证实，即使对于局部晚期的低位直肠癌，经新辅助治疗后实施ISR，仍能获得与APR相当的肿瘤学效果[20]。因而，ISR最大的优势在于能够在确保手术安全和肿瘤学安全的基础上完成极限保肛，最大程度地避免患者接受切除肛门和永久性造口的困境。

然而，包括ISR和LAR等在内的保肛术式，其低位吻合后带来的低位前切除综合征(low anterior resection syndrome，LARS)不可避免地影响着患者术后的生活质量。研究显示，ISR术后肛门最大静息压和最大收缩压均较术前明显下降，并且完全ISR术后上述肛门压力明显低于部分或次全ISR，可见是否切除内括约肌及切除的多少均能影响肛门自制[21]。同时，在多项研究中，ISR术后的Wexner评分亦明显高于LAR，平均为9~12分，而当Wexner评分>9分时，患者生活质量会明显下降[22-23]。曾有学者尝试将带血管蒂的大网膜填充到直肠后间隙中形成新的“直肠系膜”，以此来改善ISR术后的LARS症状，其结果显示，行大网膜填充的患者术后3个月开始LARS评分明显降低，并且排粪造影显示其“新直肠”的顺应性和蠕动协调性更好[24]。但由于该研究病例数较少，其结果可靠性还有待进一步随访。因而，Denost等[25]在总结了该中心过往25年中开展的813例低位直肠癌手术(其中包含303例ISR)资料后认为，目前ISR面临的最大挑战是如何进一步提高患者术后肛门功能，而不是肿瘤学结果。

笔者曾总结ISR术后肛门功能不佳的主要几点原因：(1)切除直肠壶腹，术后新直肠失去储存功能，这是所有低位前切除术式不可避免的问题。(2)切除部分或全部的内括约肌，损伤肛门结构。(3)括约肌间沟的分离损伤自主神经、括约肌间沟感受器及穿行其中的纵肌纤维[26]。笔者团队研究发现，内外括约肌间沟中存在大量神经纤维、感受器小体及直肠外纵肌的穿行纤维，这些结构对于维持肛门功能至关重要。(4)吻合口位置距肛缘较近，而吻合口越低肛门功能越差。因而，笔者针对上述几点提出改进术式CSPO，在切除时能够尽可能减少对齿状线、内括约肌及括约肌间沟中神经纤维、感受器的损伤，同时重建过程中吻合口做在肠管保留较多的一侧，可以使吻合口尽可能远离齿状线和肛缘，在根治肿瘤的基础上最大限度保留肛门结构，从而改善术

后肛门功能[27]。目前,CSPO术后3年总体生存率和无病生存率分别为100%和83.9%,术后Wexner评分为(5.9±4.3)分;与ISR的多中心回顾性对照研究显示,两组肿瘤学安全性差异无统计学意义,但CSPO组术后肛门功能满意度明显优于ISR组[12]。

三、展望

ISR拓展了低位直肠癌保肛手术的极限,是保肛手术发展历程中的一次重要突破。随着直肠癌基因层面的深入研究、免疫治疗药物的研发及放疗设备的更新等理论与科技的进步,低位直肠癌的治疗从最初的"保命"到"保肛",再到越来越受到关注的"等待观察"策略,即"保直肠"[28]。低位直肠癌会不会从需要手术治疗发展到非手术治疗的阶段,我们拭目以待!

利益冲突 所有作者均声明不存在利益冲突

参 考 文 献

[1] López-Campos F, Martín-Martín M, Fornell-Pérez R, et al. Watch and wait approach in rectal cancer: Current controversies and future directions[J]. World J Gastroenterol, 2020,26(29):4218-4239. DOI:10.3748/wjg.v26.i29.4218.

[2] Yang W, Zhang J, Yang L. Letter to the Editor Regarding "Intersphincteric resection versus abdominoperineal resection for low rectal cancer: a meta-analysis"[J]. Surg Innov, 2022, 29(3): 470-471. DOI: 10.1177/15533506211053680.

[3] Watanabe M, Teramoto T, Hasegawa H, et al. Laparoscopic ultralow anterior resection combined with per anum intersphincteric rectal dissection for lower rectal cancer [J]. Dis Colon Rectum, 2000,43 Suppl 10 :S94-S97. DOI:10.1007/BF02237232.

[4] 李敏哲,杜燕夫,王振军,等. 腹腔镜下全直肠系膜加经内外括约肌间切除用于超低位直肠癌保肛手术[J]. 腹腔镜外科杂志, 2006, 11(3): 205-207. DOI: 10.3969/j. issn. 1009-6612. 2006.03.013.

[5] Leong QM, Son DN, Cho JS, et al. Robot-assisted intersphincteric resection for low rectal cancer: technique and short-term outcome for 29 consecutive patients[J] . Surg Endosc, 2011, 25(9): 2987-2992. DOI: 10.1007/s00464-011-1657-6.

[6] Aliyev V, Piozzi GN, Bulut A, et al. Robotic vs. laparoscopic intersphincteric resection for low rectal cancer: a case matched study reporting a median of 7-year long-term oncological and functional outcomes[J]. Updates Surg, 2022, 74(6): 1851-1860. DOI: 10.1007/s13304-022-01396-1.

[7] 池畔,林惠铭,卢星榕,等. 腹腔镜经盆腔入路括约肌间超低位直肠前切除术治疗直肠癌可行性研究[J]. 中国实用外科杂志, 2010, 30(3): 203-205. DOI: CNKI: SUN: ZGWK. 0.2010-03-020.

[8] Fu CG, Gao XH, Wang H, et al. Treatment for early ultralow rectal cancer: pull-through intersphincteric stapled transection and anastomosis (PISTA) versus low anterior resection[J]. Tech Coloproctol, 2013, 17(3): 283-291. DOI: 10.1007/s10151-012-0919-1.

[9] Ou W, Wu X, Zhuang J, et al. Clinical efficacy of different approaches for laparoscopic intersphincteric resection of low rectal cancer: a comparison study[J]. World J Surg Oncol, 2022,20(1):43. DOI:10.1186/s12957-022-02521-5.

[10] Schiessel R, Karner-Hanusch J, Herbst F, et al. Intersphincteric resection for low rectal tumours[J]. Br J Surg, 1994, 81(9): 1376-1378. DOI: 10.1002/bjs. 1800810944.

[11] Yamada K, Ogata S, Saiki Y, et al. Functional results of intersphincteric resection for low rectal cancer[J]. Br J Surg, 2007,94(10):1272-1277. DOI:10.1002/bjs.5534.

[12] Bretagnol F, Rullier E, Laurent C, et al. Comparison of functional results and quality of life between intersphincteric resection and conventional coloanal anastomosis for low rectal cancer[J]. Dis Colon Rectum, 2004,47(6):832-838. DOI:10.1007/s10350-004-0523-1.

[13] Shelygin YA, Vorobiev GI, Pikunov DY, et al. Intersphincteric resection with partial removal of external anal sphincter for low rectal cancer[J]. Acta Chir Iugosl, 2008,55(3): 45-53. DOI:10.2298/aci0803045s.

[14] Sun G, Lou Z, Zhang H, et al. Retrospective study of the functional and oncological outcomes of conformal sphincter preservation operation in the treatment of very low rectal cancer[J]. Tech Coloproctol, 2020, 24(10): 1025-1034. DOI: 10.1007/s10151-020-02229-2.

[15] Ding HB, Wang LH, Sun G, et al. Evaluation of the learning curve for conformal sphincter preservation operation in the treatment of ultralow rectal cancer[J]. World J Surg Oncol, 2022, 20(1): 102. DOI: 10.1186/s12957-022-02541-1.

[16] 朱晓明, 楼征, 白辰光, 等. 低位直肠癌拖出式适形切除术肠壁侧切缘安全距离的初步探讨[J]. 中华胃肠外科杂志, 2016, 19(9): 1025-1029. DOI: 10.3760/ cma. j. issn. 1671-0274.2016.09.014.

[17] 中华医学会外科学分会结直肠外科学组, 中华医学会外科学分会腹腔镜与内镜外科学组. 中低位直肠癌手术消化道重建中国专家共识(2021 版)[J]. 中国实用外科杂志, 2021, 41(10): 1081-1089. DOI: 10.19538/j.cjps.issn1005-2208.2021.10.01.

[18] Shirouzu K, Murakami N, Akagi Y. Intersphincteric resection for very low rectal cancer: a review of the updated literature[J]. Ann Gastroenterol Surg, 2017, 1: 24-32. DOI: 10. 1002/ags3.12003.

[19] Rullier E, Denost Q, Vendrely V, et al. Low rectal cancer: classification and standardization of surgery[J] .Dis Colon Rectum, 2013, 56: 560-567. DOI: 10.1097/DCR. 0b013e31827c4a8c.

[20] Shin JK, Kim HC, Lee WY, et al. Sphincter-saving surgery versus abdominoperineal resection in low rectal cancer following neoadjuvant treatment with propensity score analysis[J]. Surg Endosc, 2022, 36(4): 2623-2630. DOI: 10.1007/s00464-021-08558-z.

[21] Kitaguchi D, Nishizawa Y, Sasaki T, et al. Clinical benefit of high resolution anorectal manometry for the evaluation of anal function after intersphincteric resection[J]. Colorectal Dis, 2019, 21: 335-341. DOI: 10.1111/codi.14528.

[22] Konanz J, Herrle F, Weiss C, et al. Quality of life of patients after low anterior, intersphincteric, and abdominoperine-

al resection for rectal cancer--a matched-pair analysis[J] . Int J Colorectal Dis, 2013, 28: 679-688. DOI:10.1007/s00384-013-1683-z.

[23] Rothbarth J, Bemelman WA, Meijerink WJ, et al. What is the impact of fecal incontinence on quality of life?[J]. Dis Colon Rectum, 2001,44(1):67-71. DOI:10.1007/BF02234823.

[24] Liao JK, Qin HQ, Wang Z, et al. Mesorectal reconstruction with pedicled greater omental transplantation to relieve low anterior resection syndrome following total intersphincteric resection in patients with ultra-low rectal cancer[J]. Preprint, (2022-11-22) [published online ahead of print]. DOI: 10.21203/rs.3.rs-2215868/v1.

[25] Denost Q, Moreau JB, Vendrely V, et al. Intersphincteric resection for low rectal cancer: the risk is functional rather than oncological. A 25-year experience from Bordeaux[J]. Colorectal Dis,2020,22(11):1603-1613. DOI: 10.1111/codi.15258.

[26] 张卫. 极低位直肠癌经括约肌间切除保肛手术的再认识[J]. 中华胃肠外科杂志,2022,25(6):487-492. DOI:10.3760/cma.j.cn441530-20220321-00107.

[27] 左志贵, 张卫, 龚海峰, 等. 拖出式直肠适形切除在低位直肠肿瘤保肛手术中的应用[J]. 中华外科杂志, 2013,51(6):570-571. DOI:10.3760/cma.j.issn.0529-5815.2013.06.019.

[28] Cerdán-Santacruz C, Vailati BB, São Julião GP, et al. Watch and wait: Why, to whom and how[J]. Surg Oncol, 2022, 43: 101774. DOI:10.1016/j.suronc.2022.101774.

·读者·作者·编者·

在本刊发表的论文中可直接使用的英文缩写名词

AEG（食管胃结合部腺癌）
AJCC（美国癌症联合委员会）
ASA（美国麻醉医师协会）
ASCO（美国临床肿瘤协会）
BMI（体质指数）
CEA（癌胚抗原）
CI（置信区间）
CSCO（中国临床肿瘤学会）
DFS（无病生存率）
DNA（脱氧核糖核酸）
EMR（内镜黏膜切除术）
ERAS（加速康复外科）
ESD（内镜黏膜下剥离术）
ESMO（欧洲肿瘤内科学会）
EUS（内镜超声检查术）
FDA（美国食品药品管理局）
GIST（胃肠间质瘤）
HR（风险比）
ICU（重症监护病房）
Ig（免疫球蛋白）
IL（白细胞介素）
ISR（经括约肌间切除术）
NOSES（经自然腔道取标本手术）
NOTES（经自然腔道内镜手术）
MRI（磁共振成像）
MDT（多学科综合治疗协作组）
NCCN（美国国立综合癌症网络）
NIH（美国国立卫生院）
NK 细胞（自然杀伤细胞）
OS（总体生存率）
OR（比值比）
PET（正电子发射断层显像术）
PFS（无进展生存率）
PPH（吻合器痔上黏膜环切钉合术）
RCT（随机对照试验）
RNA（核糖核酸）
ROC 曲线（受试者工作特征曲线）
RR（相对危险度）
PCR（聚合酶链反应）
taTME（经肛全直肠系膜切除术）
TME（全直肠系膜切除术）
TNF（肿瘤坏死因子）
UICC（国际抗癌联盟）
VEGF（血管内皮生长因子）
WHO（世界卫生组织）