·指南与共识·

结直肠系膜、筋膜和间隙的定义及名称中国专家共识(2023版)

中国医师协会外科医师分会结直肠外科医师专业委员会　中华医学会外科学分会结直肠外科学组　国家卫生健康委员会能力建设和继续教育外科学专家委员会结直肠外科专业委员会　中国性学会结直肠肛门功能外科分会

通信作者:叶颖江,Email:yeyingjiang@pkuph.edu.cn;张忠涛,Email:zhangzht@ccmu.edu.cn;池畔,Email:cp3169@163.com;兰平,Email:lanping@mail.sysu.edu.cn

【摘要】 解剖学是外科手术的基础,但基于尸体解剖的传统解剖学概念已经不足以指导现代外科手术的开展。随着组织胚胎学的深入研究和高分辨率腹腔镜下临床解剖的开展,外科医师对人体解剖的认知不断更新,同时也出现了用于指导外科手术的重要概念和名词,包括系膜、筋膜和间隙等。但是,这些概念和名词在不同时代涵义不同,同一名词命名不同,同一解剖结构在不同部位命名也不同,对国内学术交流及青年医师的培养十分不利。鉴于此,中国医师协会外科医师分会结直肠外科医师专业委员会、中华医学会外科学分会结直肠外科学组、国家卫生健康委员会能力建设和继续教育外科学专家委员会结直肠外科专业委员会和中国性学会结直肠肛门功能外科分会共同牵头,组织全国结直肠外科专家,对结直肠手术相关的系膜、筋膜和间隙进行统一的描述和命名,以使外科医师更加深入地理解结直肠手术相关的现代解剖学,并促进学术交流。

【关键词】 结直肠手术;　外科解剖;　系膜;　筋膜;　间隙

基金项目:国家自然科学基金(81972240)

Chinese expert consensus on definition and terminology of colon and rectum: mesentery, fascia, and space (2023 edition)

Chinese Society of Colorectal Surgeons; Chinese Society of Colorectal Surgery; National Health Commission Capacity Building and Continuing Education Center Colorectal Surgery Committee; Chinese Society of Colorectal and Anal Functional Surgery

Corresponding authors: Ye Yingjiang, Email: yeyingjiang@pkuph.edu.cn; Zhang Zhongtao, Email: zhangzht@ccmu.edu.cn; Chi Pan, Email: cp3169@163.com; Lan Ping, Email: lanping@mail.sysu.edu.cn

【Abstract】 Anatomy is the foundation of surgery. However, traditional anatomical concepts based on autopsy are no longer sufficient to guide the development of modern surgery. With the advancement of histology and embryology and application of high-resolution laparoscopic technology, surgical anatomy has gradually developed. Meanwhile, some important concepts and terms used to guide surgery have emerged, including: mesentery, fascia, and space. The confusing, controversial, and even inaccurate definitions and anatomical terms related to colorectal surgery seriously affect academic communication and the training of young surgeons. Therefore, the Chinese Society of Colorectal Surgeons, the Chinese Society of Colorectal Surgery, National Health Commission Capacity Building and Continuing Education Center, and China Sexology Association of

DOI:10.3760/cma.j.cn441530-20230604-00192

收稿日期　2023-06-04　　**本文编辑**　卜建红

引用本文:中国医师协会外科医师分会结直肠外科医师专业委员会,中华医学会外科学分会结直肠外科学组,国家卫生健康委员会能力建设和继续教育外科学专家委员会结直肠外科专业委员会,等.结直肠系膜、筋膜和间隙的定义及名称中国专家共识(2023版)[J]. 中华胃肠外科杂志, 2023, 26(6): 529-535. DOI: 10.3760/cma.j.cn441530-20230604-00192.

Colorectal Functional Surgery organized colorectal surgeons to make consensus on the definition and terminology of mesentery, fascia, and space related to colon and rectum, to promote surgeons' understanding of modern anatomy related to colorectal surgery and promote academic communication.

【**Key words**】 Colorectal surgery; Surgical anatomy; Mesentery; Fascia; Space

Fund program: National Natural Science Foundation of China (81972240)

解剖学作为一门古老的学科，始于2 500年前的希波克拉底和亚里士多德时代，是外科手术学发展的基石。随着高分辨率腹腔镜技术的进步，外科医师在手术解剖中得以观察到更为精细的人体结构，外科解剖学也从传统的解剖逐步发展为基于组织胚胎学的现代解剖学。然而，由于结直肠外科发展历史悠久，在学科发展过程中，结直肠手术相关的解剖名词存在命名争议和混淆，严重影响着国内学术交流及青年医师的培养。在此背景下，中国医师协会外科医师分会结直肠外科医师专业委员会、中华医学会外科学分会结直肠外科学组、国家卫生健康委员会能力建设和继续教育外科学专家委员会结直肠外科专业委员会和中国性学会结直肠肛门功能外科分会共同牵头，组织相关领域的专家进行了多次讨论，对结直肠手术相关的系膜、筋膜和间隙进了统一的描述和命名。本共识采用国际通用的Delphi法，所有专家对每个名词的描述和命名进行投票：得票数≥80%，为一致同意；得票数60%~80%，为基本同意；得票数≤80%，为未达成共识。

一、系膜

1. 结肠系膜：英文名称：Mesocolon；别名：无。

定义：结肠系膜是肠系膜的一部分，是将结肠悬吊于腹壁的结缔组织结构，其内存在血管、神经和淋巴组织[1]。结肠系膜游离面的膜性结构是脏层腹膜，非游离面的膜性结构是脏层筋膜。

争议：肠系膜传统上被定义为两层膜性结构包裹着其中的淋巴脂肪组织，现在肠系膜被认为是连接腹部所有消化器官，将其悬吊固定于腹壁，并发挥着特殊功能的器官[2]。

临床意义：相关结肠系膜是否完整切除，是结肠癌根治手术质量控制的标准[3]。结肠系膜切除质量与结肠癌患者预后相关[4]。

结肠系膜示意图见图1。

2. 直肠系膜：英文名称：Mesorectum；别名：无。

定义：从直肠四周包裹着直肠的脂肪结缔组织，其内存血管、神经和淋巴组织，也是肠系膜的一部分，从乙状结肠系膜延续而来[1]。其游离面的膜性结构是脏层腹膜，非游离面的膜性结构也是脏层筋膜。

争议：传统解剖学认为，腹膜反折以下的直肠无系膜结构[5]。Heald等[6]详细描述了直肠周围的脂肪淋巴组织，将其称为直肠系膜，并据此提出了全直肠系膜切除术。目前认为，直肠系膜是由结肠系膜延续而来。

临床意义：直肠系膜是否完整切除，是直肠癌根治手术质量控制的标准，直肠系膜切除质量与直肠癌患者预后相关。

推荐意见1：结肠系膜和直肠系膜是肠系膜的一部分，是连续性的解剖结构。结肠系膜和直肠系膜的完整性与否是判断结直肠外科手术质量的标准之一，并且与预后相关[投票赞同率：98.4%(62/63)]。

结肠系膜和直肠系膜的示意图见图1。

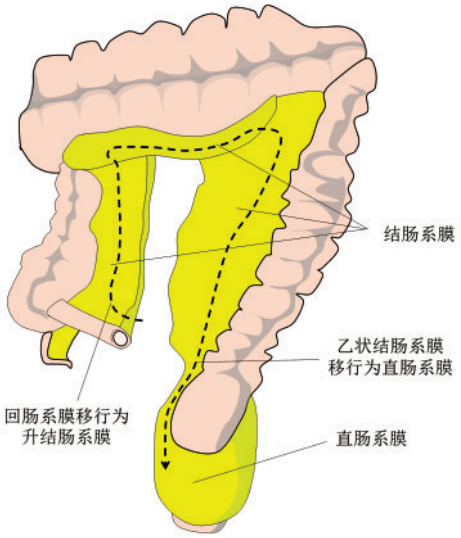

图1 结肠系膜和直肠系膜的示意图(王枭杰绘制)

二、筋膜

1. 脏层筋膜：英文名称：Visceral fascia；别名：无。

定义：紧贴于腹腔内所包裹脏器及系膜外的筋膜统称为脏层筋膜[7-8]。在胚胎发育早期，原始消

化管及其系膜周围被脏层筋膜包裹，在结肠发育过程中，乙状结肠系膜、横结肠系膜、升结肠及降结肠系膜前叶脏层筋膜暴露于腹腔，被浆膜化形成腹膜结构（称为脏层腹膜），而升结肠及降结肠系膜后叶埋于深处，仍以筋膜形式存在。因此，广义的脏层筋膜是指覆盖于结肠系膜腹侧及背侧和直肠系膜表面的纤维结缔组织（含脏层腹膜），而狭义的脏层筋膜则指紧贴在无腹膜覆盖的结肠和直肠系膜表面的筋膜。结肠系膜和直肠系膜的脏层筋膜相延续，临床上将直肠系膜的脏层筋膜称为“直肠系膜筋膜”或“直肠固有筋膜”[3,9]。

争议：部分文献中的“盆脏筋膜”并非脏层筋膜的概念，依据其具体描述应属于下文所描述的壁层筋膜部分，为结肠壁层筋膜向下延续而来。

临床意义：保持脏层筋膜完整性，是完整结肠系膜切除术和全直肠系膜切除术的必要条件，但是在一些较为肥胖的患者脏层筋膜薄，较难辨认。脏层筋膜具有抗肿瘤细胞迁移的作用[9]。影像评估直肠肿瘤是否侵犯直肠脏层筋膜，已作为术前评价肿瘤分期及治疗分层的标准之一。

2. 壁层筋膜：英文名称：Parietal fascia；别名：盆壁筋膜、Gerota 筋膜、腹下神经前筋膜、尿生殖筋膜。

定义：紧贴于腹壁及腹膜后组织外的筋膜统称为壁层筋膜[7]。在胚胎早期，脏层筋膜包裹原始消化管及其系膜连接于腹壁，腹壁表面覆盖壁层筋膜，随着胚胎发育，腹、盆腔壁表面的筋膜组织浆膜化形成腹膜（称为壁层腹膜），而非游离腹膜后组织外侧仍以筋膜形式存在。因此，目前结肠和直肠的壁层筋膜主要是指覆盖在肾周脂肪、输尿管、生殖血管及腹下神经等腹膜后组织前方的纤维结缔组织。壁层筋膜在腹腔不同的解剖部位被命名不同的名称。对于升、降结肠而言，壁层筋膜指的是肾脏筋膜腹侧页（Gerota fascia）[9]。对于直肠而言，该壁层筋膜向下延续为腹下神经前筋膜和盆腔壁层筋膜（盆壁筋膜）[10-11]。

争议：关于壁层筋膜的争议主要集中在盆腔的壁层筋膜部分。目前主流观点认为，直肠系膜脏层筋膜的背侧有两层筋膜结构：盆腔壁层筋膜和骶骨前方的骶前筋膜。

临床意义：在结直肠外科手术中需要注意识别壁层筋膜，保证壁层筋膜完整是避免输尿管和自主神经损伤的重要保障。

推荐意见 2：结直肠的脏层筋膜是指结肠腹侧和紧贴在无腹膜覆盖的结肠和直肠系膜表面的筋膜；壁层筋膜是指覆盖在肾周脂肪、输尿管、生殖血管及腹下神经等腹膜后组织前方的纤维结缔组织，该层筋膜在不同部位被称为不同的名称：Gerota 筋膜、尿生殖筋膜、腹下神经前筋膜、盆壁筋膜。保证脏、壁层筋膜完整可达到完整结肠系膜切除和全直肠系膜切除，有效避免输尿管及自主神经损伤［投票赞同率：98.4%（62/63）］。

脏层筋膜和壁层筋膜示意图见图 2；解剖图见图 3。

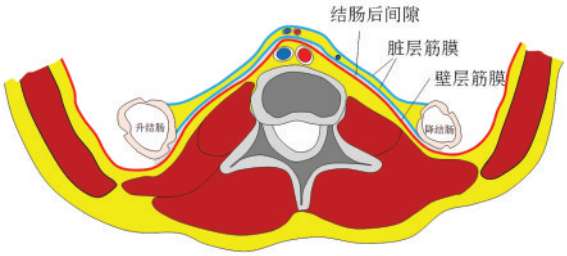

图 2　脏层筋膜和壁层筋膜示意图（王枭杰绘制）

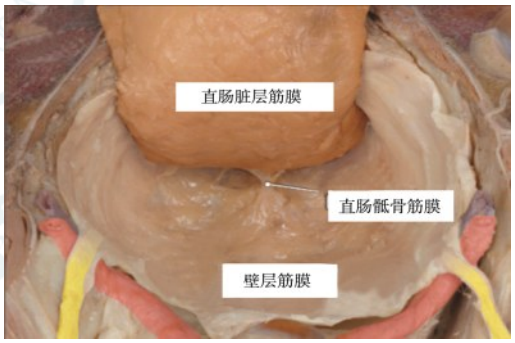

图 3　脏层筋膜和壁层筋膜解剖图[13]

3. 骶前筋膜：英文名称：Presacral fascia；别名：无。

定义：位于盆腔壁层筋膜背侧、骶骨腹侧的筋膜称为骶前筋膜。向上越过骶骨岬后与腹膜后组织相延续；向下延伸到直肠穿盆膈处，与盆膈上筋膜相延续；两侧与梨状肌、肛提肌上表面的筋膜相延续[10]。

争议：近年有学者认为，骶前筋膜有两层结构，腹侧页也就是盆壁筋膜，覆盖双侧腹下神经，后叶是覆盖在骶骨、尾骨表面的筋膜。

临床意义：骶前筋膜与骶骨之间有骶正中静脉、骶外侧静脉和骶静脉丛。直肠切除时，需保证

该筋膜完整，以免伤及静脉丛，引起难以控制的出血。

推荐意见 3：骶前筋膜是位于盆腔壁层筋膜背侧、骶骨腹侧的筋膜。直肠切除时，需保证该筋膜完整，以免引起骶前血管出血［投票赞同率：98.4%（62/63）］。

4. 直肠骶骨筋膜：英文名称：Rectosacral fascia；别名：直肠骶骨韧带。

定义：连接直肠后壁与第 3、第 4 骶骨之间筋膜样致密结缔组织。其两侧附着缘从后上走行至前下，呈斜行走向，将直肠后方间隙分成前上和后下两个腔室[10-12]。

争议：部分文献认为，直肠骶骨筋膜即为 Waldeyer 筋膜。然而，Wilhelm Waldeyer 描述的 Waldeyer 筋膜与目前的直肠骶骨筋膜有一定偏差[13]。目前认为，直肠骶骨筋膜是盆腔壁层筋膜与直肠脏层筋膜相融合形成的致密韧带样结构，融合水平位于肛门直肠角上方 3~5 cm 处。

临床意义：在直肠后方游离时，离断直肠骶骨筋膜，从直肠后间隙进入肛提肌上间隙，可以保证直肠系膜的完整性。

推荐意见 4：直肠骶骨筋膜为连接直肠后壁与第 3、第 4 骶骨之间斜行走向的筋膜样致密结缔组织，将直肠后方间隙分成前上和后下两个腔室。直肠手术在后方游离时，注意识别并锐性离断此筋膜，进入直肠后间隙的下腔室，此处避免游离过深伤及骶前血管［投票赞同率：98.4%（62/63）］。

直肠骶骨筋膜示意图见图 4；解剖图见图 5。

5. Denonvilliers 筋膜：英文名称：Denonvilliers fascia；别名：邓氏筋膜、直肠生殖膈。

定义：位于直肠与男性精囊腺、前列腺或女性阴道后壁之间一层肉膜样致密的筋膜结构，起自腹膜反折，止于会阴体[14-15]。

争议：随着解剖学与组织学研究的深入，现认为 Denonvilliers 筋膜具有双层结构，其背侧叶实际为直肠脏层筋膜（直肠固有筋膜），故亦有文献称 Denonvilliers 筋膜为 Denonvilliers 筋膜前叶，而称直肠脏层筋膜为 Denonvilliers 筋膜后叶，该两叶间有一可分离的间隙。

临床意义：全直肠系膜切除术中，手术分离层面位于直肠脏层筋膜（直肠固有筋膜）与 Denonvilliers 筋膜（Denonvilliers 筋膜间叶）之间，既可保护神经血管束（neurovascular bundle，NVB）不受损伤，同时也可保证 R_0 切除。

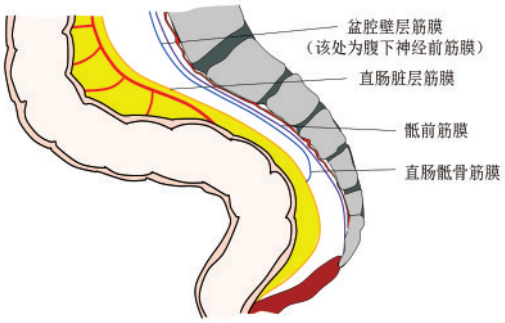

图 4 直肠骶骨筋膜示意图（王枭杰绘制）

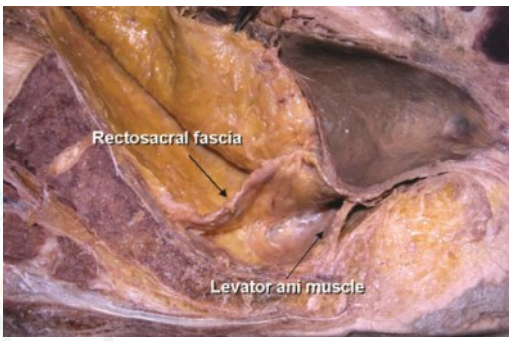

注：Rectosacral fascia 为直肠骶骨筋膜；Levator ani muscle 为肛提肌

图 5 直肠骶骨筋膜解剖图[12]

推荐意见 5：Denonvilliers 筋膜指位于直肠与男性精囊腺、前列腺或女性阴道后壁之间一层致密的筋膜结构，是直肠手术前方游离的重要解剖标志［投票赞同率：100%（63/63）］。

Denonvilliers 筋膜示意图见图 6。

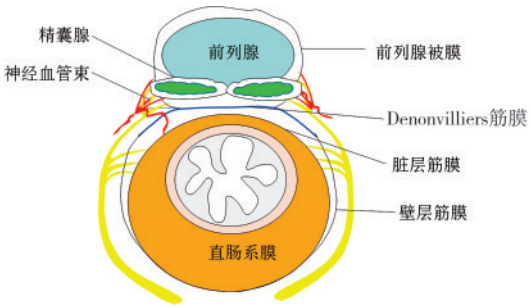

图 6 Denonvilliers 筋膜示意图（王枭杰绘制）

三、韧带

1. 直肠侧韧带：英文名称：Lateral ligament of the rectum。

定义：指桥接于直肠系膜中段后外侧与第 2、第 3 和第 4 骶骨体外侧部分及侧盆壁之间的束状致密结缔组织[16]。直肠侧韧带中含有盆丛及其直肠

支、直肠中动脉或其分支，是血管和神经进入直肠和淋巴自低位直肠回流向髂血管周围淋巴结的通道。其中，直肠中动脉及其分支可缺如。

争议：直肠侧韧带是直肠游离过程中的人工产物，其真实解剖结构并不存在[17]。

临床意义：在进行中下段直肠游离时，应将直肠向前内侧牵拉保持一定张力，有助于避免下腹下丛近盆壁侧的损伤，减少术后并发症的发生[18]。

推荐意见 6：直肠侧韧带系指桥接于直肠系膜中段后外侧、第二、第三和第四骶骨体外侧部分及侧盆壁之间的束状致密结缔组织，充分认识直肠侧韧带的组成与结构，可以避免直肠侧方游离引起的出血及自主神经损伤［投票赞同率：96.8%（61/63）］。

直肠侧韧带示意图见图 7。

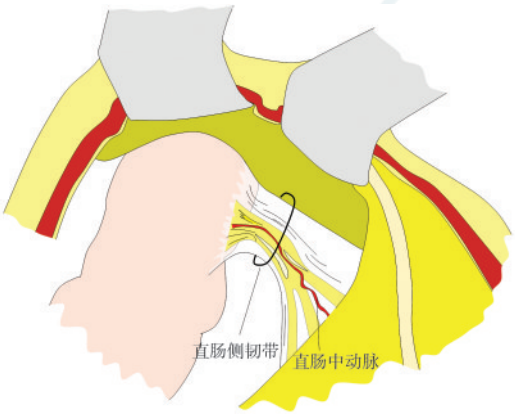

图 7　直肠侧韧带示意图（王枭杰绘制）

2. 肛尾韧带和 Hiatal 韧带：英文名称：Anococcygeal ligament，Hiatal ligament。

定义：肛尾韧带指连接尾骨与肛管之间的结缔组织束。主要由外括约肌的深部和浅部肌纤维组成，可分隔肛门后深、浅间隙[19]；Hiatal 韧带（裂孔韧带）指连接肛提肌裂孔周缘与直肠肛管结合部的韧带组织[20]。

争议：有认为，肛尾韧带系指尾骨尖和肛门之间的纤维性结缔组织，包括外括约肌皮下部参与的少量纤维、外括约肌浅部止于尾骨的肌束、外括约肌深部的少量纤维以及位于肛提肌裂孔后缘与直肠肛管间浅层的蜂窝组织。有认为，肛尾韧带等同于 Hiatal 韧带。也有认为，Hiatal 韧带是直肠纵肌在穿出肛提肌裂孔前分出扇形的肌纤维束依附固定在肛提肌，在 6 点和 12 点最为肥厚发达（6 点尾骨方向最明显，可称为狭义 Hiatal 韧带；12 点增厚并与尿道周围肌纤维组织交叉形成直肠尿道肌），然后分别由后向前在 1 点和 11 点方向逐渐变薄变弱甚至消失。

临床意义：了解肛尾韧带、尤其是 Hiatal 韧带的解剖特点，有助于经腹直肠下段的分离及离断、经括约肌间切除手术中括约肌间隙的寻找和经肛直肠手术中解剖层面的辨识，保证标本质量和安全吻合，避免直肠壁损伤及经肛操作副损伤。

推荐意见 7：肛尾韧带系指肛管后连接尾骨与肛管之间的结缔组织束，Hiatal 韧带主要是指连接肛提肌裂孔周缘与直肠肛管结合部的韧带组织。了解肛尾韧带、尤其是 Hiatal 韧带的解剖特点有助于经腹直肠下段的精确分离［投票赞同率：98.4%（62/63）］。

肛尾韧带和 Hiatal 韧带示意图见图 8。

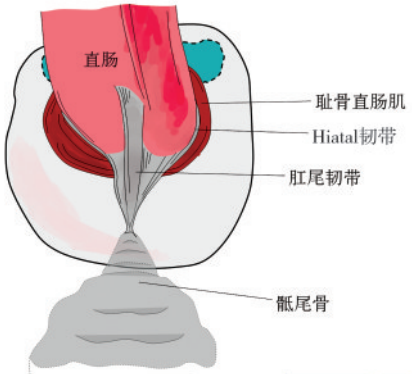

图 8　肛尾韧带和 Hiatal 韧带示意图（王枭杰绘制）

四、间隙

1. Toldt 间隙：英文名称：Toldt′s space；别名：结肠后间隙。

定义：指结肠脏壁层筋膜间间隙。右侧的结肠后间隙向上可至结肠肝曲平面，向下至盲肠下端；左侧的结肠后间隙向上可至胰腺下缘，向下可至直肠后间隙。

争议：无。

临床意义：结肠手术沿此间隙分离可避免组织损伤及保证结肠脏层筋膜完整以做到系膜层面切除。

推荐意见 8：Toldt 间隙是结肠切除手术的标准层面，在此间隙内手术可以保持结肠脏壁层筋膜完整，并达到系膜层面切除［投票赞同率：100%（63/63）］。

2. 直肠后间隙：英文名称：Retrorectal space；别名：无。

定义：直肠后间隙由结肠后间隙向盆腔延续而来，是直肠脏层筋膜与盆腔壁层筋膜间的间隙。其下方是直肠骶骨筋膜。

争议：无。

临床意义：全直肠系膜切除时，需在直肠后间隙内游离。如果游离层面过浅，容易造成系膜不完整切除；如果游离层面过深，则容易造成神经损伤或出血。

3. 骶前间隙：英文名称：Presacral space。

定义：骶前间隙位于盆腔壁层筋膜和骶前筋膜之间。

争议：无。

临床意义：容易与直肠后间隙混淆。直肠手术如果进入骶前间隙，则会造成神经损伤。

4. 肛提肌上间隙：英文名称：Supralevator space。

定义：直肠后方，位于肛提肌上方、直肠骶骨筋膜下方之间的间隙，其外侧为骶前筋膜。

争议：无。

临床意义：肛门直肠脓肿可能会扩散到这个区域（盆腔直肠脓肿）。

推荐意见 9：直肠后方与骶骨之间的间隙，根据不同的解剖层次其走行的神经及血管各异。在做直肠癌全直肠系膜切除术时，需要根据肿瘤在直肠后方的浸润深度调整游离平面，且注意兼顾肿瘤学根治以及残留脏器的神经功能保护［投票赞同率：100%（63/63）］。

直肠后方与骶骨之间的间隙示意图见图 9。

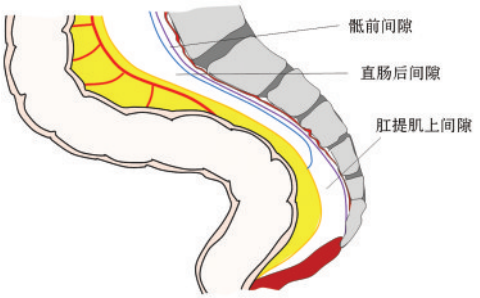

图 9 直肠后方与骶骨之间的间隙示意图（王枭杰绘制）

5. 直肠前间隙：英文名称：Prerectal space；别名：邓氏筋膜后间隙。

定义：腹膜反折以下直肠前间隙主要围绕邓氏筋膜（Denonvilliers 筋膜）形成。邓氏筋膜与直肠脏层筋膜之间的间隙即为直肠前间隙，而邓氏筋膜和前列腺（阴道）、精囊之间形成潜在的间隙则称为前列腺后间隙或阴道后间隙。

争议：无。

临床意义：两侧盆丛的 NVB 走行于两侧精囊腺外侧，在直肠前间隙内游离直肠，可以保护两侧 NVB 避免术后性功能障碍。

推荐意见 10：直肠前方的邓氏筋膜容易识别，以该筋膜为解剖界限所构成的间隙在游离腹膜反折之下的直肠前方尤为重要。NVB 的近端走行位于两侧精囊腺外侧，损伤 NVB 可能造成术后性功能障碍［投票赞同率：98.4%（62/63）］。

直肠前间隙示意图见图 10。

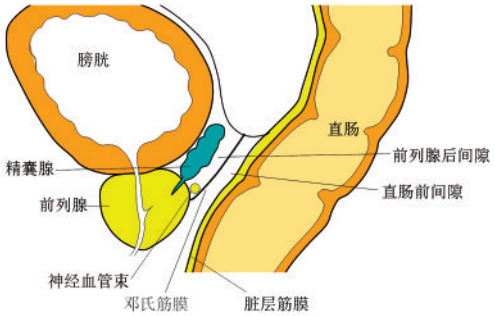

图 10 直肠前间隙示意图（王枭杰绘制）

讨论和编写《结直肠系膜、筋膜和间隙的定义及名称中国专家共识（2023 版）》专家名单

召集人：叶颖江（北京大学人民医院）、张忠涛（首都医科大学附属北京友谊医院）、池畔（福建医科大学附属协和医院）、兰平（中山大学附属第六医院）、卜建红（中华胃肠外科杂志）

执笔：申占龙（北京大学人民医院）、黄颖（福建医科大学附属协和医院）、武爱文（北京大学肿瘤医院）、冯波（上海交通大学医学院附属瑞金医院）、邓海军（南方医科大学南方医院）

秘书：王超（北京大学人民医院）

参与讨论的专家（按姓氏笔画排序）：卫勃（解放军总医院）、卫洪波（中山大学附属第三医院）、王权（吉林大学第一附属医院）、王自强（四川大学华西医院）、王贵英（河北医科大学附属第二医院）、王贵玉（哈尔滨医科大学附属第二医院）、王振军（首都医科大学附属北京朝阳医院）、王海江（新疆医科大学附属肿瘤医院）、王超（北京大学人民医院）、王锡山（中国医学科学院肿瘤医院）、王颢（海军军医大学附属长海医院）、邓海军（南方医科大学南方医院）、叶颖江（北京大学人民医院）、申占龙（北京大学人民医院）、冯波（上海交通大学医学院附属瑞金医院）、兰平（中山大学附属第六医院）、曲军（航天中心医院）、刘正（中国医学科学院肿瘤医院）、刘忠臣（上海市第十人民医院）、刘骞（中国医学科学院肿瘤医院）、池畔（福建医科大学附属协和医院）、许剑民（复旦大学附属中山医院）、孙跃明（江苏省人民医院）、苏向前（北京大学肿瘤医院）、杜晓辉（解放军总医院）、李心翔（复旦大学附

属肿瘤医院）、李正荣（南昌大学第一附属医院）、李军（浙江大学医学院附属第二医院）、李勇（广东省人民医院）、杨盈赤（首都医科大学附属北京友谊医院）、肖毅（北京协和医院）、吴文涌（安徽省第二人民医院）、吴斌（北京协和医院）、邱健（陕西省人民医院）、汪欣（北京大学第一医院）、宋纯（上海东方医院）、张卫（海军军医大学附属长海医院）、张宏（中国医科大学附属盛京医院）、张忠涛（首都医科大学附属北京友谊医院）、武爱文（北京大学肿瘤医院）、林国乐（北京协和医院）、林谋斌（上海市杨浦区中心医院）、项建斌（复旦大学附属华山医院）、胡俊波（华中科技大学医学院附属同济医院）、姚宏伟（首都医科大学附属北京友谊医院）、顾晋（北京大学肿瘤医院）、党诚学（西安交通大学第一附属医院）、高志冬（北京大学人民医院）、陶凯雄（华中科技大学医学院附属协和医院）、黄颖（福建医科大学附属协和医院）、康亮（中山大学附属第六医院）、董明（中国医科大学附属第一医院）、韩方海（中山大学孙逸仙纪念医院）、韩加刚（首都医科大学附属北京朝阳医院）、喻春钊（南京医科大学附属逸夫医院）、程勇（重庆医科大学附属第一医院）、谢忠士（吉林大学中日联谊医院）、靖昌庆（山东省立医院）、蔡国响（复旦大学附属肿瘤医院）、熊斌（武汉大学中南医院）、燕速（青海大学附属医院）、燕锦（四川省肿瘤医院）、戴勇（山东大学齐鲁医院）

利益冲突　所有作者均声明不存在利益冲突

参 考 文 献

[1] Coffey JC, O'Leary DP. The mesentery: structure, function, and role in disease[J]. Lancet Gastroenterol Hepatol, 2016, 1(3):238-247. DOI: 10.1016/S2468-1253(16)30026-7.

[2] Byrnes KG, Walsh D, Lewton-Brain P, et al. Anatomy of the mesentery: historical development and recent advances [J]. Semin Cell Dev Biol, 2019, 92: 4-11. DOI: 10.1016/j.semcdb.2018.10.003.

[3] Hohenberger W, Weber K, Matzel K, et al. Standardized surgery for colonic cancer: complete mesocolic excision and central ligation--technical notes and outcome[J]. Colorectal Dis, 2009,11(4):354-365. DOI: 10.1111/j.1463-1318.2008.01735.x.

[4] West NP, Morris EJ, Rotimi O, et al. Pathology grading of colon cancer surgical resection and its association with survival: a retrospective observational study[J]. Lancet Oncol, 2008,9(9):857-865. DOI: 10.1016/S1470-2045(08)70181-5.

[5] Arolfo S, Nano M. The mesorectum: an old acquaintance [J]. Updates Surg, 2021, 73(5): 2023-2024. DOI: 10.1007/s13304-021-01090-8.

[6] Heald RJ, Husband EM, Ryall RD. The mesorectum in rectal cancer surgery--the clue to pelvic recurrence? [J]. Br J Surg, 1982,69(10):613-616. DOI: 10.1002/bjs.1800691019.

[7] Federative Committee on Anatomical Terminology, Terminologia Anatomica. International Anatomical Terminology [M]. Stuttgart: Georg Thieme Verlag, 1998.

[8] Stecco C, Sfriso MM, Porzionato A, et al. Microscopic anatomy of the visceral fasciae[J]. J Anat, 2017, 231(1): 121-128. DOI: 10.1111/joa.12617.

[9] Gao Z, Ye Y, Zhang W, et al. An anatomical, histopathological, and molecular biological function study of the fascias posterior to the interperitoneal colon and its associated mesocolon: their relevance to colonic surgery[J]. J Anat, 2013, 223(2): 123-132. DOI: 10.1111/joa.12066.

[10] Kinugasa Y, Murakami G, Suzuki D, et al. Histological identification of fascial structures posterolateral to the rectum[J]. Br J Surg, 2007, 94(5): 620-626. DOI: 10.1002/bjs.5540.

[11] Stelzner S, Heinze T, Nikolouzakis TK, et al. Perirectal fascial anatomy: new insights into an old problem[J]. Dis Colon Rectum, 2021,64(1):91-102. DOI: 10.1097/DCR.0000000000001778.

[12] Kim NK. Anatomic basis of sharp pelvic dissection for curative resection of rectal cancer[J]. Yonsei Med J, 2005, 46(6):737-749. DOI: 10.3349/ymj.2005.46.6.737.

[13] Jin ZM, Peng JY, Zhu QC, et al. Waldeyer's fascia: anatomical location and relationship to neighboring fasciae in retrorectal space[J]. Surg Radiol Anat, 2011, 33(10):851-854. DOI: 10.1007/s00276-011-0887-6.

[14] Lindsey I, Guy RJ, Warren BF, et al. Anatomy of Denonvilliers' fascia and pelvic nerves, impotence, and implications for the colorectal surgeon[J]. Br J Surg, 2000, 87(10): 1288-1299. DOI: 10.1046/j. 1365-2168.2000.01542.x.

[15] Zhai LD, Liu J, Li YS, et al. Denonvilliers' fascia in women and its relationship with the fascia propria of the rectum examined by successive slices of celloidin-embedded pelvic viscera[J]. Dis Colon Rectum, 2009, 52(9): 1564-1571. DOI: 10.1007/DCR.0b013e3181a8f75c.

[16] Pak-art R, Tansatit T, Mingmalairaks C, et al. The location and contents of the lateral ligaments of the rectum: a study in human soft cadavers[J]. Dis Colon Rectum, 2005, 48(10):1941-1944. DOI: 10.1007/s10350-005-0156-z.

[17] Jones OM, Miller R. The lateral ligaments of the rectum: the emperor's new clothes? [J]. Dis Colon Rectum, 2001, 44(11):1723-1724. DOI: 10.1007/BF02234402.

[18] Takahashi T, Ueno M, Azekura K, et al. Lateral ligament: its anatomy and clinical importance[J]. Semin Surg Oncol, 2000,19(4):386-395. DOI: 10.1002/ssu.9.

[19] Kinugasa Y, Arakawa T, Abe S, et al. Anatomical reevaluation of the anococcygeal ligament and its surgical relevance[J]. Dis Colon Rectum, 2011,54(2):232-237. DOI: 10.1007/DCR.0b013e318202388f.

[20] Shafik A. Levator ani muscle: new physioanatomical aspects and role in the micturition mechanism[J]. World J Urol, 1999,17(5):266-273. DOI:10.1007/s003450050144.