·论著·

机器人手术系统(或腹腔镜)联合结肠镜在T1期结直肠癌手术中的应用:13例报告

周全博　杨帅玺　崔雯铭　王福奇　常远　孙海峰　袁维堂
郑州大学第一附属医院结直肠肛门外科,郑州 450001
通信作者:袁维堂,Email:yuanweitang@zzu.edu.cn

【摘要】 目的 探讨机器人手术系统(或腹腔镜)联合结肠镜(双镜联合)治疗T1期(T1N0M0)结直肠癌的可行性及安全性。**方法** 采用描述性病例系列研究的方法。本研究中双镜联合手术适应证:(1)术前经肠镜检查病变部位为直肠中上段以及结肠,病理证实为高级别上皮内瘤变、黏膜内腺癌或腺癌;(2)无远处转移以及局部淋巴结转移;(3)内镜超声及MRI提示肿瘤侵犯深度为黏膜或黏膜下层即T1,未侵及肌层。回顾性收集2022年4—10月期间,在郑州大学第一附属医院应用机器人手术系统或腹腔镜辅助联合结肠镜行双镜联合切除术治疗的13例T1期结直肠癌患者的临床资料。其中男性6例,女性7例,中位年龄59(48~88)岁;肿瘤位于直肠中上段6例,乙状结肠3例,升结肠4例;肿瘤最大径中位数3.0(1.8~5.0) cm;手术方法为机器人手术系统(或腹腔镜)下行肿瘤区域肠壁裸化及第一站淋巴结清扫;结肠镜肠腔内直视下全层切除肿瘤;利用机器人手术系统(或腹腔镜)协助肿瘤切除并修复肠壁缺损。机器人手术系统联合结肠镜手术8例,腹腔镜联合结肠镜手术5例。观察手术情况、围手术期情况和术后病理以及随访情况。**结果** 13例患者手术均顺利完成,无中转开腹或术中输血。中位手术时间85(60~120) min,中位术中出血量3(2~5) ml,淋巴结清扫中位数3(1~5)枚,肿瘤环周切缘中位距离0.8(0.5~1.0) cm;其中1例术后病理示淋巴结转移,予以追加根治性手术。全组患者术后中位排气时间1(1~2) d,均在术后1 d拔除尿管并下床活动,中位住院时间4(3~5) d。全组均未出现腹腔感染、吻合口漏及出血。全组患者中位随访时间10(6~12)个月,均未发现肿瘤复发及转移,生活质量满意。**结论** 机器人手术系统(或腹腔镜)与结肠镜两种微创平台优势互补,联合进行T1期结直肠癌切除手术安全可行,且术后短期预后良好。

【关键词】 结直肠肿瘤,早期; 腹腔镜内镜联合手术; 机器人手术; 腹腔镜
基金项目:国家自然科学基金(U2004112)

Application of robotic (or laparoscopic) surgery combined with colonoscopy in T1 stage colorectal cancer surgery: 13 cases

Zhou Quanbo, Yang Shuaixi, Cui Wenming, Wang Fuqi, Chang Yuan, Sun Haifeng, Yuan Weitang
Department of Colorectal and Anal Surgery, The First Affiliated Hospital of Zhengzhou University, Zhengzhou 450001, China
Corresponding author: Yuan Weitang, Email: yuanweitang@zzu.edu.cn

【Abstract】 Objective To investigate the feasibility and safety of a robotic surgical system (or laparoscopy) in combination with colonoscopy (combined) for the treatment of stage T1N0M0 colorectal cancer. **Methods** This was a descriptive case series. Indications for combined dual-scope surgery in this study were as follows: (1) preoperative colonoscopic examination of lesions in the

DOI:10.3760/cma.j.cn441530-20230508-00154
收稿日期 2023-05-08　　**本文编辑** 卜建红
引用本文:周全博, 杨帅玺, 崔雯铭, 等. 机器人手术系统(或腹腔镜)联合结肠镜在T1期结直肠癌手术中的应用:13例报告[J]. 中华胃肠外科杂志, 2023, 26(8): 763-767. DOI: 10.3760/cma.j.cn441530-20230508-00154.

middle and upper rectum and colon with pathologically confirmed high-grade intraepithelial neoplasia, intramucosal adenocarcinoma, or adenocarcinoma; (2) no distant or local lymph node metastases; and (3) endoscopic ultrasound and magnetic resonance imaging evidence of tumor invasion of the mucosal or submucosal, but not the muscular, layer (i.e., T1). The clinical data of 13 patients with stage T1 colorectal cancer who had undergone dual-scope combined resection using a robotic surgery system or laparoscope-assisted combined colonoscopy surgery at the First Affiliated Hospital of Zhengzhou University from April to October 2022 were retrospectively collected, including 6 males and 7 females, with a median age of 59 (48~88) years old. The tumors were located in the upper and middle rectum in six patients, in the sigmoid colon in three, and in the ascending colon in four. The median maximum diameter of the tumors was 3.0 (1.8 – 5.0) cm. The surgery was performed by a robotic surgery system (or laparoscopy) with peritumoral D1 lymph node dissection at the first station in the tumor area. The tumors were resected under direct vision and the defects in the intestinal wall were using a robotic surgery system (or laparoscopy). A robotic surgery system was combined with colonoscopy in eight cases and laparoscopy combined with colonoscopy in the remaining five. Studied variables includes surgical and pathological features, postoperative factors, and outcomes. **Results** Surgery was successful in all 13 patients with no need for conversion to open surgery or intraoperative blood transfusion. The median operating time was 85 (60 – 120) minutes, median intraoperative bleeding 3 (2 – 5) mL, median number of lymph nodes harvested 3 (1 – 5), and the median circumferential resection margin 0.8 (0.5 – 1.0) cm. Postoperative pathological examination showed lymph node metastasis in one patient, who therefore underwent additional radical surgery. The median postoperative time to ambulation was 1 (1 – 2) days. The urinary catheters of all patients were removed 1 day after surgery and the median length of stay was 4 (3 – 5) days. No abdominal infection, anastomotic leakage or bleeding occurred in any of the study patients. The median follow-up time was 10 (6 – 12) months, during which no tumor recurrence or metastasis was found, and the quality of life was satisfactory. **Conclusions** The combination of two minimally invasive platforms, a robotic surgery system (or laparoscopy) and colonoscopy, is safe and feasible for resection of stage T1 colorectal cancer and has a good short-term prognosis.

【**Key words**】 Colorectal neoplasms, early stage; Laparoscopy and endoscopy cooperative surygery; Surgical robots; Laparoscopy

Fund program: National Natural Science Foundation of China (U2004112)

结直肠癌是常见的恶性肿瘤之一[1-2]。近年来，随着人们健康意识增强以及结直肠癌筛查措施的落实，结直肠早癌发现率越来越高[3]。对T1期(T1N0M0)结直肠癌患者，外科医生多行手术治疗，术后病理淋巴结转移率仅7%~15%[4-5]。约90%的患者经受了过多的肠管切除和不必要的淋巴结清扫[6]；内镜医生对T1N0M0期结直肠癌热衷于行内镜黏膜下剥离术(endoscopic submucosal dissection，ESD)治疗，结果有较高比例的患者因为基底切除深度不够而补充外科手术[7-8]。为了避免外科过度手术和内镜治疗不足，近年来郑州大学第一附属医院结直肠肛门外科利用机器人手术系统或腹腔镜辅助联合结肠镜，对T1期结直肠早癌患者行双镜联合切除术，取得良好治疗性效果[9]。报道如下。

资料与方法

一、一般资料

采用描述性病例系列研究的方法。本研究中双镜联合手术适应证：(1)术前经肠镜检查病变部位为直肠中上段以及结肠，病理证实为高级别上皮内瘤变、黏膜内腺癌或腺癌；(2)无远处转移以及局部淋巴结转移；(3)内镜超声及MRI提示肿瘤侵犯深度为黏膜或黏膜下层即T1，未侵及肌层。将2022年4—10月期间，在郑州大学第一附属医院应用双镜联合治疗的13例结直肠癌患者临床资料纳入分析。

其中男性6例，女性7例，中位年龄59(48~88)岁；肿瘤位于直肠中上段6例，乙状结肠3例，升结肠4例；肿瘤最大径中位数3.0(1.8~5.0) cm；机器人手术系统联合结肠镜治疗8例，腹腔镜辅助联合结肠镜治疗5例。本研究获医院伦理委员会讨论通过(审批号：2023-KY-0402-003)。所有患者均签署知情同意书。13例患者具体临床资料见表1。

二、手术操作步骤

患者均采用气管插管，吸入及静脉复合麻醉，取改良截石位。消毒铺巾腹部及会阴部后，腹部组手术团队根据肿瘤部位布置戳卡位置，建立气腹，探查腹腔。会阴组手术团队经肛门行结肠镜检查，

表 1　13 例 T1 期结直肠癌患者基本临床资料

病例	性别	年龄(岁)	肿瘤长径(cm)	肿瘤位置	分化程度
1	男	88	3.0	直肠	中分化
2	女	60	3.0	乙状结肠	中分化
3	女	48	4.5	直肠	中分化
4	女	53	2.5	直肠	中分化
5	女	83	3.2	直肠	中分化
6[a]	男	52	5.0	升结肠	中分化
7	女	68	3.0	回盲部	中分化
8	男	56	1.8	直肠	低分化
9	男	74	3.6	直肠	中分化
10	女	58	3.0	乙状结肠	中分化
11	女	54	3.0	回盲部	中分化
12	男	59	2.8	结肠脾曲	中分化
13	男	69	3.6	乙状结肠	中分化

注：[a]除病例 6 有淋巴结转移，其余病例均无淋巴结转移、脉管浸润和神经浸润

寻找并定位肿瘤。腹部组手术团队根据结肠镜定位肿瘤后，行肿瘤部位肠管旁第一站淋巴结清扫，清扫范围为肿瘤上下缘约 2 cm，以及近肠管 1/4 的系膜。肠壁切开前通过结肠镜，对肠腔进行充分灌洗，避免肠内容物污染腹腔。术者通过机器人手术系统或腹腔镜辅助联合结肠镜，将病变周围肠壁进行间断缝合并悬吊，避免肠液溢出；同时，用碘伏纱布置于预切肠壁周围进行保护。在腹腔镜或机器人手术系统辅助下，结肠镜在距离肿瘤边缘 0.5~1.0 cm 处定位，肠镜 dual 刀全层切透肠壁，经腹腔镜或机器人手术系统辅助行肿瘤及肠壁全层切除。腹腔内消毒肠壁处缺损后，使用自封线连续全层缝合肠壁，并再次加固浆肌层。冲洗并消毒手术区域，不放置引流。直肠病变处术后放置肛管减压。见图 1。

三、观察指标

主要观察指标为手术情况（包括有无中转开腹、手术时间、术中出血量和淋巴结清扫数量及术中并发症）、围手术期情况（包括术后排气时间、拔尿管时间、进食时间、下床活动时间、术后并发症及住院时间）、术后病理（包括肿瘤环周切缘和淋巴结转移情况）和随访情况。随访了解肿瘤是否复发或转移，术后饮食和排便等生活质量；并通过结肠镜检查肿瘤切除缝合处有无狭窄。

四、随访方法

每个月电话随访 1 次，了解患者生活质量及有无不适。每 3 个月门诊复查肿瘤标志物；每 6 个月入院复查 CT 及肠镜。随访截止时间 2023 年 4 月。

五、统计学方法

使用 SPSS 18.0 统计软件对数据进行统计学分析，计量资料以 *M*（范围）表示，计数资料采用例表示。

结　　果

13 例患者手术均顺利完成，无中转开腹或术中输血。中位手术时间 85（60~120）min，中位术中出血量 3（2~5）ml，淋巴结清扫中位数 3（1~5）枚，肿瘤环周切缘中位距离 0.8（0.5~1.0）cm。术后肿瘤标本见图 2。术后中位排气时间 1（1~2）d，均在术后 1 d 拔除尿管并下床活动，中位住院时间 4（3~5）d。全组均未出现腹腔感染、吻合口漏及出血。有 1 例升结肠 T1 期肿瘤患者，术后病理发现淋巴结转移（1/4），及时追加了升结肠癌根治术。全组患者中位随访时间 10（6~12）个月，均未发现肿瘤复发及转移。结肠镜检查肿瘤切除缝合处未有狭窄。所有患者术后饮食、排便规律，生活质量满意。

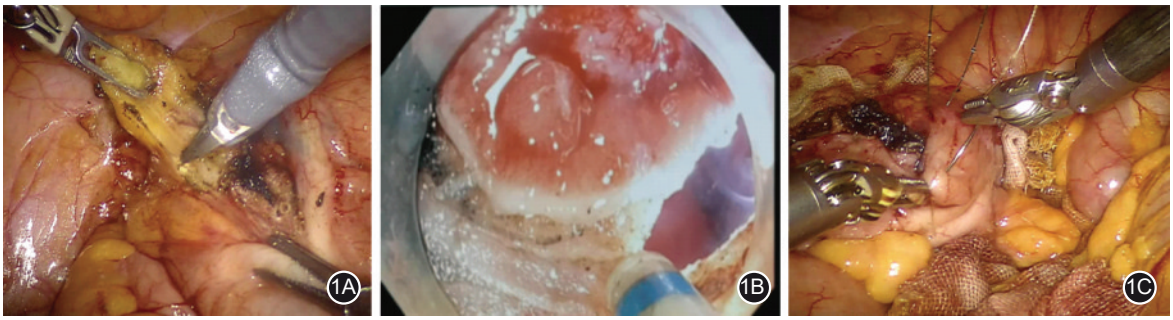

图 1　术中图片（机器人联合结肠镜手术）　1A. 机器人手术系统辅助下行肠周淋巴结清扫；1B. 肠镜下完整全层切除肿瘤及肠壁；1C. 机器人手术系统辅助下，自封线连续全层缝合肠壁

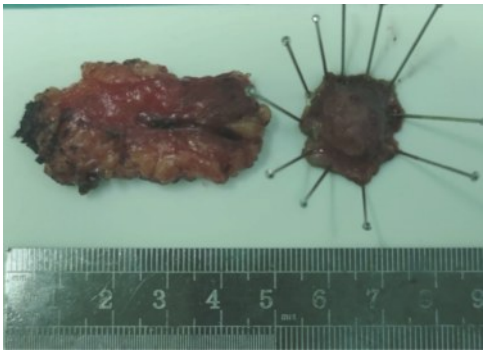

图2 直肠上段T1期肿瘤机器人联合结肠镜切除术后标本及第1站淋巴结

讨 论

近些年来，T1期结直肠癌行ESD的病例迅速增加，由于担心会出现切除深度不足、肿瘤残留或淋巴结转移问题，常考虑是否追加外科手术[10]。而T1期的结直肠癌患者淋巴结转移率比较低，文献报道为7%~15%，约有90%的患者未发生区域淋巴结转移[11-12]。因此一般情况下，T1期肿瘤肠管部分切除足以替代肿瘤根治术手术。但T1期肿瘤患者术前淋巴结状态难以准确判断。目前，术前确定淋巴结是否存在转移的方法主要是内镜超声、CT、MRI或PET-CT等技术，而此类技术识别微小淋巴结转移的准确率并不高[13]。此外，前哨淋巴结活检也是近几年临床应用的一种手段，如今已经在乳腺癌和皮肤癌的治疗中被广泛应用。前哨淋巴结即第一站接受肿瘤区域引流的淋巴结，其阳性与否，可为后续淋巴结的是否清扫提供理论依据。因此，在机器人手术系统或腹腔镜辅助下，利用结肠镜实现肿瘤的局部全层切除并进行第一站淋巴结清扫，能够最大程度地保留消化道的完整性，同时可极大地提高肿瘤的根治性。相应地，由于更加微创并能够减轻患者的痛苦，从而缩短患者住院时间、降低患者治疗费用。

目前，腹腔镜联合结肠镜进行结直肠肿瘤治疗的报道已有很多，但大多都是局限在腹腔镜辅助结肠镜行良性巨大息肉的切除、或结肠镜定位下行腹腔镜结直肠癌根治术，在T1期结直肠癌中的配合应用目前尚未有文章报道[14-15]。据了解，国内大部分医学中心腹腔镜与结肠镜分属不同科室部门，学科的细化和分割让很多的医院无法开展双镜联合手术。然而，以结直肠肿瘤为中心的多学科团队协作的出现及推广，让许多内外科单打独斗的场面得以终结，取而代之的是更多学科的融合，这也使得双镜联合技术在未来有更广阔的发展空间和发展前景。

郑州大学第一附属医院结直肠肛门外科将腹腔镜或机器人手术系统与结肠镜两者密切配合，共同完成手术。腹腔镜或机器人手术系统发挥如下作用：第一，游离肿瘤区域系膜，充分暴露肿瘤周围肠壁，清扫肿瘤旁第一站淋巴结，保证了早癌的根治性；第二，通过推动和牵拉肠壁等操作，帮助内镜下肿瘤的充分暴露和精准切除；第三，用于监视和保护，防止肠腔内肿瘤细胞和细菌污染腹腔，并及时处理出血等相关并发症；第四，修复肠壁缺损：第1层全层内翻缝合，第2层浆肌层加固，操作简便高效，如同开放手术。结肠镜所发挥的独特优势主要体现在两方面：第一，肠腔内精准定位肿瘤；第二，直视下距肿瘤边缘0.5 cm全层切除肿瘤，可精准把控切缘距肿瘤边缘的距离，既可避免距离过近带来肿瘤残留风险，又可避免过度切除增加缝合难度和肠腔狭窄风险。因此，腹腔镜或机器人手术系统与结肠镜作用相辅相成，优势互补。

相较于传统腹腔镜，机器人手术系统3D视野更清晰，机械手臂可以在狭小空间内完成多角度旋转，操作无死角，更稳定，更精密[16-17]。机器人手术系统在修复肠壁缺损方面更具优势。但目前基于机器人手术系统双镜联合应用的研究不多，而多集中在传统腹腔镜的双镜联合方面[18-19]。随着国内机器人手术系统普及率的快速提升，为后续开展大规模的研究提供了基础，相信在不远的将来，机器人手术系统联合结肠镜治疗T1期结直肠癌会变得越来越广泛[20]。

综上所述，机器人手术系统（或腹腔镜）联合结肠镜治疗T1期结直肠癌的效果良好，两者取长补短，各自的优势能得到充分发挥，可很好地弥补各自单独手术的局限性。双镜联合技术为T1期结直肠癌的治疗提供了新的治疗方式，减少了患者手术创伤，避免了器官的切除，加快了患者的术后恢复，降低了患者的住院费用，真正达到了微创外科时代“更小创伤、更少疼痛和更快恢复”的目标。我们同时也应清醒地认识到，目前在双镜联合治疗T1期结直肠癌领域，尚缺乏多中心的前瞻性临床随机对照研究数据，期待有更多的医学中心开展此类临床研究，为相关临床操作规范或指南的制定提供更多的循证医学证据。

利益冲突　所有作者均声明不存在利益冲突

作者贡献声明　周全博：设计研究方案，实施方案，文稿撰写；杨帅玺：整理资料，指导文稿撰写；崔雯铭：伦理申请，整理资料；王福奇：整理资料，随访；常远、孙海峰：实施方案，整理资料；袁维堂：设计研究方案，指导文稿撰写

参　考　文　献

[1] Qu R, Ma Y, Zhang Z, et al. Increasing burden of colorectal cancer in China [J]. Lancet Gastroenterol Hepatol, 2022, 7(8): 700. DOI: 10.1016/S2468-1253(22)00156-X.

[2] Gupta N, Kupfer SS, Davis AM. Colorectal cancer screening [J]. JAMA, 2019, 321(20): 2022-2023. DOI: 10.1001/jama.2019.4842.

[3] Hashiguchi Y, Muro K, Saito Y, et al. Japanese Society for Cancer of the Colon and Rectum (JSCCR) guidelines 2019 for the treatment of colorectal cancer [J]. Int J Clin Oncol, 2020, 25(1): 1-42. DOI:10.1007/s10147-019-01485-z.

[4] Wang HS, Liang WY, Lin TC, et al. Curative resection of T1 colorectal carcinoma: risk of lymph node metastasis and long-term prognosis [J]. Dis Colon Rectum, 2005, 48(6): 1182-1192. DOI:10.1007/s10350-004-0935-y.

[5] 谢华兵, 张吉翔, 刘传, 等. 早期结直肠癌定义的思考[J]. 中华消化杂志, 2022, 42(10): 715-717. DOI: 10.3760/cma.j.cn311367-20220220-00075.

[6] 孙海峰, 周全博, 王文秀, 等. 肠切除术后残余肠道适应现象的研究进展[J]. 中华胃肠外科杂志, 2022, 25(12): 1132-1137. DOI:10.3760/cma.j.cn441530-20220510-00208.

[7] Lee SW, Garrett KA, Shin JH, et al. Dynamic article: long-term outcomes of patients undergoing combined endolaparoscopic surgery for benign colon polyps [J]. Dis Colon Rectum, 2013, 56(7): 869-873. DOI: 10.1097/DCR.0b013e3182821e58.

[8] Aslani N, Alkhamesi NA, Schlachta CM. Hybrid laparoendoscopic approaches to endoscopically unresectable colon polyps [J]. J Laparoendosc Adv Surg Tech A, 2016, 26(8): 581-590. DOI:10.1089/lap.2015.0290.

[9] 崔雯铭, 常远, 王文秀, 等. 机器人手术系统联合结肠镜施行结肠肿瘤切除+D1淋巴结清扫术[J]. 中华胃肠外科杂志, 2022,25(8):731-733. DOI: 10.3760/cma.j.cn441530-20220627-00279.

[10] Park SS, Kim BC, Lee DE, et al. Comparison of endoscopic submucosal dissection and transanal endoscopic microsurgery for T1 rectal neuroendocrine tumors: a propensity score-matched study[J]. Gastrointest Endosc, 2021,94(2):408-415.e2. DOI: 10.1016/j.gie.2021.02.012.

[11] Tominaga K, Nakanishi Y, Nimura S, et al. Predictive histopathologic factors for lymph node metastasis in patients with nonpedunculated submucosal invasive colorectal carcinoma [J]. Dis Colon Rectum, 2005, 48(1): 92-100. DOI:10.1007/s10350-004-0751-4.

[12] Sakuragi M, Togashi K, Konishi F, et al. Predictive factors for lymph node metastasis in T1 stage colorectal carcinomas[J]. Dis Colon Rectum, 2003, 46(12): 1626-1632. DOI: 10.1007/BF02660767.

[13] 王屹. 直肠癌转移性淋巴结影像诊断及其临床应用[J]. 中华胃肠外科杂志, 2016, 19(6): 630-633. DOI: 10.3760/cma.j.issn.1671-0274.2016.06.007.

[14] Suzuki K, Saito S, Fukunaga Y. Current status and prospects of endoscopic resection technique for colorectal tumors[J]. J Anus Rectum Colon, 2021, 5(2): 121-128.DOI:10.23922/jarc.2020-085.

[15] 黄忠诚,刘祺,刘升锋,等. 内镜指导下腹腔镜手术治疗胃肠道肿瘤[J]. 中国普通外科杂志, 2010,19(10):1123-1125.

[16] Becker F, Morgul H, Katou S, et al. Robotic liver surgery-current standards and future perspectives [J]. Z Gastroenterol, 2021, 59(1): 56-62. DOI: 10.1055/a-1329-3067.

[17] 张海容, 袁维堂, 周全博, 等. 机器人与腹腔镜在中下段直肠癌根治术中的应用效果比较[J]. 中华胃肠外科杂志, 2017, 20(5):540-544. DOI: 10.3760/cma.j.issn.1671-0274.2017.05.013.

[18] Liu ZH, Jiang L, Chan FS, et al. Combined endolaparoscopic surgery for difficult benign colorectal polyps [J]. J Gastrointest Oncol, 2020, 11(3): 475-485. DOI: 10.21037/jgo.2019.12.11.

[19] 宁勇,陈跃宇. 腹腔镜与内镜双镜联合在直肠癌治疗中的应用进展[J]. 中国普外基础与临床杂志,2015,22(4):499-503. DOI:10.7507/1007-9424.20150131.

[20] Guraieb-Trueba M, Rivera-Mendez VM, Sanchez-Robles JC. Combined endoscopic-robotic resection of a giant polyp to avoid colorectal resection[J]. CRSLS, 2021, 8(1). DOI:10.4293/CRSLS.2020.00097.