·论著·

双镜联合手术在早期胃癌中的临床应用探索：15例报告

陈重飙[1]　李达周[2]　张再重[1]　赵盼[1]　伊龙[1]　叶瑞凤[1]　高琴[1]　王雯[2]　王烈[1]

[1]福建医科大学福总临床医学院（联勤保障部队第九〇〇医院）普通外科，福州 350025；[2]福建医科大学福总临床医学院（联勤保障部队第九〇〇医院）消化内科，福州 350025

陈重飙和李达周对本文有同等贡献

通信作者：王烈，Email：fzptwk@163.com；王雯，Email：wangwenfj@163.com

【摘要】 目的　探讨胃镜联合腹腔镜（双镜联合）治疗早期胃癌的应用情况。**方法**　采用描述性病例系列研究方法，回顾性收集2020年5月至2022年10月期间于解放军联勤保障部队第九○○医院行双镜联合的15例cT1b期胃癌患者病例资料，其中男性9例，女性6例；年龄中位数59（47~76）岁；中位体质指数20.9（18.3~26.2）kg/m^2，病变位于胃小弯侧胃窦7例，胃角8例。所有病例均经活检病理及超声内镜评估，均在同期行内镜黏膜下剥离术（ESD）+腹腔镜下区域淋巴结清扫。观察指标为手术及病理情况、术后情况和随访情况。**结果**　本组患者ESD手术操作时间中位数45（30~82）min，腹腔镜淋巴结清扫时间（45.1±8.6）min。淋巴结清扫时的术中失血量中位数30（10~80）ml。13例患者术后水平切缘阴性；其中SM1期4例，均无淋巴结转移；SM2期9例，其中分别有1例因区域淋巴结阳性、2例因ESD标本脉管阳性（淋巴结阴性）追加标准远端胃大部D_2根治术，切除标本未发现淋巴结转移；另外2例垂直切缘阳性，均同期行标准远端胃大部D_2根治术，其中1例发现淋巴结阳性（第3组，1枚）。双镜治疗术后出现胃排空障碍4例，经对症治疗后均恢复良好；可疑淋巴漏1例，保守处理后治愈；无术后出血、腹腔感染、切口感染病例。中位随访14（6~26）个月，所有病例均未发现肿瘤复发及转移，有3例患者术后3~6个月营养评分为B级，均为胃大部切除手术患者；2例双镜手术患者自述术后反酸、嗳气较术前次数增加。**结论**　双镜联合技术治疗早期胃癌是安全可行的，值得临床探索。

【关键词】 胃肿瘤，早期；　胃镜；　腹腔镜；　腹腔镜内镜联合手术；　内镜黏膜下剥离术；　局部淋巴结清扫

基金项目：福建省自然科学基金（2020J01139、2022J01489）

Exploration of the clinical application of combined endoscopic and laparoscopic surgery in early gastric cancer: 15 cases

Chen Zhongbiao[1], Li Dazhou[2], Zhang Zaizhong[1], Zhao Pan[1], Yi Long[1], Ye Ruifeng[1], Gao Qin[1], Wang Wen[2], Wang Lie[1]

[1]Department of General Surgery,Fuzong Clinical Medical College Affiliated to Fujian Medical University (the 900th Hospital of the Joint Logistics Support Force of Chinese PLA), Fuzhou 350025, China; [2]Department of Gastroenterology, Fuzong Clinical Medical College Affiliated to Fujian Medical University (the 900th Hospital of the Joint Logistics Support Force of Chinese PLA), Fuzhou 350025, China

Chen Zhongbiao and Li Dazhou contributed equally to this article

Corresponding authors: Wang Lie, Email: fzptwk@163.com; Wang Wen, Email: wangwenfj@163.com

DOI：10.3760/cma.j.cn441530-20230504-00143

收稿日期　2023-05-04　　**本文编辑**　王静　万晓梅

引用本文：陈重飙, 李达周, 张再重, 等. 双镜联合手术在早期胃癌中的临床应用探索:15例报告[J]. 中华胃肠外科杂志, 2023, 26(8): 757-762. DOI: 10.3760/cma.j.cn441530-20230504-00143.

【Abstract】 **Objective** To investigate the application of combined gastroscopy and laparoscopy (dual scope) in the treatment of early gastric cancer. **Methods** In this descriptive case series study, we retrospectively collected data on 15 patients with cT1b stage gastric cancer who had undergone combined laparoscopic and endoscopic surgery in the 900th Hospital of the People's Liberation Army of China from May 2020 to October 2022. The study cohort comprised nine men and six women of median age 59 (range: 47 – 76) years and median body mass index 20.9 (range: 18.3 – 26.2) kg/m^2. Seven of the lesions were located on the lesser curvature of the gastric antrum and eight in the gastric angle. All lesions were biopsied for pathological examination and evaluated by endoscopic ultrasonography, followed by endoscopic submucosal dissection (ESD) and laparoscopic regional lymph node dissection. Studied variables included surgical and pathological features, postoperative factors, and outcomes. **Results** In this group of patients, the median (range) operative time for ESD was 45 (30 – 82) minutes, the duration of laparoscopic lymph node dissection (45.1±8.6) minutes, and the median (range) intraoperative blood loss during lymph node dissection 30 (10 – 80) mL. Of the 13 patients with negative postoperative horizontal margins, four were stage SM1 and had no lymph node metastases (Stage SM1) and nine were Stage SM2, of which had one positive regional lymph node and two received additional standard distal gastrectomy with D2 lymphadenectomy concurrently because of positive ESD specimens (lymph node negative). No lymph node metastases were found in the surgical specimens of these patients. The remaining two patients had positive vertical margins; both had undergone concurrent standard distal gastrectomy with D2 lymphadenectomy. One of them was found to be lymph node positive (No. 3, one node). Four patients had impaired gastric emptying after dual-scope treatment, all of whom recovered well with symptomatic management; one patient with a suspected lymphatic leak was also managed conservatively. There were no cases of postoperative bleeding, abdominal infection, or incisional infection. At a median follow-up of 14 (6 – 26) months, no tumor recurrence or metastasis had been identified in any of the patients. Three patients had a grade B nutrition score 3 to 6 months after surgery, all of whom had undergone major gastrectomy, and two patients who had undergone dual-scope surgery reported an increase in acid reflux and belching after surgery compared with the preoperative period. **Conclusion** A combined technique is safe and feasible for the treatment of early gastric cancer and is worthy of further exploration.

【Key words】 Stomach neoplasms, early; Gastroscopy; Laparoscopy; Laparoscopy and endoscopy cooperative surgery; Endoscopic submucosal dissection; Local lymph node dissection

Fund programs: Natural Science Foundation of Fujian Province (2020J01139, 2022J01489)

早期胃癌是指无论是否伴有淋巴结转移、局部病变仅局限于黏膜层和黏膜下层的胃癌，以内镜黏膜下剥离术（endoscopic submucosal dissection，ESD）为代表的内镜下切除，是早期胃癌的主流治疗手段，已经显示出微创和功能保留等优势[1-2]。ESD的适应证主要是部分cT1a期病例，而cT1b期胃癌单纯行内镜下切除病理学癌残留的风险较高，且发生淋巴结转移的风险高达19.6%，故国内外指南并不推荐行ESD治疗[3]。随着腹腔镜与内镜联合手术（双镜联合手术）的兴起与发展，对于部分早期胃癌患者，行双镜联合治疗在预后方面显示出不劣于传统的根治性手术，同时又体现了其在保功能方面的优势[4]。ESD联合腹腔镜下区域淋巴结清扫成为一种可能的选择，现将我院近年来开展的15例T1b期胃癌双镜联合手术患者临床和随访资料总结报道。

资料与方法

一、研究对象

本研究中的双镜联合手术适应证：（1）经胃镜及超声胃镜评估为侵犯黏膜下层的早期胃癌，病理活检为中高分化腺癌；（2）胃低张高分辨CT进一步明确肿瘤侵犯层次并排除明显淋巴结转移及远处转移；（3）肿瘤位于胃角、胃窦小弯侧，肿瘤最大径≤2 cm。禁忌证：（1）严重心肺疾病或其他严重性疾病不能耐受手术的患者；（2）既往有胃部手术史、上腹部重大手术史、胃ESD手术史或腹腔其他脏器恶性肿瘤史；（3）合并其他部位的恶性肿瘤。

采用描述性病例系列研究方法，将2020年5月至2022年10月期间于解放军联勤保障部队第九〇〇医院行双镜联合的15例cT1b期胃癌患者病例资料纳入分析，其中男性9例，女性6例；中位年龄

59(47~76)岁;中位体质指数20.9(18.3~26.2) kg/m^2,病变位于胃小弯侧胃窦7例,胃角8例。见表1。

本研究经解放军联勤保障部队第九○○医院伦理委员会审批通过(审批号:2020-005)。

二、手术方法

1.麻醉方法及体位:所有患者均采用气管插管全身麻醉,取平卧剪刀位。

2.ESD操作:在保证水平切缘足够的情况下,严格参照ESD相关指南执行操作[5]。所有患者均由我院消化内科同一名主任医师完成ESD操作。

3.腹腔镜下淋巴结清扫:常规5孔法,清扫第1、3、5、7、8、9、11p、12a组淋巴结。具体如下。

手术通道建立后,协助内镜再次评估肿瘤位置并使用钛夹进行胃壁外标记,再次明确病变为胃体或胃窦小弯侧的早期胃癌。ESD开始前使用弹簧钳适当夹闭十二指肠球部,避免过多气体进入远端肠管。ESD顺利完成后,吸净胃腔内的气体及液体退出胃镜。于大网膜的胃系膜边缘处由左向右打开胃结肠韧带,进入小网膜囊,助手牵拉胃胰皱襞,使胃左血管尽量垂直,由胃左血管左侧胰腺上缘打开网膜囊被膜,暴露脾动脉起始段,清扫第11p组淋巴结并顺利进入胃胰皱襞的左侧Toldt间隙,并向膈肌脚方向扩展,同时清扫腹腔干左侧的淋巴结,根部暴露胃左动静脉,使用Hemolock夹夹闭后离断,第7和第9组淋巴结清扫完成,沿肝总动脉向右侧分离,清扫第8a组及部分第8p组淋巴结,暴露胃右血管,根部结扎后沿肝固有动脉向肝门方向分离。助手向腹侧牵拉胃壁小弯侧,从胃后方紧贴胃壁游离胃小弯侧系膜,两侧分别至贲门和幽门,游离深度至离断大部分血管,于游离的创面处垫一纱布,将胃摆放至正常位置。助手牵拉胃小弯侧系膜,主刀牵拉胃壁,由胃角处紧贴胃壁分离胃系膜并与上述分离的层面贯通,贯通后分别向贲门及幽门方向延伸扩展,并沿肝固有动脉投影表面切开肝胃韧带表面脂肪组织,与后面间隙贯通,完成第12a组淋巴结清扫,至此腹腔镜下完成第1、3、5、7、8、9、11p、12a组淋巴结清扫。将上述淋巴结装入标本袋内,检查创面及ESD创面,ESD创面有明显薄弱处给予缝合。为避免术后出现胃下垂或胃扭转等,将胃小弯侧与肝胃韧带残留的断端边缘缝合固定数针。扩大脐上切口至2 cm大小,取出上述淋巴结标本,送冰冻病理检查。经网膜孔(winslow孔)放置一26F引流管于胃小弯侧、胰腺上缘,由右上腹戳卡孔引出固定。

三、标本病理检查流程及方式

1.ESD标本:所有标本均按ESD常规进行固定拍照,送冰冻病理初步确认切缘情况,后续行常规病理及免疫组织化学检查。

2.淋巴结标本:对于淋巴结>5 mm的且能被触摸到的进行冰冻病理检查,同时记录淋巴结组别,剩余组织全部使用4%甲醛溶液固定后进行常规病理及免疫组化检查。

四、术后治疗方案

所有ESD患者术后全程应用抑酸药及胃黏膜保护剂。按实际情况进行肠内肠外营养相结合的方式进行术后营养支持治疗。所有患者术后均常规留置腹腔引流管。

术后出现反酸、嗳气、恶心、呕吐,且术前无明显上诉症状者,均考虑为胃排空障碍,可进食半流质饮食但仅有腹胀、嗳气的分为轻中度的胃排空障碍;无法进食伴有恶心、呕吐,且留置胃管有大量胃液引出的分为重度胃排空障碍[6]。

五、术后分层处置

对于术后病理证实为SM1期且切缘阴性的患者不再追加手术,长期随访观察;切缘阳性的患者尽快追加标准远端胃大部D_2根治术;切缘阴性的SM2期且淋巴结阳性的患者,同样给予追加标准远端胃大部D_2根治术;淋巴结阴性但有危险因素(包括:淋巴管血管浸润阳性、神经侵犯阳性、低分化或未分化癌)的患者,给予追加标准远端胃大部D_2根治术,无危险因素的则长期随访观察。

六、观察指标

(1)手术及病理情况:包括手术时间(包括ESD时间、淋巴结清扫时间等)、出血量(仅大致记录腹腔镜淋巴结清扫出血部分)、术后病理情况、淋巴结阳性情况以及追加手术情况。(2)术后情况:包括切口愈合情况、是否术后胃穿孔、淋巴漏、术后出血、胃肠道功能情况(胃瘫或胃排空障碍导致的反酸、嗳气、腹胀等)、主观整体营养评估量表(patient-generated subjective global assessment, PG-SGA)。

七、随访方法

术后1个月复查胃镜、精查胃镜、肿瘤标志物、血常规、血液生化、全腹部增强CT;若发现肿瘤局部复发或淋巴结、器官转移的即时按指南进行治疗;此后每隔3个月复查以上项目。每次复查进行

营养评分(PG-SGA)[7]及消化系统症状问诊。随访截至2023年4月30日。

八、统计学方法

采用Excel对数据进行统计,本研究中计数资料因不足20例,故采用例数表示。正态分布的计量资料用$\bar{x}\pm s$表示,偏态分布的计量资料用M(范围)表示。

结　果

一、手术及病理情况

本组患者ESD手术操作时间中位数45(30~82) min;腹腔镜淋巴结清扫时间(45.1±8.6) min;淋巴结清扫的术中失血量中位数30(10~80) ml,术后病理显示中高或高分化腺癌。2例ESD冰冻病理提示垂直切缘阳性,同期行标准根治性胃大部切除术。余13例水平切缘均为阴性,其中4例为SM1期,均无淋巴结转移;9例为SM2期,分别有1例因淋巴结阳性(2枚)、2例因ESD标本脉管阳性(淋巴结阴性)追加远端胃大部D_2根治性手术,余6例SM2期患者均随访观察,未追加手术。双镜手术与追加手术处置流程见图1。

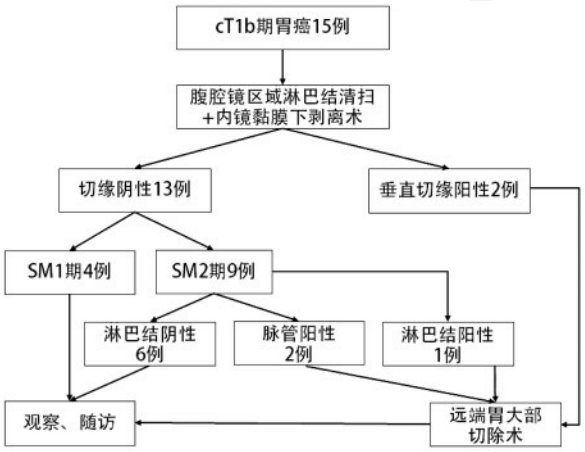

图1 早期胃癌双镜手术与追加手术处置流程

2例垂直切缘阳性的患者同期追加手术后有1例淋巴结转移(位于第3组,1枚)。3例二期追加手术的病例,二期切除标本未发现淋巴结转移。

二、术后情况

单纯双镜治疗的10例患者术后出现胃排空障碍4例,经对症治疗后均恢复良好;可疑淋巴漏1例,淋巴漏患者最大腹腔引流液达570 ml/d,经禁食、抑酸、抑酶等处理后治愈;无术后出血、腹腔感染、切口感染病例。5例追加行胃大部切除术的患者术后均恢复顺利,无明显术后并发症出现。见表1。

三、随访情况

中位随访14(6~26)个月,所有病例均未发现肿瘤复发及转移,有3例患者术后3~6个月营养评分为B级,均为胃大部切除手术患者;2例双镜手术患者自述术后反酸、嗳气较术前次数增加。见表1。

表1 15例行双镜联合切除术早期胃癌患者临床病理资料信息

临床病理资料	数据
性别(例,男/女)	9/6
体质指数[kg/m^2,M(范围)]	20.9(18.3,26.2)
年龄[岁,M(范围)]	59(47,76)
肿瘤位置(例)	
胃窦小弯	7
胃角小弯	8
肿瘤组织分化情况	
中分化	6
高分化(含高级别上皮内瘤变)	9
肿瘤最大径[cm,M(范围)]	1.5(0.5,2.0)
ESD手术时间[min,M(范围)]	45(30,82)
淋巴结清扫时间(min,$\bar{x}\pm s$)	45.1±8.6
淋巴结清扫失血量[ml,M(范围)]	30(10,80)
ESD切缘	
阴性	13
基底阳性	2
淋巴结阳性情况	2
追加手术情况	
二期D_2根治	3
同期D_2根治	2
无	10
随访症状	
腹胀	4
反酸	2
嗳气	2
营养评分(PG-SGA)[a]	
A级	12
B级	3

注:ESD为内镜黏膜下剥离术;[a]为术后3~6个月营养评分

讨　论

出于谨慎,本研究入选的患者主要限定为胃小弯侧(胃窦、胃角)中高分化的早期胃癌,且肿瘤直径较小,因此主要清扫小弯侧的淋巴结。有研究表明,早期胃癌的淋巴结转移主要局限于胃周淋巴结及第7、8a及第9组淋巴结[8]。另外,Mizuno等[9]研

究表明，早期中段胃癌发生第6组淋巴结转移率极低。因此，本研究的患者没有清扫第6组淋巴结。为了避免因神经损伤导致术后出现胃肠道功能异常，清扫过程中尽可能保留迷走神经主干及分支，即不对血管表面附着的神经纤维过分烧灼或破坏。有随机对照研究表明，保留迷走神经对于术后改善腹泻和食欲方面有明显优势[10]。当然也有研究表明，保留迷走腹腔支意义不大，而保留肝支在保护胆囊收缩功能及预防胆囊结石方面有确定作用[11]。虽然腹腔镜手术已常规清扫第8p和第12p组淋巴结，但我们没有进行这一范围的淋巴结清扫，一是认为必要性不大，二是对于保留胃的手术清扫这一区域的淋巴结难度相对较大。

早期胃癌包括T1N0~3M0期，即部分病例存在淋巴结转移风险。Wang等[12]回顾性分析结果显示，分化型早期胃癌转移率为14.4%，未分化型早期胃癌的淋巴结转移发生率为26.4%。Milhomem等[13]也报道了相似的结果。而淋巴结转移是影响早期胃癌病例预后的独立危险因素[14]。Lee等[15]研究显示，存在淋巴管浸润的早期胃癌患者淋巴结转移发生率为62.4%。国内外多个研究结果均证实，淋巴管侵犯是早期胃癌淋巴结转移的重要危险因素[12,16]。淋巴脉管侵犯也是影响早期胃癌患者预后的独立危险因素[17]。肿瘤直径对于淋巴结转移的影响目前没有统一的说法，如有研究数据显示，随着胃癌病灶直径增大，淋巴结转移风险也随之增加[12]。但也有研究显示，肿瘤直径与淋巴结转移情况并无相关性[18]。综上，我们对于早期胃癌术后SM2期患者进行分层管理时，淋巴结虽然检测结果为阴性，但是有上述危险因素（低分化及脉管侵犯）的仍归纳为高风险组，建议行标准的D_2手术。虽然目前研究表明，肿瘤大小与淋巴转移无明显关联，但是出于逐步探索的严谨性，所以本研究主要针对肿瘤长径≤2 cm的中高分化腺癌，后期探索可逐步扩大这一指征。

另外值得关注的是，如何显示和定位可疑阳性的淋巴结或胃癌的前哨淋巴结（sentinel lymph node，SLN）。可以看到，本组患者术后胃排空障碍发生率较高，猜测这与稍广泛的淋巴结清扫可能损伤了胃的迷走神经及“鸦爪”有关，如果能更精准地清扫，有可能降低其发生率。但因为胃癌的淋巴结转移具有复杂性和跳跃性，很难做到单个精准抓取[19-20]。因此，胃癌的SLN不是单个存在的淋巴结，而是成片存在的引流区，即前哨淋巴引流区（sentinel lymphatic basin，SLB）。日本一项随机对照研究表明，对于直径≤4 cm的T1~2期肿瘤SLN检出率为98%，判定转移状态准确率为99%[21]。另有研究结果表明，相比单独获取显影SLN，采用前哨淋巴结引流区清扫（lymphatic basin dissection，LBD）可以显著提高SLN的检出率（92.3%比50%）[22]。因此，成片的SLB活检才能更准确地反映淋巴结的转移状态。吲哚菁绿荧光成像技术在早期胃癌SLB定位活检逐渐凸显出优势和应用的广泛性，我国也制定了相应的共识[23]。结合显影定位技术的SLB清扫更能精准、微创、有效且有针对性地实施早期胃癌的区域淋巴结清扫，值得进一步研究[21,24-25]。

术中快速病理检查的灵敏度和特异度也制约了本研究手术方案的顺利实施，目前，本中心常规执行的仍然是普通快速病理切片，对于原发灶及淋巴结转移情况的判定无法做到快速、准确。若术中病理可以真实、准确地反映原发灶和SLB转移的情况，我们就能同期决定是否联合胃壁切除或是否同时行标准的胃大部切除术。解决术中快速病理的时效性和准确性，是制约区域淋巴结清扫或联合胃部分切除这种更微创技术推广应用的关键。本研究中有5例患者进行了追加手术，其中有3例是因淋巴结无法快速确定是否转移或是否存在高风险情况而导致二期追加手术的。因此，引进快速、准确的病理检测手段是促进双镜技术在早期胃癌中应用的关键。

2012年，日本Abe等[26]报道了团队在2008年首次实施腹腔镜辅助内镜下胃壁全层切除术（endoscopic full-thickness resection，EFTR）治疗早期胃癌取得了不错的治疗效果。韩国Hur等[27]则应用SLB的概念，在EFTR的基础上同时进行前哨淋巴结引流区清扫（sentinel basin dissection，SBD），也获得较好的临床预后。基于此，我们选择范围更小的病例，主要选择胃小弯侧下部癌、肿瘤最大径<2 cm的非溃疡型肿瘤，行更加微创的局部淋巴结清扫加ESD的双镜联合治疗，既没有腹腔种植的风险，也能有效进行淋巴结清扫，获取SLB，术后根据病理结果准确分层，能更精准、更微创地治疗SM2期患者，为SM2期患者极致的保功能、保脏器提供了可能。出于更加审慎的态度和患者利益为重的考量，我们对于垂直切缘阳性的2例病例直接

同期追加了标准的D_2根治术，而没有行胃壁部分切除联合淋巴结清扫的术式。当然，这也是一个值得探讨的方向。

本研究目前只是作为一个临床探索，目前纳入病例较少，且随访时间较短，还无法准确体现其安全性和临床预后情况，不具有临床广泛参考价值，针对T1b早期胃癌仍应更加谨慎和理性的对待。

利益冲突 所有作者均声明不存在利益冲突

作者贡献声明 王烈、王雯：主要负责实验设计、手术规划、手术实施；陈重飙、李达周：负责配合手术计划设计、手术实施、患者术后管理、论文撰写；张再重、赵盼、伊龙：负责文献收集、阅读、总结、汇报和论文修编；陈重飙、赵盼、伊龙、叶瑞凤、高琴：负责病历书写、数据采集和分析、病理追踪复核、随访

参 考 文 献

[1] 张庆瑞, 郭春光, 张月明, 等. 内镜黏膜下剥离术与外科手术治疗未分化型早期胃癌远期疗效对比 [J]. 中华胃肠外科杂志, 2021, 24(5): 413-419. DOI: 10.3760/cma.j.cn.441530-20200402-00179.

[2] 戎龙, 蔡云龙, 年卫东, 等. 国内单中心早期胃癌外科切除与内镜黏膜下剥离术疗效比较 [J]. 中华胃肠外科杂志, 2018,21(2):190-195. DOI: 10.3760/cma.j.issn.1671-0274.2018.02.014.

[3] 苗儒林,李子禹,季加孚. 从中国胃肠肿瘤外科联盟相关数据分析我国早期胃癌诊治现状和发展趋势[J]. 中国实用外科杂志, 2019, 39(5): 419-423. DOI: 10.19538/j. cjps. issn 1005-2208.2019.05.03.

[4] 朱纯超, 赵刚. 腹腔镜-内镜联合局部胃切除治疗早期胃癌 [J]. 中华胃肠外科杂志, 2020, 23(10): 939-943. DOI: 10.3760/cma.j.cn.441530-20200713-00417.

[5] 日本胃癌學會. 胃癌治療ガイドライン[M]. 5版. 東京:金原出版株式会社,2018.

[6] Camilleri M, Kuo B, Nguyen L, et al. ACG Clinical Guideline: Gastroparesis[J]. Am J Gastroenterol, 2022, 117(8): 1197-1220. DOI: 10.14309/ajg.0000000000001874.

[7] 石英英, 张晓伟, 袁凯涛, 等. PG-SGA操作标准介绍[J]. 中华肿瘤防治杂志, 2013, (22): 1779-1782. DOI: 10.3969/j.issn.1673-5269.2013.22.019.

[8] 梁建刚, 梁寒, 邓靖宇, 等. 1456例胃癌淋巴结转移规律的临床研究[J]. 中华胃肠外科杂志, 2018, 21(10): 1154-1160. DOI: 10.3760/cma.j.issn.1671-0274.2018.10.014.

[9] Mizuno A, Shinohara H, Haruta S, et al. Lymphadenectomy along the infrapyloric artery may be dispensable when performing pylorus-preserving gastrectomy for early middle-third gastric cancer[J]. Gastric Cancer, 2017,20(3): 543-547. DOI: 10.1007/s10120-016-0632-2.

[10] Kim SM, Cho J, Kang D, et al. A randomized controlled trial of vagus nerve-preserving distal gastrectomy versus conventional distal gastrectomy for postoperative quality of life in early stage gastric cancer patients[J]. Ann Surg, 2016, 263(6): 1079-1084. DOI: 10.1097/SLA.0000000000001565.

[11] Furukawa H, Ohashi M, Honda M, et al. Preservation of the celiac branch of the vagal nerve for pylorus-preserving gastrectomy: is it meaningful? [J]. Gastric Cancer, 2018, 21(3): 516-523. DOI: 10.1007/s10120-017-0776-8.

[12] Wang J, Wang L, Li S, et al. Risk factors of lymph node metastasis and its prognostic significance in early gastric cancer: a multicenter study[J]. Front Oncol, 2021, 11: 649035. DOI: 10.3389/fonc.2021.649035.

[13] Milhomem LM, Milhomem-Cardoso DM, da Mota OM, et al. Risk of lymph node metastasis in early gastric cancer and indications for endoscopic resection: is it worth applying the east rules to the west?[J]. Surg Endosc, 2021, 35(8):4380-4388. DOI: 10.1007/s00464-020-07932-7.

[14] 刘庆伟, 李勇, 檀碧波, 等. 早期胃癌患者临床病理特征与淋巴结转移因素分析[J]. 中华普通外科杂志, 2022,37(4):255-259. DOI:10.3760/cma.j.cn113855-20210831-00525.

[15] Lee HH, Yoo HM, Song KY, et al. Risk of limited lymph node dissection in patients with clinically early gastric cancer: indications of extended lymph node dissection for early gastric cancer[J]. Ann Surg Oncol, 2013, 20(11): 3534-3540. DOI: 10.1245/s10434-013-3124-1.

[16] Kim H, Kim JH, Park JC, et al. Lymphovascular invasion is an important predictor of lymph node metastasis in endoscopically resected early gastric cancers[J]. Oncol Rep, 2011,25(6):1589-1595. DOI: 10.3892/or.2011.1242.

[17] Liu C, Zhang R, Lu Y, et al. Prognostic role of lymphatic vessel invasion in early gastric cancer: a retrospective study of 188 cases[J]. Surg Oncol, 2010, 19(1): 4-10. DOI: 10.1016/j.suronc.2008.10.003.

[18] 余磊, 赵亚军, 宁忠良. 早期胃癌淋巴结转移的相关危险因素分析[J]. 中国普外基础与临床杂志, 2018, 25(10):1190-1193. DOI: 10.7507/1007-9424.201803050.

[19] Li GZ, Doherty GM, Wang J. Surgical management of gastric cancer: a review[J]. JAMA Surg, 2022, 157(5): 446-454. DOI: 10.1001/jamasurg.2022.0182.

[20] 欧阳喜,郝腾飞. 胃癌淋巴结微转移的研究进展[J]. 中国普通外科杂志,2015,24(4):589-592. DOI:10.3978/j.issn.1005-6947.2015.04.023.

[21] Kitagawa Y, Takeuchi H, Takagi Y, et al. Sentinel node mapping for gastric cancer: a prospective multicenter trial in Japan[J]. J Clin Oncol, 2013,31(29):3704-3710. DOI: 10.1200/JCO.2013.50.3789.

[22] Kelder W, Nimura H, Takahashi N, et al. Sentinel node mapping with indocyanine green (ICG) and infrared ray detection in early gastric cancer: an accurate method that enables a limited lymphadenectomy[J]. Eur J Surg Oncol, 2010,36(6):552-558. DOI: 10.1016/j.ejso.2010.04.007.

[23] 中华医学会外科学分会胃肠外科学组. 吲哚菁绿近红外光成像在腹腔镜胃癌根治术中应用中国专家共识(2019版)[J]. 中国实用外科杂志, 2020, 40(2): 139-144. DOI: 10.19538/j.cjps.issn1005-2208.2020.02.02.

[24] Kinami S, Nakamura N, Miyashita T, et al. Life prognosis of sentinel node navigation surgery for early-stage gastric cancer: outcome of lymphatic basin dissection[J]. World J Gastroenterol, 2021, 27(46): 8010-8030. DOI: 10.3748/wjg.v27.i46.8010.

[25] 蒋恺,费伯健,高其忠,等. 内镜黏膜下剥离术联合腹腔镜前哨淋巴结活检术治疗早期胃癌26例分析[J]. 中国普外基础与临床杂志, 2014, 21(7): 851-854. DOI: 10.7507/1007-9424.20140201.

[26] Abe N, Takeuchi H, Shibuya M, et al. Successful treatment of duodenal carcinoid tumor by laparoscopy-assisted endoscopic full-thickness resection with lymphadenectomy [J]. Asian J Endosc Surg, 2012,5(2):81-85. DOI: 10.1111/j.1758-5910.2011.00120.x.

[27] Hur H, Lim SG, Byun C, et al. Laparoscopy-assisted endoscopic full-thickness resection with basin lymphadenectomy based on sentinel lymph nodes for early gastric cancer [J]. J Am Coll Surg, 2014,219(3):e29-e37. DOI: 10.1016/j.jamcollsurg.2014.05.016.