·专题论坛·

放射性肠损伤的影像诊断与评估

王屹
北京大学人民医院放射科，北京 100044
Email: wang_yi@hsc.pku.edu.cn

【摘要】 鉴于放射性肠损伤会降低患者生活质量，甚至影响患者预后，及时诊断和准确评估成为放疗后术前诊断及随访中非常重要的环节。影像学检查在放射性肠损伤的诊断中起到至关重要的作用。CT具有扫描速度快、扫描范围广的优点，但其软组织分辨率限制了其诊断效能。MRI具有软组织分辨率高、多角度、多序列、多参数成像的优势，同时可用于评价原发肿瘤治疗效果，但其扫描范围有限。直肠腔内超声可用于观察直肠壁各层厚度、黏膜下层血流信号及微小溃疡及瘘管形成情况。放射性肠损伤的主要影像表现为肠壁增厚、增强扫描分层强化、瘘管、脓肿形成等。既往有研究证实，部分影像特征与疾病的严重程度及预后具有相关性。但是上述影像特征缺乏特异性，在结合患者放疗病史的同时，仍需与肠道肿瘤、缺血性改变及其他肠道炎性病变相鉴别。

【关键词】 放射性肠损伤； 计算机断层扫描； 磁共振成像； 诊断； 评估

Imaging diagnosis and evaluation of radiation-induced intestinal injury

Wang Yi
Department of Radiology, Peking University People's Hospital, Beijing 100044, China
Email:wang_yi@hsc.pku.edu.cn

【**Abstract**】 Radiation-induced intestinal injury significantly impacts the quality of life and even prognosis of patients. Timely diagnosis and accurate assessment are crucial in clinical practice. Imaging examinations play a vital role in the diagnosis and evaluation of radiation-induced intestinal injury. CT offers fast scanning speed and wide coverage but has limited soft tissue resolution. On the other hand, MRI offers superior soft tissue resolution, along with the capability for multi-sequence and multi-parameter imaging, and the ability to assess the effect of tumor treatment. However, its scanning range is restricted. Endorectal ultrasound enables observation of rectal wall thickness, submucosal blood flow signals, and the development of micro-ulcers and fistulas. The key imaging features of radiation-induced intestinal injury include intestinal wall thickening, layered enhancement on contrast-enhanced scans, fistula formation, and abscess formation, and so on. Previous studies have established correlations between certain imaging features and the severity as well as prognosis of the disease. Nonetheless, these imaging features lack specificity, and require differentiation from tumors, ischemic changes, and other intestinal inflammatory lesions, considering the patient's radiotherapy history in conjunction with the imaging findings.

【**Key words**】 Radiation-induced intestinal injury; Computer tomography; Magnetic resonance imaging; Diagnosis; Evaluation

放射性肠损伤是指放射治疗盆腔、腹腔或腹膜后肿瘤所引起的肠道并发症，可累及直肠、结肠和小肠。根据病理学特征和临床表现以3个月为界，放射性肠损伤分为急性和慢性两种类型[1]。急性放射性肠损伤一般发生在放疗期间或放疗结束后3个月内，主要病理学改变为肠黏膜炎性反应；慢

DOI：10.3760/cma.j.cn441530-20230808-00039
收稿日期 2023-07-15　　**本文编辑** 朱雯洁
引用本文：王屹. 放射性肠损伤的影像诊断与评估[J]. 中华胃肠外科杂志, 2023, 26(10): 929-934. DOI: 10.3760/cma.j.cn441530-20230808-00039.

性放射性肠损伤发生于放疗后3个月后或其症状迁延超过3个月，主要病理变化包括进行性闭塞性肠壁终末小动脉炎、大面积的肠壁胶原蛋白沉积以及纤维化、新生血管形成，晚期进展可导致肠壁坏死、溃疡、穿孔或瘘管形成、肠壁纤维化和瘢痕形成，进一步引起腹膜炎、腹腔脓肿、肠腔狭窄和肠梗阻。放射性肠损伤不仅会增加患者痛苦、降低患者生存质量，且会延长或中断放疗疗程，继而进一步影响患者预后[1]。放射性肠损伤的及时诊断与准确评估，是放疗后术前诊断及随访监测中非常重要的环节，对临床及时制定治疗策略、改善患者预后和生活质量有重要意义。本文将重点介绍放射性肠损伤常用影像学检查方法、影像学特征及其鉴别诊断，为临床提高放射性肠损伤诊治效率提供参考。

一、放射性肠损伤的影像学检查方法

放射性肠损伤缺乏特异性的症状、体征和血清学标志物，容易漏诊或被误诊为其他肠道炎性病变或肿瘤复发。通过直接观察肠道黏膜病变并组织活检，肠镜能够明确放射性肠损伤的位置，并进行严重程度分级，其中对位于回肠末端及乙状结肠的病变评价，具有非常重要的意义。然而肠镜检查的局限性在于，检查前肠道清洁以及受检者接受程度将影响肠镜检查结果，且肠镜无法显示肠壁各层次及腹盆腔内肠道周围病变状况，不能实现全面诊断[2]。CT或MRI横断面影像学检查可以弥补上述不足，明确病变范围、程度以及并发症，并进一步评价腹部盆腔其他脏器受累情况[3-5]。此外，影像学检查还可排除肿瘤复发，尤其是对于具备手术指征的慢性放射性肠损伤患者。目前，常用于放射性肠损伤诊断和评估的影像学方法有CT小肠造影（CT enterography，CTE）、MR小肠造影（MR enterography，MRE）、MRI和经直肠腔内超声（endorectal ultrasound，ERUS）等。

相较小肠钡剂造影，CTE和MRE逐渐成为小肠病变临床常用检查方法[6-9]。两种方法检查前均需清洁肠道、检查前8 h禁食、检查前1 h口服含甘露醇水2 500~3 000 ml充盈肠腔、且于检查前20 min内肌注山莨菪碱；均需经外周静脉注射造影剂并完成动脉期及门脉期扫描[6]。CT和MRI可用于评估放射性肠损伤的累及范围、程度和数量（短段或长段、单个或多个狭窄、最远狭窄与回肠瓣之间的距离），还能够进一步评估腹部盆腔并发症，如脓肿、瘘管形成等。

与CT相比，MRI具有无辐射、软组织分辨率高的优点，可通过多方位及多序列成像显示肠壁层次、系膜血管、瘘管和腹盆腔脓肿等情况。MRI不仅可以检出放射性肠损伤和是否合并周围器官、软组织间隙、盆壁及肌群等的放射性损伤，而且还可以评价原发肿瘤（如宫颈癌、直肠癌）治疗效果[7,10]。对于可疑直肠局部狭窄、直肠或肛管瘘管形成的患者，可行MRI排粪造影以明确狭窄部位、排粪状态下肠内容物通过瘘管进入其他结构或器官的情况[2]。但是，MRI的扫描范围有限，扫描时间较长，且容易受到运动伪影的干扰。

ERUS可以有效观察直肠壁各层厚度、黏膜下层血流信号及微小溃疡及瘘管形成情况。多普勒成像也可以较为敏感地评估直肠的血管分布[11]。但是，ERUS仅可用于直肠放射性肠损伤评估，小肠及结肠放射性肠损伤评估还需进行其他检查。

二、放射性肠损伤的影像学特征

鉴于病史明确、临床表现明确，多数呈一过性、自愈性，急性放射性肠损伤并不需要过多影像学检查，其影像学表现也鲜有报道。本文着重阐述慢性放射性肠损伤的影像学表现。

1. 放射性肠损伤影像表现：不同肠段对于放射损害的敏感度不同，直肠最为敏感，依次为乙状结肠、横结肠、回肠、空肠及十二指肠。放射性损伤后肠壁炎性水肿，T2加权像中黏膜-黏膜下层-固有肌层，依次呈现为低信号-高信号-中等信号的“同心圆征”，见图1；高b值扩散加权像中黏膜-黏膜下层-固有肌层，则依次呈高信号-低信号-中等信号；T1加权像平扫呈低信号，增强后黏膜层及固有肌层分别强化，亦称为“同心圆征”。CT增强后，其表现与MRI增强影像表现一致，肠壁黏膜层及固有肌层强化，肠黏膜下层因水肿而未呈强化，肠管横截面亦呈“同心圆”表现[12]。见图2和图3[13]。肠壁黏膜炎性反应加重时，黏膜层还可以进一步出现分层，T2影像中由内向外，呈高信号-稍低信号表现。放射性肠损伤黏膜溃疡表现为肠壁内缘不规则，上述影像中所示黏膜连续性中断。放射性损伤后肠壁纤维化及慢性炎性反应的病理改变导致肠壁不均匀增厚，肠系膜固定肠管，肠腔狭窄，T2加权像信号减低、扩散加权成像信号减低、T1加权像显示肠壁强化程度减低。继发不完全肠梗阻可为CT影像所诊断[2,14]。

赵本琦等[15]基于手术后病理结果，将放射性肠损伤严重程度分为轻度肠炎组、重度肠炎组与冰冻

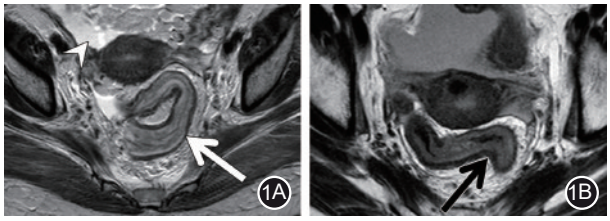

图1　一例放射性肠损伤患者肠壁炎性水肿MRI影像图[14]　1A.治疗后6个月轴位T2WI,箭头所指为增厚的肠壁,其内高信号代表水肿的黏膜下组织(白箭所示),另可见盆腔积液(箭头所示);1B.治疗后18个月轴位T2WI,可见肠壁水肿有所消退(黑箭所示)

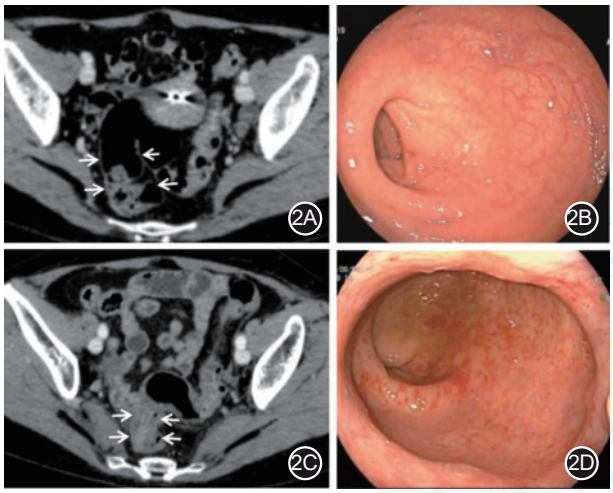

图2　一例放射性肠损伤患者放疗前后的对比[13]　2A.放疗前盆腔CT影像图,白箭所示为正常乙状结肠;2B.放疗前结肠镜下图片,乙状结肠未见异常;2C.放疗1年后盆腔CT影像图,白箭所示为增厚的乙状结肠,肠壁厚7.8 mm,符合慢性放射性肠损伤表现;2D.放疗1年后结肠镜下图片,乙状结肠黏膜充血水肿,符合慢性放射性肠损伤表现

盆腔组,根据其CT影像特征评价放射性肠损伤严重程度的评估。结果显示,重度肠炎组和冰冻盆腔组中累及回肠末端者比例远高于轻度肠炎组;重度肠炎组和冰冻盆腔组在CT图像中多呈现肠壁软组织样增厚、肠腔狭窄、肠壁不均匀明显强化。

此外,Cai等[16]于放疗前后CT图像中分别定量测定直肠系膜脂肪体积,分析发现,放射性直肠损伤组直肠系膜脂肪体积增加率明显高于非放射性直肠损伤组(P=0.024)。以直肠系膜脂肪体积增加率3.67%为临界值,诊断放射性直肠损伤的灵敏度和特异度分别为65.2%和86.2%[16]。

2.放射性肠损伤并发症:血管炎是慢性放射性肠损伤的常见病理改变。由于血管炎导致肠壁缺血,可进一步形成肠壁溃疡穿孔、腹膜炎、盆腔脓肿以及瘘管等并发症。

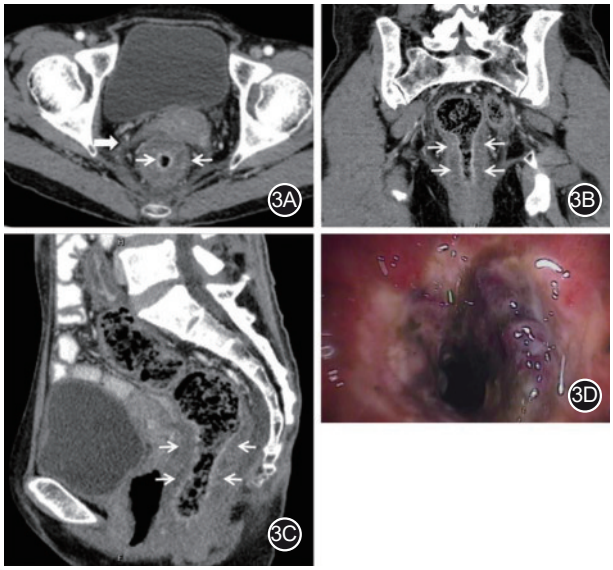

图3　一例慢性放射性肠损伤患者多角度影像图和内镜下所见[13]　3A.轴位CT图像,直肠壁增厚,较厚处16.6 mm,并呈"靶征"(黏膜面及浆膜面明显强化,中间层强化程度稍低);3B.冠状位CT图像;3C.矢状位CT图像;3D:结肠镜下见直肠黏膜明显水肿、充血。细白箭所示为增厚并分层强化的直肠壁,粗白箭所示为增厚的直肠系膜筋膜

(1)瘘管:放射性肠损伤并发症之一,常见于直肠膀胱间、直肠阴道间、直肠小肠间以及小肠之间;须注意与肿瘤复发导致的瘘管区别。MRI被推荐为诊断肠瘘的首选影像方法。无论是T2加权或增强T1加权矢状位成像,显示瘘管的效果均为最佳。T2加权成像中,瘘管典型表现为连接两个器官或结构的管状病变,管壁呈高信号;T1加权增强扫描呈现为强化的"轨道征",见图4[14]和图5[17]。鉴于软组织分辨率的局限性,普通CT难以显示部分复杂瘘管;采用增强扫描及多平面重建技术可以提高瘘管的检出率,如同MRI增强扫描一样表现为"轨道征"。另外,CT能够显示瘘管间气体以及口服造影剂的间接征象,甚至可显示气体或造影剂漏出肠腔外等[17]。如经皮肤瘘口注射造影剂后再行CT扫描、膀胱造影或阴道造影,均有利于直接显示瘘管的位置和形态[18]。

(2)吻合口漏:相关研究者期望预测直肠癌放疗后吻合口漏发生的可能,其中MRI诊断的骶前间隙宽度是术后吻合口漏的独立性预测因素,其曲线下面积为0.722,灵敏度为66.7%,特异度为72.0%,阳性和阴性预测值分别为28.6%和92.8%[19]。

(3)肠系膜、腹膜和盆壁改变:放疗将导致皮下软组织、肠系膜和盆壁软组织广泛水肿、间质增生

以及纤维组织增生等。CT平扫影像显示，皮下软组织水肿呈现为皮下脂肪密度增高、模糊，内部见条索状或网状间隔。放射性肠损伤后导致穿孔，继发盆腔脓肿既可局限于病变肠管周围，也可聚集于在远离肠穿孔区域的盆底。腹膜和盆底筋膜增厚，其中以直肠筋膜增厚最为明显[20]。骨盆骨骼肌中闭孔内外肌和肛提肌受累较为常见。

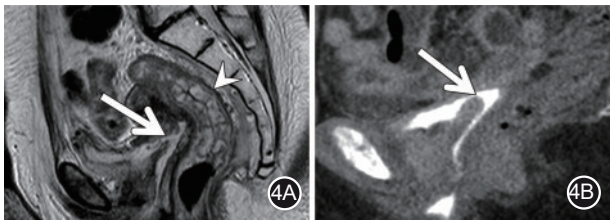

图4 一例放射性肠损伤并发膀胱阴道瘘患者的影像图[14] 4A. MRI影像图，T2WI矢状位，白箭所示为膀胱后壁与阴道前壁相通，箭头所示为增厚的直肠壁；4B.CT尿路造影矢状位，白箭所示为膀胱后壁与阴道前壁相通

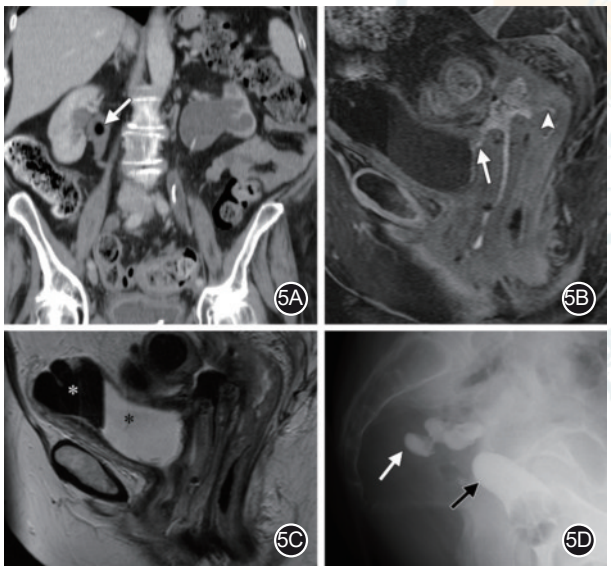

图5 一例放射性肠损伤并发乙状结肠阴道瘘患者的影像图[17] 5A.增强CT冠状位图像，右侧输尿管近段内可见气体密度影（白箭所示）；5B.矢状位T1WI增强图像，可见阴道前与膀胱相通（白箭），后与直肠相通（箭头）；5C.矢状位T2WI图像，膀胱内可见气体信号（白色*）及液体信号（黑色*）；5D.阴道造影矢状位图像，经阴道注入水溶性造影剂（黑箭）后乙状结肠内可见造影剂进入（白箭）

3. 放射性肠损伤的ERUS影像学特征：ERUS中，放射性肠损伤典型表现为肠壁弥漫增厚，分层模糊，血管分布评分增加。Cao等[21]研究结果显示，上述3种ERUS影像特征与放射性肠损伤严重程度具有相关性。此外，对于顽固性出血的放射性肠损伤患者，肠壁血流情况可表现为“串珠样”或“火海样”改变。结肠镜对于溃疡的观察受到肠黏膜污苔覆盖的影响，而ERUS则可以观察溃疡的大小、深度及溃疡底部与浆膜层的距离。如黏膜浅溃疡形成，ERUS表现为黏膜层局限性缺失，但黏膜下层连续；如深溃疡形成，则黏膜下层亦不连续[22]。

三、鉴别诊断

放射性肠损伤的影像学表现缺乏特异性，放疗史对于放射性肠损伤的诊断至关重要。影像诊断时，需要与肿瘤复发、缺血性改变及其他肠道炎性病变相鉴别。

1. 肿瘤：诊断为放射性肠损伤的患者于外科手术前，须首先排除肿瘤局部复发或新发胃肠道肿瘤。肿瘤局部复发的常见特征为不规则、不对称软组织肿物，在增强扫描呈中等或明显强化。在随访观察中，复发灶会呈逐渐增大的趋势[23]。新发胃肠道肿瘤表现为胃肠壁局限性非对称性增厚，形成软组织肿块，侵出或未侵出肠壁，淋巴结转移或癌结节形成，包括淋巴结在内所有肿瘤样病变均于增强图像呈现明显强化，存在继发胃肠道梗阻的可能。上述征象以及随访过程中的变化趋势均不是放射性肠损伤的影像特征。

2. 缺血性肠病：多由肠扭转、血栓、血管炎或外伤等因素引起，中老年人好发，在左半结肠中多见。其特征性表现为：急性期包括肠壁增厚，肠壁密度及强化程度减低，肠黏膜呈明显强化；慢性期包括肠壁不均匀轻度增厚并纤维化，肠腔扩张；可伴有肠系膜水肿、腹腔积液。肠壁及门脉系统积气提示坏疽性肠炎的发生。腹腔游离气体及实质脏器梗塞对缺血性肠病的诊断也有一定的提示作用[24]。尽管放射性肠损伤同样可能出现肠壁水肿和纤维化，但是缺血性肠病多发生于左半结肠，而放射性肠损伤多与放射区域有关。

3. 克罗恩病：好发于回肠、回盲部及右半结肠，病变肠管呈节段性、跳跃性分布；其分布与放射性肠损伤存在明显差异。尽管放射性肠损伤也可存在因肠壁水肿而分层样强化，以及肠壁纤维化而层次消失并轻度均匀强化，但克罗恩氏病更易显示为肠壁呈偏心性增厚，肠腔呈不对称狭窄。肠管周围血管增多、增粗，呈“梳齿征”或“栅栏征”是克罗恩氏病的标志性特征。另外，炎性反应穿透肠壁及邻近系膜，会引起系膜水肿及系膜区淋巴结肿大[25-26]。

4. 溃疡性结肠炎：同样溃疡性结肠的分布方式也是特征性的，即自肛端直肠逆行向上扩展，好发

于直肠、乙状结肠，呈连续性分布。发生于直肠及乙状结肠的表现为肠壁对称性增厚，增强扫描分层样强化，结肠袋消失，肠管僵硬；其与放射性肠损伤将存在鉴别困难，仍需结合放射治疗史及病变分布特征[27]。

5. 肠结核：一般见于中青年，好发于回盲部。肠结核有可能导致回盲部挛缩变形，周围淋巴结钙化甚至环状强化，可伴有肺结核及其他肠外结核[26, 28]。尽管存在一定程度影像特征交叠，上述肠结核的分布特点和影像特征均是放射性肠损伤所不具备的。

6. 假膜性结肠炎：多发生于老年人、长期使用抗生素或免疫力低下人群。主要侵犯直肠及乙状结肠，严重者可累及全结肠及远端小肠。伪膜性肠炎所呈现的“靶征”及“手风琴”样改变是区别于其他放射性肠损伤的关键性影像特征[29]。

四、结论与展望

综上所述，影像学检查是放射性肠损伤诊断和评估的可靠手段。放射性肠损伤的影像学诊断需要结合放疗病史。影像学评价时，不仅要关注受累肠管，还应注意是否伴有脓肿、瘘管形成等并发症。目前关于放射性肠损伤影像学特征与疾病严重程度及患者预后相关性的研究仍较少，希望未来的研究能在这方面进行探索，以期全面、准确地评估放射性肠损伤，为患者治疗方案制定及预后预测提供依据。

利益冲突　作者声明本文不存在利益冲突

参 考 文 献

[1] 李幼生. 放射性肠损伤的诊治现状与展望[J]. 中华胃肠外科杂志, 2020, 23(8): 723-727. DOI: 10.3760/cma. j. cn. 441530-20200513-00276.

[2] 中华医学会外科学分会结直肠外科学组,中国医师协会外科医师分会结直肠外科医师委员会,中国抗癌协会大肠癌专业委员会. 中国放射性直肠损伤多学科诊治专家共识(2021 版)[J]. 中华胃肠外科杂志, 2021, 24(11): 937-949. DOI:10.3760/cma.j.cn441530-20210927-00387.

[3] Andreyev HJ, Wotherspoon A, Denham JW, et al. "Pelvic radiation disease": new understanding and new solutions for a new disease in the era of cancer survivorship[J]. Scand J Gastroenterol, 2011,46(4):389-397. DOI:10.3109 / 00365521.2010.545832.

[4] Shadad AK, Sullivan FJ, Martin JD, et al. Gastrointestinal radiation injury: symptoms, risk factors and mechanisms [J]. World J Gastroenterol, 2013, 19(2): 185-198. DOI: 10. 3748/wjg.v19.i2.185.

[5] Forrest RD. Diabetes mellitus in north Sweden: prevalence assessed from prescriptions for anti-diabetic agents[J]. J Intern Med, 1990, 228(3):267-273. DOI: 10. 1111/j.1365-2796.1990.tb00230.x.

[6] Son JH, Kim SH, Cho EY, et al. Comparison of diagnostic performance between 1 millisievert CT enterography and half-standard dose CT enterography for evaluating active inflammation in patients with Crohn's disease[J]. Abdom Radiol(NY),2018,43(7):1558-1566.DOI:10.1007/s00261-017-1359-1.

[7] Algin O, Turkbey B, Ozmen E, et al. Magnetic resonance enterography findings of chronic radiation enteritis[J]. Cancer Imaging, 2011,11(1):189-194. DOI: 10.1102/1470-7330.2011.0026.

[8] 李操, 王世界, 唐光才. 多层螺旋 CT 口服低张小肠造影研究新进展[J]. 中国医学影像学杂志, 2014,(11):869-872. DOI: 10.3969/j.issn.1005-5185.2014.11.019.

[9] Loge L, Florescu C, Alves A, et al. Radiation enteritis: diagnostic and therapeutic issues[J]. J Visc Surg, 2020, 157(6):475-485. DOI: 10.1016/j.jviscsurg.2020.08.012.

[10] 孟真, 谭好飞, 刘伟丽, 等. 磁共振小肠造影诊断放射性肠炎的影像学特征[J]. 分子影像学杂志, 2022,45(6):838-841. DOI: 10.12122/j.issn.1674-4500.2022.06.08.

[11] Dong J, Wang H, Zhao J, et al. Ultrasound as a diagnostic tool in detecting active Crohn's disease: a meta-analysis of prospective studies[J]. Eur Radiol, 2014, 24(1):26-33. DOI: 10.1007/s00330-013-2973-0.

[12] Chen S, Harisinghani MG, Wittenberg J. Small bowel CT fat density target sign in chronic radiation enteritis [J]. Australas Radiol, 2003,47(4):450-452. DOI:10.1046/j. 1440-1673.2003.01219.x.

[13] Xiao J, Li QD. Multi-slice spiral CT evaluation of chronic radiation colitis and rectitis[J]. Exp Ther Med, 2020, 20(4): 3033-3040. DOI: 10.3892/etm.2020.9069.

[14] Papadopoulou I, Stewart V, Barwick TD, et al. Post-radiation therapy imaging appearances in cervical carcinoma[J]. Radiographics, 2016, 36(2): 538-553. DOI: 10.1148/rg.2016150117.

[15] 赵本琦, 乔建, 张晨, 等. CT 增强成像评估慢性放射性肠炎严重程度的价值[J]. 中国医学影像学杂志, 2019,27(9):687-690. DOI: 10.3969/j.issn.1005-5185.2019.09.013.

[16] Cai Y, Ma T, Zhong Q, et al. Quantitative CT measurement of left colonic and pelvic mesenteric adipose volume in radiation proctitis[J]. Ann Transl Med, 2020, 8(14): 882. DOI: 10.21037/atm-20-5102.

[17] Addley HC, Vargas HA, Moyle PL, et al. Pelvic imaging following chemotherapy and radiation therapy for gynecologic malignancies[J]. Radiographics, 2010, 30(7): 1843-1856. DOI: 10.1148/rg.307105063.

[18] Tonolini M, Magistrelli P. Enterocutaneous fistulas: a primer for radiologists with emphasis on CT and MRI[J]. Insights Imaging, 2017, 8(6): 537-548. DOI: 10.1007/s13244-017-0572-3.

[19] Ma T, Zhong Q, Cao W, et al. Clinical anastomotic leakage after rectal cancer resection can be predicted by pelvic anatomic features on preoperative MRI scans: a secondary analysis of a randomized controlled trial[J]. Dis Colon Rectum, 2019, 62(11): 1326-1335. DOI: 10.1097/DCR.0000000000001481.

[20] 兰勇, 龙晚生, 李伟, 等. 慢性放射性肠炎的多排螺旋 CT 评价[J]. 临床放射学杂志, 2014, 33(5):749-752.

[21] Cao F, Ma TH, Liu GJ, et al. Correlation between disease activity and endorectal ultrasound findings of chronic radiation proctitis[J]. Ultrasound Med Biol, 2017, 43(10): 2182-2191. DOI: 10.1016/j.ultrasmedbio.2017.06.025.

[22] 曹飞, 马腾辉, 王磊, 等. 慢性放射性直肠炎经直肠超声表现[J]. 中国医学影像技术, 2016,32(10):1536-1539. DOI:10.13929/j.1003-3289.2016.10.016.
[23] 沈文荣, 韩晶, 张兰芳, 等. 直肠癌 Miles 术后局部复发的 CT 表现[J]. 临床放射学杂志, 2002,21(11):873-875. DOI:10.3969/j.issn.1001-9324.2002.11.010.
[24] Yu H, Kirkpatrick I. An update on acute mesenteric ischemia[J]. Can Assoc Radiol J, 2023,74(1):160-171. DOI: 10.1177/08465371221094280.
[25] Hara AK, Leighton JA, Heigh RI, et al. Crohn disease of the small bowel: preliminary comparison among CT enterography, capsule endoscopy, small-bowel follow-through, and ileoscopy[J]. Radiology, 2006, 238(1): 128-134. DOI: 10.1148/radiol.2381050296.
[26] Baker ME, Hara AK, Platt JF, et al. CT enterography for Crohn's disease: optimal technique and imaging issues [J]. Abdom Imaging, 2015, 40(5): 938-952. DOI: 10.1007/s00261-015-0357-4.
[27] Deepak P, Bruining DH. Radiographical evaluation of ulcerative colitis[J]. Gastroenterol Rep (Oxf), 2014, 2(3): 169-177. DOI:10.1093/gastro/gou026.
[28] Zhao XS, Wang ZT, Wu ZY, et al. Differentiation of Crohn's disease from intestinal tuberculosis by clinical and CT enterographic models[J]. Inflamm Bowel Dis, 2014,20(5): 916-925. DOI: 10.1097/MIB.0000000000000025.
[29] Schulze M,Fritz J,Joanoviciu SD, 等. 假膜性结肠炎的 CT 诊断[J]. 放射学实践, 2009, 24(5): 577-578. DOI: 10.3969/j.issn.1000-0313.2009.05.035

·读者·作者·编者·

在本刊发表的论文中可直接使用的英文缩写名词

AEG(食管胃结合部腺癌)
AJCC(美国癌症联合委员会)
ASA(美国麻醉医师协会)
ASCO(美国临床肿瘤协会)
BMI(体质指数)
CEA(癌胚抗原)
CI(置信区间)
CSCO(中国临床肿瘤学会)
DFS(无病生存率)
DNA(脱氧核糖核酸)
EMR(内镜黏膜切除术)
ERAS(加速康复外科)
ESD(内镜黏膜下剥离术)
ESMO(欧洲肿瘤内科学会)
EUS(内镜超声检查术)
FDA(美国食品药品管理局)
GIST(胃肠间质瘤)
HR(风险比)
ICU(重症监护病房)
Ig(免疫球蛋白)
IL(白细胞介素)
ISR(经括约肌间切除术)
NOSES(经自然腔道取标本手术)
NOTES(经自然腔道内镜手术)
MRI(磁共振成像)
MDT(多学科综合治疗协作组)
NCCN(美国国立综合癌症网络)
NIH(美国国立卫生院)
NK 细胞(自然杀伤细胞)
OS(总体生存率)
OR(比值比)
PET(正电子发射断层显像术)
PFS(无进展生存率)
PPH(吻合器痔上黏膜环切钉合术)
RCT(随机对照试验)
RNA(核糖核酸)
ROC 曲线(受试者工作特征曲线)
RR(相对危险度)
PCR(聚合酶链反应)
taTME(经肛全直肠系膜切除术)
TME(全直肠系膜切除术)
TNF(肿瘤坏死因子)
UICC(国际抗癌联盟)
VEGF(血管内皮生长因子)
WHO(世界卫生组织)