·技术交流·

一种新型通便器在直肠粪嵌塞治疗中的应用

杨勇　郑帆　李俊　徐征　李龙龙　段鹏飞　唐建　黄琴
四川省德阳市人民医院胃肠外科　肛肠科，德阳 618000
通信作者：郑帆，Email：fan7jzg@foxmail.com

【摘要】　目的　探讨一种新型通便器在直肠粪嵌塞治疗中应用的可行性和安全性。**方法**　本研究采用描述性病例系列研究方法。本通便器适用于年龄为18~80岁、符合直肠粪嵌塞的诊断标准、经CT检查发现急性直肠粪嵌塞的便秘患者。禁忌证为：(1)肛门狭窄、急性肠梗阻和肠穿孔；(2)合并有直肠恶性肿瘤；(3)合并有凝血功能障碍、血小板降低、消化道出血等出血风险较高疾病的患者；(4)合并有严重心、脑、肺等系统基础疾病；(5)患有精神疾病。根据上述标准，回顾性分析德阳市人民医院于2020年7月至2023年4月期间应用新型通便器治疗的42例直肠粪嵌塞患者的临床资料。通便器由头部、螺旋状杆部和柄部组成，材料为一次性使用的不锈钢丝。治疗操作步骤如下：患者取左侧屈曲卧位，臀略突出于床边，以肛门为中心将透明密封袋固定于臀部。双手从密封袋手套入口处插入，取液体石蜡棉球润滑肛管，通便器头部和杆部螺旋体润滑两次，将通便器缓慢旋转伸入肛内，过程中注意阻力变化，待杆部螺旋体完全进入后，嘱患者吸气后做排便动作同时将螺旋体连同分解的粪团一并缓慢拖出肛外，置于密封袋污物兜。重复操作2~3次后，直肠内注入36℃生理盐水100 ml或液状石蜡60 ml，等待5~8 min后患者取蹲位，排出直肠内残留粪便。观察分析操作时间、单次治疗成功率、治疗疼痛程度和并发症发生情况。**结果**　42例患者应用新型通便器治疗全部获得成功，单次治疗成功率100%，操作时间11.0(9.0~13.3) min，治疗时发生肛门中重度疼痛20例(47.6%)，肛裂出血1例(2.4%)，治疗过程中出现心慌、冒汗等不适6例(14.3%)，所有病例均未出现直肠穿孔等严重并发症。**结论**　新型通便器用于治疗急性直肠粪嵌塞的操作简便，安全可行。

【关键词】　直肠粪嵌塞；　通便器；　便秘；　手指抠取

基金项目：德阳市科技计划重点研发项目(2020SZZ084)；四川省中医药管理局科学技术研究专项课题(2020JC0063)

专利号：ZL201610548307.4

Application of a new-type of defecator in the treatment of rectal fecal impaction

Yang Yong, Zheng Fan, Li Jun, Xu Zheng, Li Longlong, Duan Pengfei, Tang Jian, Huang Qin
Department of Gastroenterology and Proctology, Deyang People's Hospital, Deyang 618000, China
Corresponding author: Zheng Fan, Email: fan7jzg@foxmail.com

【Abstract】　Objective　This study aimed to investigate the viability and safety of a novel defecator in managing rectal fecal impaction. **Methods**　In a descriptive case series, this new defecator was administered to constipated individuals among the ages of 18 and 80 years who met the diagnostic criteria for rectal fecal impaction and were identified with acute rectal fecal impaction through CT scans. The contraindications for this defecator included: (1) Anal stenosis, acute intestinal obstruction, and intestinal perforation; (2) Concomitant rectal malignant tumors; (3) Coagulation dysfunction, low platelet counts, gastrointestinal bleeding, or other bleeding risks; (4) Patients with severe underlying conditions affecting the heart, brain, lungs, or other systems; (5) Individuals with mental health disorders. Based on these criteria, clinical data from 42 patients

DOI：10.3760/cma.j.cn441530-20230720-00008
收稿日期　2023-07-20　　**本文编辑**　朱雯洁
引用本文：杨勇, 郑帆, 李俊, 等. 一种新型通便器在直肠粪嵌塞治疗中的应用[J]. 中华胃肠外科杂志, 2023, 26(12): 1187-1191. DOI: 10.3760/cma.j.cn441530-20230720-00008.

with rectal fecal impaction who underwent treatment with the new defecator at Deyang People's Hospital between July 2020 and April 2023 were retrospectively analyzed.The defecator comprises three components: a head, a spiral rod, and a handle, constructed from disposable stainless steel wire. The treatment procedure involves the following steps: The patient assumes a flexed, supine position on their left side with their buttocks slightly protruding from the bed's edge. A transparent sealing bag is affixed to the buttocks, centered around the anus. With gloved hands inserted through the bag's entrance, a cotton ball soaked in liquid paraffin lubricates the anal canal and the head of the defecator's spiral rod. The defecator is then slowly rotated and inserted into the anus, with careful attention to any changes in resistance. Once the spiral rod is fully inserted, the patient is instructed to inhale and defecate while the defecator is slowly withdrawn, carrying the dislodged fecal matter, and depositing it into the sealed bag. This operation is repeated 2 to 3 times, followed by the injection of either 100 ml of 36°C normal saline or 60 ml of liquid paraffin into the rectum. After a 5 to 8-minute wait, the patient assumes a squatting position to expel any remaining feces from the rectum. The study assessed the operation time, single treatment success rate, pain levels during treatment, and the occurrence of complications. **Results** All 42 patients successfully underwent treatment with the new defecator device, achieving a single treatment success rate of 100%. The average operation time was 11.0 minutes (range: 9.0 to 13.3 minutes). During treatment, 20 cases (47.6%) reported moderate to severe anal pain, with 1 case (2.4%) experiencing anal fissure bleeding, and 6 cases (14.3%) reporting discomfort such as palpitations and sweating. No serious complications, including rectal perforation, were observed in any case. **Conclusion** The new defecator device demonstrates ease of use and safety, making it a feasible option for treating acute rectal fecal impaction.

【 **Key words** 】 Rectal fecal impaction; Defecator; Constipation; Finger picking

Fund programs: Deyang City Science and Technology Plan Program (Key research and development, 2020SZZ084); Science and Technology Research Program of Sichuan Administration of Traditional Chinese Medicine (2020JC0063)

Patent number: ZL201610548307.4

直肠粪嵌塞是一种与便秘相关的急症，多由于大量干结粪块停滞嵌塞在直肠壶腹部，难以自行排出，导致患者出现肛门坠胀却排便不能[1-2]。直肠粪嵌塞多见于长期慢性便秘的老年患者、长期卧床的骨折患者或因患心脑血管意外而卧床的患者。粪嵌塞发生往往较急，症状较重，患者非常痛苦[3]。严重者其嵌塞粪便可聚积至乙状结肠，若长时间不能解除症状，可能发生严重的并发症，如粪性肠梗阻、肠扭转或粪穿孔等，甚至需要行剖腹手术[4-7]。目前其主要治疗措施是人工协助排出嵌塞在肛门的积粪以解除粪便嵌塞状态，单纯的灌肠处理往往收效甚微[8-10]。现有粪嵌塞治疗方案操作繁琐，存在患者入厕跌倒风险、抠取出的粪便污染治疗室环境和患者就诊及接诊体验不良的问题[11]。为改良直肠粪嵌塞的治疗操作，笔者团队创新设计了一种通便器，完全替代手指抠取粪便的传统操作方法，取得了良好的效果。本文就这种新型通便器在直肠粪嵌塞治疗中的应用作如下报道。

一、新型通便器的结构和操作要点

1.新型通便器结构：通便器由头部、杆部和柄部组成，材料为一次性使用的不锈钢丝，见图1和图2。使用前进行高温灭菌消毒，不在内镜下使用。本通便器已获国家发明专利（专利号：ZL201610548307.4）并已实现转化。

2.新型通便器治疗操作步骤：患者取左侧屈曲卧位，臀略突出于床边，肛周皮肤常规消毒，将所有用具放于密封袋中，然后撕开密封袋外侧胶带，以肛门为中心，将透明密封袋固定于臀部。双手从密封袋手套入口处插入，取液体石蜡棉球2枚润滑肛门及肛管，1枚涂于通便器头部和杆部螺旋体润滑两次，轻柔扩肛。嘱患者深吸气后缓慢呼气，将通便器缓慢旋转伸入肛内，过程中注意阻力变化，待杆部螺旋体完全进入后，嘱患者吸气后做排便动作同时将螺旋体连同分解的粪团一并缓慢拖出肛外，置于密封袋污物兜。重复操作2~3次后，直肠内注入36℃生理盐水100 ml或液状石蜡60 ml，等待5~8 min后患者取蹲位，排出直肠内残留粪便。将密封袋移除置于污物垃圾袋。见图3和图4。

二、新型通便器的适用范围

本新型通便器适用于年龄为18~80岁、符合直肠粪嵌塞的诊断标准[1]、经CT检查发现急性直肠粪嵌塞的便秘患者。本通便器适用的禁忌证如下：（1）肛门狭窄、急性肠梗阻和肠穿孔；（2）合并有直肠恶性肿瘤；（3）合并有凝血功能障碍、血小板降低、消化道出血等出血风险较高的患者；（4）合并有严重心、脑、肺等系统基础疾病；（5）患有精神疾病。

三、临床应用

采用描述性病例系列研究方法。根据上述适应证和禁忌证，回顾性分析2020年7月至2023年4月期间，四川省德阳市人民医院治疗的急性直肠粪嵌塞患者，排除临床资料不完整和随访资料缺失，所有接受新型通便器治疗患者均由同一团队完成。本治疗技术的开展获得了四川省德阳市人民医院伦理委员会批准同意（审批号：2021-04-155-K01）。

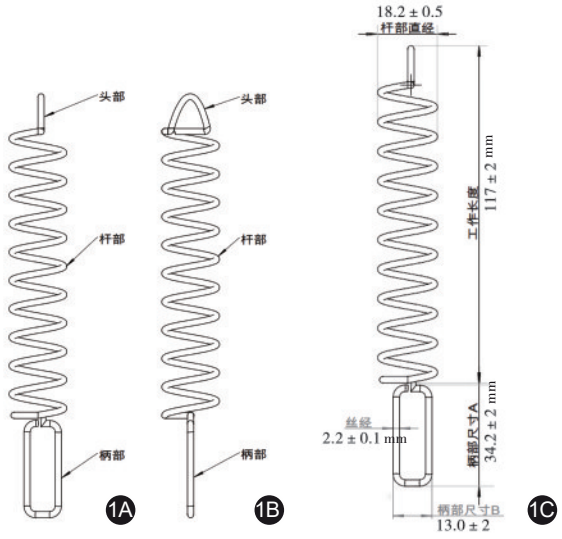

图 1　通便器结构示意图（杨勇绘制）　1A. 正面图；1B. 侧面图；1C. 各结构尺寸

图 2　通便器实物图及密封袋　2A. 通便器主体实物图；2B. 相关配件

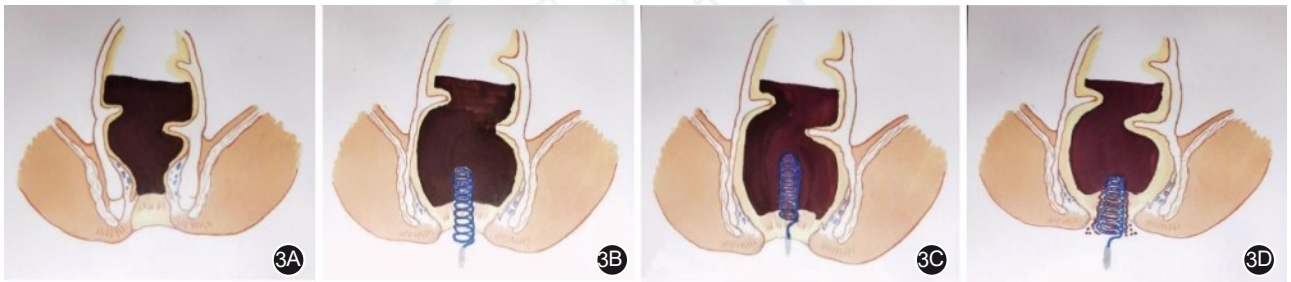

图 3　通便器治疗直肠粪嵌塞示意图（郑帆绘制）　3A. 直肠粪嵌塞状态示意图；3B. 通便器缓慢旋转伸入肛内；3C. 通便器杆部螺旋体完全进入肛内；3D. 通便器连同分解的粪团缓慢拖出肛外

图 4　通便器治疗直肠粪嵌塞实图（杨勇拍摄）　4A. 直肠粪嵌塞应用通便器治疗场景；4B. 通便器缓慢旋转伸入肛内场景；4C. 通便器杆部螺旋体完全进入肛内场景；4D. 通便器连同分解的粪团缓慢拖出肛外场景

共有 42 例最后纳入研究，临床资料见表 1。

观察本组患者操作时间、单次治疗成功率、治疗疼痛程度和并发症发生情况。操作时间定义为通便器进入肛门开始计时到粪便自主排出时间。单次治疗成功率为嵌塞粪便掏取成功患者与接受直肠粪嵌塞治疗的患者比值。疼痛评估依据疼痛数字评价量表（numerical rating scale，NRS）评估，总分为 0~10 分，0 分表示“无疼痛”，0~3 分为“轻度疼痛”，4~6 分为“中度疼痛”，7~10 分为“重度疼痛”，10 分表示“最剧烈疼痛”[12-13]。

42 例应用新型通便器的直肠粪嵌塞患者均顺利完成治疗，单次治疗成功率 100%，中位操作时间为 11.0（9.0~13.3）min。治疗时发生肛门中重度疼痛 20 例（47.6%），肛裂出血 1 例（2.4%），出现心慌、冒汗等不适 6 例（14.3%）。所有病例均未出现直肠穿孔等严重并发症。粪嵌塞解除后 42 例患者均接受规范的便秘治疗，治疗后随访 3 个月，均未再出现急性粪嵌塞。

四、讨论

当代外科学将直肠粪嵌塞状态归纳为便秘相关的急症，没有单列出来进行详细的阐述，所以许多门诊和急诊医生对此认识不足，遇到此类患者仅按便秘处置，处理方

表 1 42 例接受新型通便器治疗直肠粪嵌塞患者的一般资料

临床资料	数据
性别［例(%)］	
男	31(73.8)
女	11(26.2)
年龄(岁,$\bar{x}\pm s$)	65.5±11.6
便秘史［例(%)］	32(76.2)
便秘用药史［例(%)］	25(59.5)
症状构成［例(%)］	
肛门阻塞、坠胀感	32(76.2)
腹痛、腹胀	19(45.2)
上述兼有	9(21.4)
原发基础疾病［例(%)］	
心脑血管疾病	8(19.0)
肺部疾病	7(16.7)
骨折卧床	4(9.5)
腹部手术史	13(31.0)
糖尿病、痛风等	3(7.1)

法多选择灌肠、口服泻药等对症治疗[14]。然而,上述处理对直肠粪嵌塞患者效果不佳。直肠肛门的解剖特点是直肠壶腹膨大,肛门缩窄,当充满壶腹部的粪便直径大于肛门口径时,直肠内的粪便就像瓶塞一样堵住肛门口。嵌塞的直肠没有足够的空间,灌肠液无法进入,不能起到疏通大便的作用[15]。而口服泻药会促使嵌塞上端的粪便越积越多,加重嵌塞状态。此时人工协助排便是唯一合适的治疗措施。先将靠近肛门口部位的粪便抠出或捣碎,使其直径变小,利于粪便的排出,从而解除直肠嵌塞状态[4,15]。

传统的人工手指抠取法操作繁琐,耗时长,治疗过程使医患双方产生不良的接诊体验和就诊体验。基于此,我们团队创新制作了一种通便器用于直肠粪嵌塞的治疗。针对囤积直肠肛管的粪便密度大、集积成块的特点,设计出螺旋状抠取体,在操作时比传统徒手单向施力更有效;且抠取体在捣碎粪便的同时,就将粪便附着其上,操作方便而简便,降低了治疗过程中可能发生的并发症,所取出的粪便在通便器的密封环境中形成收集,其有效、可靠地避免了粪便向外扩散、污染,防止臭味在空气中弥漫,卫生而环保,避免了医患双方的尴尬场面,更利于避免患者间的交叉感染。对于高龄患者可以在检查床上完成所有操作,避免了经传统方式抠取粪便后入厕发生跌倒或心血管意外的风险。

经过临床实践,我们体会到在使用通便器治疗直肠粪嵌塞中,应注意以下几个方面:(1)在治疗前,医者必须要做直肠指检,初步判断嵌塞的粪块距肛缘的距离,预判通便器螺旋体进入直肠肛门的长度。(2)治疗前可结合患者 CT 影像测算直肠扩张的宽度和长度,据此选择不同型号的通便器(本通便器可根据螺旋体杆部工作长度和直径,选择小、中、大号)。(3)如遇通便器杆部进入肛门困难时,切不可暴力插入,适时回退并探明原因,如遇粪块坚硬,需交替注入开塞露或石蜡油,再配合通便器旋转式插入肛门。(4)通便器需缓慢退出肛门,不必旋转退出,防止螺旋体内的粪便脱落。(5)通便器和自制密封袋均建议一次性使用。

本研究中采用的通便器法治疗直肠粪嵌塞的成功率高,所有患者均未出现直肠穿孔等严重并发症,表明机械性抠取直肠嵌塞粪便是相对安全的。通便器在急性直肠粪嵌塞的治疗中疗效确切,在实践中明显降低了操作过程中患者的肛门疼痛程度和肛裂出血等并发症发生概率,患者对通便器治疗的满意度更高。但需强调注意,使用通便器前务必通过直肠指检和 CT 等影像学检查手段排除患者肛门狭窄、急性肠梗阻、直肠肿瘤和肠穿孔等禁忌证。本通便器设计和使用的初衷仅欲替代人工手指抠取嵌塞粪便的传统办法,并非治疗便秘的长久之策,对慢性便秘的患者还需按照相关指南和专家共识开展规范化的诊疗。

我们通便器的制作主要依靠前期转化生产厂家制作的样品消毒后使用,目前市场尚无标准产品,导致推广有一定的难度。目前,已经与相关医疗器械生产厂家协商转化,量产后期待其能在更多直肠粪嵌塞患者治疗中得到推广使用。

综上,我们自制研发的新型通便器用于治疗急性直肠粪嵌塞是安全可行的,给予了患者更好的就医体验,减轻了患者就诊的“羞耻感”,避免了诊室-厕所来回奔波及衣裤污染的“尴尬”,同时也给予了医生更好的接诊体验,避免了传统手指抠取粪块耗时耗力的低效操作。此通便器和密封袋具有较高的临床推广使用价值。

志谢 感谢四川华曙图灵增材制造技术有限责任公司在本研究中提供的帮助

利益冲突 所有作者均声明不存在利益冲突

作者贡献声明 杨勇和郑帆负责实施研究、临床治疗操作、示意图绘制、数据收集、统计分析、文稿撰写;李龙龙、段鹏飞、唐建和黄琴负责患者随访、数据收集;李俊和徐征负责操作指导、数据审核、文章审阅和修改稿件

参 考 文 献

[1] 方秀才,刘宝华. 慢性便秘[M]. 北京:人民卫生出版社,2015: 187-188.

[2] 陈少明,童卫东,胡建文,等. 现代便秘病治疗学[M]. 北京:中医古籍出版社,2022: 288-291.

[3] Alburakan A, Alshunaifi A, AlRabah R, et al. Chronic constipation that resulted in fecal impaction and colon perforation: a case report[J]. Medicine (Baltimore), 2022, 101(34):e30206. DOI: 10.1097/MD.0000000000030206.

[4] Sommers T, Petersen T, Singh P, et al. Significant morbidity and mortality associated with fecal impaction in patients who present to the emergency department[J]. Dig Dis Sci, 2019,64(5):1320-1327. DOI:10.1007/s10620-018-5394-8.

[5] Ali H, Pamarthy R, Manickam S, et al. Effect of

constipation on outcomes in mechanically ventilated patients[J]. Proc (Bayl Univ Med Cent), 2022, 35(3): 284-290. DOI: 10.1080/08998280.2022.2035153.
[6] Teng M, Zerah L, Rouet A, et al. Fecal impaction is associated with postoperative urinary retention after hip fracture surgery[J]. Ann Phys Rehabil Med, 2021, 64(6): 101464. DOI: 10.1016/j.rehab.2020.101464.
[7] Lyons A, Lee J, Cares K. Fecal Impaction in the Rectum and Rectosigmoid Colon Secondary to Sunflower Seed Ingestion[J]. Case Rep Pediatr, 2021, 2021: 4826867. DOI: 10.1155/2021/4826867.
[8] Louwagie V, Steinman MD, Wang MH. Fecal impaction in adults[J]. JAAPA, 2023, 36(5): 19-22. DOI: 10.1097/01.JAA.0000923532.69484.95.
[9] Setya A, Mathew G, Cagir B. Fecal Impaction[M]. Stat Pearls//Treasure Island (FL), 2023.
[10] 金灵, 孔霞, 李晓辉, 等. 老年卧床病人直肠粪嵌塞的病因分析及护理[J]. 西北国防医学杂志, 2000, 21(4):S49. DOI: 10.3969/j.issn.1007-8622.2000.04.048.
[11] 战丽. 粪嵌塞手助排便法操作及护理[J]. 当代护士(专科版), 2008, 16(4):53-54.
[12] 严广斌. NRS 疼痛数字评价量表 numerical rating scale [J/CD]. 中华关节外科杂志(电子版), 2014, 8(3):410.
[13] Chiarotto A, Maxwell LJ, Ostelo RW, et al. Measurement properties of visual analogue scale, numeric rating scale, and pain severity subscale of the brief pain inventory in patients with low back pain: a systematic review[J]. J Pain, 2019, 20(3): 245-263. DOI: 10.1016/j. jpain. 2018. 07.009.
[14] Tajmalzai A, Najah DM. Stercoral colitis due to massive fecal impaction: a case report and literature review[J]. Radiol Case Rep, 2021, 16(8): 1946-1950. DOI: 10.1016/j.radcr.2021.04.067.
[15] 吕益中, 沈柏儒, 彭亮. 老年人直肠粪嵌塞的门诊应急处理[J]. 中外医学研究, 2013, 11(13): 114. DOI: 10.3969/j.issn.1674-6805.2013.13.077.

·读者·作者·编者·

本刊文稿中部分常用名词的使用要求

一、规范要求(箭头后为正确用语)

大肠→结直肠
食道→食管
瘘道→瘘管
返流性食管炎→反流性食管炎
胃食管返流→胃食管反流
克隆氏病→克罗恩病
炎症性肠病→炎性肠病
何杰金病→霍奇金病
节段性肠炎→局限性肠炎
应急性溃疡→应激性溃疡
肛皮线→齿状线
提肛肌→肛提肌
横隔→横膈

纵膈→纵隔
尿生殖隔→尿生殖膈
盆隔→盆膈
直肠阴道膈→直肠阴道隔
体重→体质量
体质量指数→体质指数
淋巴腺→淋巴结
探察→探查
化验检查→实验室检查
禁忌症→禁忌证
适应症→适应证
综合症→综合征
指证→指征

机理→机制
机能→功能
机率→概率
记数法→计数法
其它→其他
松驰→松弛
疤痕→瘢痕
石腊→石蜡
H-E 染色→苏木精–伊红染色
肝昏迷→肝性脑病
抗菌素→抗生素
粘膜→黏膜
粘液→黏液

愈合期→恢复期
图象→图像
影象→影像
瘀血→淤血
血象→血常规
血色素→血红蛋白
血液动力学→血流动力学
报导→报道
侧枝→侧支
发烧→发热
份量→分量
成份→成分
浮肿→水肿

二、关于“粪”和“便”应用的建议

1.“粪”: 排粪造影　排粪功能　粪便嵌塞　粪渣　粪样物　粪石

2.“便”: 排便　排便习惯改变　便秘　便频　大便失禁　排便不尽感　通便　大便颜色异常　便血　血便　黑便　便潜血　成形便　黏液便　水样便　糊状便