·短篇论著·

纳米碳-钛夹联合标记法在Siewert Ⅱ型食管胃结合部腺癌手术中的应用价值

方永超[1] 王源钊[2] 吴伟航[1] 林楠[1] 杨劲[1] 卢维北[3] 罗子强[2] 王瑜[1]

[1]联勤保障部队第九〇〇医院普通外科,福州 350001;[2]厦门大学附属东方医院普通外科,厦门 361000;[3]福建医科大学福州总临床医学院(第九〇〇医院)普通外科,福州 350001

方永超和王源钊对本文有同等贡献

通信作者:王瑜,Email:flyfishwang@hotmail.com

Application value of the carbon nanoparticles-titanium clip labeling technique for resection of Siewert type II adenocarcinoma of the esophagogastric junction

Fang Yongchao, Wang Yuanzhao, Wu Weihang, Lin Nan, Yang Jin, Lu Weibei, Luo Ziqiang, Wang Yu

【摘要】 目的 探讨纳米碳-钛夹联合标记法确定Siewert Ⅱ型食管胃结合部腺癌(AEG)手术近端切缘的可行性。**方法** 本研究采用回顾性队列研究方法,收集2017年2月至2020年12月在联勤保障部队第九〇〇医院胃肠外科经同一治疗组确诊并治疗的63例Siewert Ⅱ型AEG患者的临床病理资料,其中2019年2月至2020年12月期间手术的30例患者,均在术前采用纳米碳-钛夹联合标记肿瘤(纳米碳-钛夹联合标记组);2017年2月至2018年12月期间手术的33例患者术前未行肿瘤标记(未标记组)。比较两组患者的术中及术后情况。**结果** 与未标记组比较,纳米碳-钛夹联合标记组探查确定近端切缘时间和手术时间均较短,术中出血量较少,离体前近端切缘长度、离体后近端切缘长度以及固定后近端切缘长度均更长,差异均有统计学意义(均$P<0.05$)。两组肿瘤向食管黏膜下浸润长度、近端切缘的收缩率以及近端切缘术中冰冻病理阳性比例差异均无统计学意义(均$P>0.05$)。两组患者术后排气时间、术后首次流质饮食时间、术后住院时间以及术后并发症情况比较,差异均无统计学意义(均$P>0.05$)。**结论** 纳米碳-钛夹联合标记法在Siewert Ⅱ型AEG手术中可以辅助术者快速客观定位,实现精准快速切除。

【关键词】 食管胃结合部腺癌; 纳米碳; 钛夹; 近端切缘

基金项目:福建省科技引导性项目(2021Y0061);联勤保障部队第九〇〇医院院立课题(2020Z02)

近年来,食管胃结合部腺癌(adenocarcinoma of the esophagogastric junction,AEG)的发病率显著升高,与胃癌发病率下降形成鲜明对比[1]。目前,AEG的治疗主要按Siewert分型行手术治疗。其中,Siewert Ⅱ型肿瘤推荐经腹入路行食管次全切除加近端胃切除或扩大全胃切除加远端食管切除[2]。但Siewert Ⅱ型AEG与膈肌距离较近,对于肿瘤分期T2及以上的Siewert Ⅱ型肿瘤,日本胃癌规约中规定首选经腹入路,保证R_0切除的同时,尽量达到5 cm近端切缘长度[3-4]。腹腔镜手术中,由于多数AEG的病灶未侵犯至浆膜面,术者只能通过肉眼观察浆膜情况定位病灶,难以准确定位肿瘤及把握5 cm的近端切缘长度,需要术前对肿物的实际浸润范围进行准确标记以辅助术者对近端切缘进行量化。

超声内镜可以准确地探测出黏膜层、黏膜下层、肌层以及浆膜层是否有肿瘤侵袭,也能探测周围的重要脏器和淋巴结,判断是否有重要脏器及淋巴结转移的情况;除此之

DOI:10.3760/cma.j.cn441530-20230816-00055

收稿日期 2023-08-16 **本文编辑** 王静

引用本文:方永超, 王源钊, 吴伟航, 等. 纳米碳-钛夹联合标记法在Siewert Ⅱ型食管胃结合部腺癌手术中的应用价值[J]. 中华胃肠外科杂志, 2024, 27(3): 274-277. DOI: 10.3760/cma.j.cn441530-20230816-00055.

外，对肿瘤TNM分期的判定也有重大的价值[5-6]。EUS可以准确判定胃肠道肿瘤在黏膜下的实际侵袭边界，弥补了传统胃肠镜仅观察黏膜表面肿瘤病变形态和边界的不足，对于胃癌，特别是AEG手术时，保证足够的近端切缘意义重大。新型纳米碳微粒悬液可对体内病灶进行染色标记，2周后仍可看到清晰的染色标记范围且无明显不良反应和严重并发症[7]。钛夹是一种金属夹，广泛应用于胃癌腹腔镜手术[8-9]。本团队于2019年开始探索在超声胃镜下明确肿瘤实际侵袭边界后，于肿瘤侵袭边界的上缘行纳米碳及钛夹标记，以此为基础，腹腔镜下观察纳米碳的染色部位，有助于快速定位肿瘤，并通过术中触摸钛夹来快速定位肿瘤上缘，从而进行精准切除。

一、资料与方法

1. 研究对象：本研究采用回顾性队列研究方法。纳入标准：(1)年龄>18岁；(2)首次发现并经术前检查及内镜活检病理，结果判断为SiewertⅡ型食管胃结合部腺癌；(3)无其他系统恶性肿瘤；(4)术前评估能够耐受手术；(5)术前全腹增强CT、胃肠钡餐、电子胃镜等术前检查综合评估肿瘤有可疑黏膜下向食管潜行浸润。排除标准：(1)有远处转移；(2)可行内镜下黏膜剥离术或内镜下黏膜切除术的早癌。

根据以上标准，收集2019年2月至2020年12月期间，在联勤保障部队第九○○医院胃肠外科经同一治疗组确诊、接受手术治疗并行纳米碳-钛夹联合标记的30例SiewertⅡ型AEG患者的临床和病理资料，为纳米碳-钛夹联合标记组；根据相同标准，另选取2017年2月至2018年12月期间术前未进行标记的33例传统手术患者作为对照(未标记组)。两组患者在性别、年龄、体质指数、Siewert分型、肿瘤直径、病理类型和肿瘤临床分期的差异均无统计学意义(均P>0.05)，具有可比性；见表1。本研究经联勤保障部队第九○○医院医学伦理委员会的批准(审批号：伦审科第2020-004号)，患者及家属知情同意。

2. 标记材料及设备：(1)试剂：纳米炭(碳)混悬注射液(规格：1 ml∶50 mg；重庆莱美药业股份有限公司)；玻璃酸钠和生理盐水(比例：1∶3)混合液；钛夹(9 mm)；(2)设备：全数字化彩色超声诊断仪；内镜注射针(nm-200U-0423)；超声内镜(EG-3270UK，频率7.5~12 MHz；日本宾得公司)。

3. 纳米碳-钛夹联合标记组标记方法及手术方法：(1)所有患者均在术前1~2 d行EUS直视下纳米碳-钛夹联合标记。内镜医师用EUS对食管、胃及周围淋巴结等进行检查，重点探查食管胃结合部，确定肿瘤浸润食管胃结合部的深度及肿瘤侵犯食管的实际高度，在其口侧1 cm处选取两点，用内镜注射针注入适量的玻璃酸钠盐水混合液使黏膜凸起，形成“水垫”，然后向“水垫”注射纳米碳混悬液0.1 ml，并在进针点的同一高度选取另外两点，用钛夹标记，检查无污染、黏膜无出血，见图1A和1B；后立即行腹部平片确认钛夹位置，见图1C；标记过程结束。所有标记操作过程均由5年以上内镜操作经验的同一组高年资医生完成，质控标准：注射点无出血、纳米碳无漏出污染胃腔。(2)手术方式：术者在腔镜下通过观察纳米碳黑染确认肿瘤实际边界，并在游离完成后，经辅助口触摸钛夹再次确认肿瘤边界，行腹腔镜辅助下贲门癌切除+食管-空肠吻合术(Roux-en-Y吻合)。在距离肿瘤边缘5 cm处离断食管，并行术中冰冻检查，若冰冻病理结果为阳性，则继续切除食管远端1 cm的组织，直到结果为阴性。(3)标本测量过程：离断食管前，测量离体前近端切缘长度(L1)。标本离体后，放置10 min，将标本沿食管-胃大弯剪开，自然展开，测量离体后近端切缘长度(L2)。离体标本用10%甲醛溶液固定，24 h后测量固定后近端切缘长度(L3)。然后，标本按间隔为0.3 cm进行切片，制成病理玻片；观察每块玻片是否有肿瘤细胞，根据观察结果计算出肿瘤潜行浸润长度(L4)。

4. 未标记组手术方法：术前对患者不作标记定位处理，食管下段及胃游离完成后，经辅助口触摸并结合术前检查确认肿瘤边界，行腹腔镜辅助下贲门癌切除+食管-空肠吻合术(Roux-en-Y吻合)。手术过程与纳米碳-钛夹联合标记组一样，分别测量L1、L2、L3以及L4。

5. 观察标准：(1)基线数据：包括性别、年龄、体质指数、肿瘤组织分型以及肿瘤TNM分型等。(2)手术情况：包括探查上切缘时间、手术时间、术中出血量、胃切除范围、近端切缘冰冻病理情况。(3)标本测量数据：包括L1、L2、L3和L4以及近端切缘的收缩率(L3/L1)。(4)术后情况：包括术后排气时间、术后首次流质饮食时间、术后住院时间以及术后并发症发生情况等。

6. 统计学方法：采用SPSS 22.0软件进行统计学分析。计量资料先进行正态分布检测，符合正态分布者用$\bar{x}\pm s$表示，组间采用两独立样本t检验进行比较。计数资料用例(%)表示，组间采用χ^2检验进行比较。P<0.05表示差异有统计学意义。

表1　纳米碳-钛夹联合标记组与未标记组SiewertⅡ型食管胃结合部腺患者基线资料的比较

组别	例数	男性[例(%)]	年龄(岁，$\bar{x}\pm s$)	体质指数(kg/m^2，$\bar{x}\pm s$)	肿瘤直径(cm，$\bar{x}\pm s$)	组织分化类型[例(%)]			肿瘤临床分期[例(%)]		
						低分化	中分化	高分化	Ⅰ	Ⅱ	Ⅲ
纳米碳-钛夹联合标记组	30	24(80.0)	63.4±7.3	21.5±1.9	3.9±1.4	4(13.3)	20(66.7)	6(20.0)	3(10.0)	11(36.7)	16(53.3)
未标记组	33	23(69.7)	61.1±6.6	23.3±1.8	3.8±1.3	4(12.1)	24(72.7)	5(15.2)	6(18.2)	12(36.4)	15(45.5)
统计值		χ^2=3.974	t=1.177	t=−0.386	t=0.411		χ^2=0.875			χ^2=1.133	
P值		0.348	0.189	0.906	0.682		0.855			0.627	

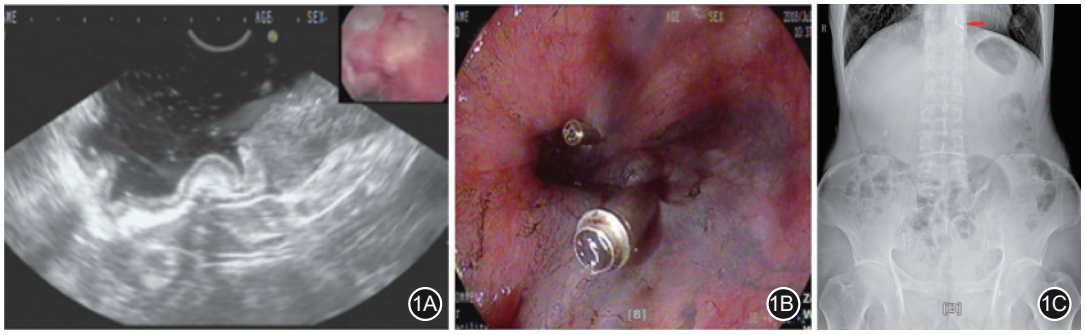

图1 纳米碳-钛夹标记过程 1A和1B.超声内镜下纳米碳-钛夹标记;1C.标记后腹部平片(红色箭头指示钛夹)

二、结果

1.手术情况比较:两组均顺利完成手术,其中纳米碳-钛夹联合标记组均未见纳米碳漏出污染腹腔、食管及胃壁穿孔等,28例浆膜面均可见纳米碳黑染,显像满意;2例染色不明显,显像不佳;标记时间(28.8±6.4) min,标记费用(2 670±72)元。与未标记组比较,纳米碳-钛夹联合标记组探查确定近端切缘时间和手术时间均较短,术中出血量较少,差异均有统计学意义(均P<0.05)。见表2。

2.标本测量数据比较:纳米碳-钛夹联合标记组L1、L2和L3均更长,差异具有统计学意义(均P<0.05)。两组L4和近端切缘的收缩率差异也均无统计学意义(均P>0.05)。纳米碳-钛夹联合标记组近端切缘术中冰冻病理阳性1例,对照组4例,差异无统计学意义(P>0.05)。见表2。

3.术后情况比较:两组患者术后排气时间、术后首次流质饮食时间、术后住院时间以及术后并发症情况比较,差异均无统计学意义(均P>0.05),见表3。术后出血患者均经再次手术后缓解,其余并发症均经保守治疗后缓解。

三、讨论

AEG是一类具有特殊生物学行为的肿瘤:肿瘤可以沿食管黏膜下潜行浸润、广泛转移和跳跃性转移[10]。因此,胃镜直视下肉眼看到的肿瘤边界并非肿瘤的实际浸润边界。SiewertⅡ型AEG手术在入路选择和手术切除范围(近端切缘的长度和胃切除的范围)等方面存在很大的争议。Ito等[11]认为,近端切缘要达到6 cm被视为安全距离。第4版的日本胃癌治疗指南规约规定的是5 cm长度,不足5 cm应保证根治性切除,即术中行冰冻病理排除切缘阳性[3]。因受膈肌影响,肿瘤上缘与膈肌(食管裂孔)的距离决定手术入路和上切缘长度。本研究术前通过超声内镜探测出肿瘤黏膜下浸润食管的实际边界,并用纳米碳和钛夹进行双重标记,术中快速准确定位肿瘤黏膜下实际边界,并根据术中探查纳米碳标记的情况选择经腹、经胸或胸腹联合入路,上切缘参考第四版胃癌治疗指南[3]。本研究在保证病灶R_0切除的前提下尽量满足5 cm上切缘长度[4];获取足够切缘的同时也最大程度地保留了正常的食管组织。与未标记组比

表2 纳米碳-钛夹联合标记组与未标记组SiewertⅡ型食管胃结合部腺患者术中情况及手术标本测量的比较

组别	例数	探查上切缘时间(min,$\bar{x}\pm s$)	手术时间(min,$\bar{x}\pm s$)	术中出血量(ml,$\bar{x}\pm s$)	胃切除范围[例(%)]		近端切缘冰冻病理阴性[例(%)]	手术标本测量($\bar{x}\pm s$)				
					近端胃	全胃		离体前近端切缘长度(cm)	离体后近端切缘长度(cm)	固定后近端切缘长度(cm)	肿瘤黏膜下潜行浸润长度(cm)	收缩率(%)
纳米碳-钛夹联合标记组	30	1.4±0.7	265.7±20.5	220.3±32.3	20(66.7)	10(33.3)	29(96.7)	4.5±0.7	3.9±0.7	2.4±0.5	0.8±0.6	53.0±4.9
未标记组	33	2.0±0.6	280.3±21.4	241.8±32.8	20(60.6)	13(39.4)	29(87.9)	4.0±1.2	3.4±1.1	2.1±0.6	0.7±0.5	51.6±6.1
统计值		t=−3.662	t=−2.748	t=−1.479	χ^2=1.767		χ^2=5.742	t=2.162	t=2.314	t=2.580	t=0.647	t=0.942
P值		0.030	0.009	0.013	0.618		0.411	0.046	0.032	0.015	0.503	0.345

表3 纳米碳-钛夹联合标记组与未标记组SiewertⅡ型食管胃结合部腺患者术后情况比较

组别	例数	术后排气时间(d,$\bar{x}\pm s$)	术后首次流质饮食时间(d,$\bar{x}\pm s$)	术后住院时间(d,$\bar{x}\pm s$)	术后并发症发生情况[例(%)]				
					总体	术后出血	吻合口漏	吻合口梗阻	切口愈合不良
纳米碳-钛夹联合标记组	30	2.0±0.8	5.9±1.3	13.2±6.1	7(23.3)	1(3.3)	5(16.7)	0	1(3.3)
未标记组	33	2.3±1.3	6.1±1.9	12.6±5.8	8(24.2)	1(3.0)	4(12.1)	2(6.1)	1(3.0)
统计值		t=−1.048	t=−0.615	t=0.420	χ^2=0.091	–	–	–	–
P值		0.347	0.563	0.682	0.933	–	–	–	–

注:“–”表示无数据

较，纳米碳-钛夹联合标记组术中探查肿物时间、手术时间及术中出血量较少，手术近端切缘长度较长，提示纳米碳联合钛夹标记法在精准定位肿瘤位置上具有明显优势。

对于标记染料或材料的选择，国内外各不相同，常用的染色剂包括：吲哚菁绿、亚甲基蓝以及靛蓝胭脂红等，但因染色时间相对较短，染色范围会随时间扩散污染术野，并导致定位不准确[12]。本研究使用的染色剂是纳米碳混悬液，于胃肠道黏膜下局部注射后可渗透至浆膜面形成黑染，具有保留时间长（最长达 1 年以上）、不良反应轻、操作简便等特点[7,13]。前期的研究表明，纳米碳在胃肠道手术中得到良好的应用[14-15]。此外，纳米碳具有显著的淋巴趋向性，在淋巴结清扫方面较吲哚菁绿更具优势[16-17]。

由于纳米碳混悬液局部注射后依旧存在少量弥散晕染，且对内镜医师的注射技术要求较高，因此，本研究在既往单纯注射纳米碳标记肿瘤的基础上，增加钛夹进行联合标记，防止纳米碳弥散后影响术者对手术切缘的判断。术者游离完成后，用手经辅助口触摸钛夹，再次确认肿瘤的实际边界，并结合纳米碳染色区域，可快速定位肿瘤的实际边界，减少对肿物切缘的判断误差，相较单纯纳米碳标记更加精准。与未标记组相比，避免了因触摸的主观判断引起的肿瘤边界定位误差。纳米碳-钛夹联合标记组手术近端切缘更接近第 4 版的日本胃癌规约所规定的 5 cm 长度，可有效避免食管的过度切除，切缘阴性率更低，虽然差异无统计学意义，但这可能与样本量偏少有关。此外，纳米碳-钛夹联合标记组患者均未出现过敏、发热及腹痛等不良反应，术后恢复及并发症发生率与未标记组患者差异无统计学意义，提示纳米碳联合钛夹用于肿瘤定位标记安全可靠。

本研究的局限性：（1）本研究是单中心、小样本量的研究，需要多中心、大样本量的研究去验证；（2）回顾性队列研究可能受同一个术者前后手术水平影响；（3）纳入的部分患者年龄较大或者基础条件较差，可能导致本研究吻合口漏等并发症发生率及手术时间较其他研究有所增加；（4）缺乏对两组患者预后的比较。

综上，超声内镜纳米碳-钛夹联合标记技术用于Siewert Ⅱ型 AEG 手术安全有效，可以辅助术者对病灶进行客观、快速且准确的定位，减少术者由主观手感带来的影响，在保证足够近端切缘长度的同时避免正常食管过度切除。

利益冲突　所有作者均声明不存在利益冲突

作者贡献声明　方永超负责实验研究、采集数据和撰写文章；王源钊、吴伟航负责统计学分析和论文修改；林楠、杨劲负责对文章的知识性内容作批评性审阅；卢维北、罗子强负责伦理材料；王瑜负责酝酿和设计实验、指导和统筹协调工作

参　考　文　献

[1] Chevallay M, Bollschweiler E, Chandramohan SM, et al. Cancer of the gastroesophageal junction: a diagnosis, classification, and management review[J]. Ann N Y Acad Sci, 2018,1434(1):132-138. DOI: 10.1111/nyas.13954.

[2] Jung MK, Schmidt T, Chon SH, et al. Current surgical treatment standards for esophageal and esophagogastric junction cancer[J]. Ann N Y Acad Sci, 2020,1482(1):77-84. DOI: 10.1111/nyas.14454.

[3] Japanese Gastric Cancer Association. Japanese gastric cancer treatment guidelines 2014(ver. 4) [J]. Gastric cancer, 2017, 20(1): 1-19. DOI: 10.1007/s10120-016-0622-4.

[4] Japanese Gastric Cancer Association. Japanese gastric cancer treatment guidelines 2018 (5th edition) [J]. Gastric cancer, 2021, 24(1): 1-21. DOI: 10.1007/s10120-020-01042-y.

[5] Cârţână ET, Gheonea DI, Săftoiu A. Advances in endoscopic ultrasound imaging of colorectal diseases[J]. World J Gastroenterol, 2016, 22(5): 1756-1766. DOI: 10.3748/wjg.v22.i5.1756.

[6] Kida M, Kawaguchi Y, Miyata E, et al. Endoscopic ultrasonography diagnosis of subepithelial lesions[J]. Dig Endosc, 2017,29(4):431-443. DOI: 10.1111/den.12854.

[7] Liu P, Tan J, Tan Q, et al. Application of carbon nanoparticles in tracing lymph nodes and locating tumors in colorectal cancer: a concise review[J]. Int J Nanomedicine, 2020,15:9671-9681. DOI: 10.2147/IJN.S281914.

[8] Park DH, Moon HS, Sul JY, et al. Role of preoperative endoscopic clipping in laparoscopic distal gastrectomy for early gastric cancer[J]. Medicine (Baltimore), 2018, 97(45):e13165. DOI: 10.1097/MD.0000000000013165.

[9] 倪红谚, 贾王强, 王晓明, 等. 术前瘤体钛夹定位对腹腔镜下胃癌术式选择的影响[J]. 中华普通外科杂志, 2021, 36(11): 864-866. DOI: 10.3760/cma.j.cn113855-20210317-00170.

[10] 胡祥. 食管胃结合部腺癌浸润转移方式和临床特征[J]. 中国实用外科杂志, 2012, 32(4): 280-283. DOI: 1005-2208(2012)04-0280-04.

[11] Ito H, Clancy TE, Osteen RT, et al. Adenocarcinoma of the gastric cardia: what is the optimal surgical approach?[J]. J Am Coll Surg, 2004, 199(6): 880-886. DOI: 10.1016/j.jamcollsurg.2004.08.015.

[12] ASGE Technology Committee, Kethu SR, Banerjee S, et al. Endoscopic tattooing[J]. Gastrointest Endosc, 2010,72(4): 681-685. DOI: 10.1016/j.gie.2010.06.020.

[13] Wang R, Wang Y, Li D, et al. Application of carbon nanoparticles to mark locations for re-inspection after colonic polypectomy[J]. Surg Endosc, 2016, 30(4): 1530-1533. DOI: 10.1007/s00464-015-4367-7.

[14] 张雁凯, 颜艺超, 宁宁. 吲哚菁绿与纳米炭淋巴结示踪技术在腹腔镜右半结肠癌根治术中的应用[J]. 中华普通外科杂志, 2023, 38(3): 167-172. DOI: 10.3760/cma.j.cn113855-20221008-00602.

[15] 王蓉, 詹红丽, 李达周, 等. 内镜下注射标记纳米碳在进展期结直肠癌治疗中的应用研究[J]. 中华胃肠外科杂志, 2020, 23(1): 56-64. DOI: 10.3760/cma. j. issn. 1671-0274.2020.01.010.

[16] Wang R, Mo S, Liu Q, et al. The safety and effectiveness of carbon nanoparticles suspension in tracking lymph node metastases of colorectal cancer: a prospective randomized controlled trial[J]. Jpn J Clin Oncol, 2020, 50(5):535-542. DOI: 10.1093/jjco/hyaa011.

[17] Tian Y, Lin Y, Guo H, et al. Safety and efficacy of carbon nanoparticle suspension injection and indocyanine green tracer-guided lymph node dissection during robotic distal gastrectomy in patients with gastric cancer[J]. Surg Endosc, 2022, 36(5): 3209-3216. DOI: 10.1007/s00464-021-08630-8.