rate (0.5%) of stapled esophagojejunostomy with sacrifice of a small part of the jejunum after total gastrectomy in 390 consecutive patients[J]. Dig Surg, 2007,24(3):169-172. DOI: 10.1159/000102100.

[4] Ding S, Zheng X, Wang S, et al. Long-term nutritional status after total gastrectomy was comparable to proximal gastrectomy but with much less reflux esophagitis and anastomotic stenosis[J]. Front Oncol, 2022, 12: 973902. DOI: 10.3389/fonc.2022.973902.

[5] Lieto E, Orditura M, Castellano P, et al. Endoscopic intraoperative anastomotic testing may avoid early gastrointestinal anastomotic complications. A prospective study[J]. J Gastrointest Surg, 2011, 15(1): 145-152. DOI: 10.1007/s11605-010-1371-z.

[6] Afaneh C, Abelson J, Schattner M, et al. Esophageal reinforcement with an extracellular scaffold during total gastrectomy for gastric cancer[J]. Ann Surg Oncol, 2015, 22(4):1252-1257. DOI:10.1245/s10434-014-4125-4.

小肠系膜扇形固定术在小肠系膜扭转治疗中的体会

周良弼[1] 罗云[1] 冯文浩[1] 万治力[1] 黄龙[1] 李桂忠[1] 刘彬[1] 曾海平[2] 罗立杰[2] 王伟[2]

[1]广州中医药大学第一附属医院重庆医院外一科，重庆 400700；[2]广州中医药大学第一附属医院胃肠外科，广州 510405

通信作者：王伟，Email：wangwei16400@163.com

【摘要】 目的 报告本团队近10年开展小肠系膜固定术治疗小肠系膜扭转的初步结果，重点介绍小肠系膜扇形固定术预防小肠系膜扭转复发的情况。**方法** 对广州中医药大学第一附属医院重庆医院2010年12月至2022年3月期间的12例术前急诊CT确诊或剖腹探查确诊为全小肠系膜扭转患者，行小肠系膜扇形固定术预防小肠系膜扭转复发。该技术适应证为术前急诊CT确诊或剖腹探查确诊为全小肠系膜扭转患者，经系膜扭转复位后小肠系膜及肠管无坏死的病例。小肠系膜扇形固定术包括以下4个部分：(1)剖腹探查，检查肠管有无坏死以及除扭转外有无其他病变；(2)肠扭转复位；(3)小肠系膜线性固定，将小肠系膜的右后下缘(末端回肠系膜)间断缝合固定于右下腹的后腹膜，增加小肠系膜根部的宽度；(4)小肠系膜扇形固定，将小肠系膜向左下方扇形展开，呈扇形固定于后腹膜，缩短系膜长度并进一步增加系膜与后腹膜固定的宽度。**结果** 12例患者共施行15次小肠系膜扭转手术。其中行小肠大部分切除3例，无复发；单纯性肠扭转复位术3例共4次，2例复发，其中1例2次复发；肠扭转复位+线性固定术4例，1例复发；肠扭转复位+小肠系膜扇形固定术4例，无复发。**结论** 小肠系膜扇形固定术可能是降低或避免术后复发的一种有效治疗方式。

【关键词】 小肠扭转； 诊断； 治疗； 扇形固定

基金项目：全国西学中骨干人才培训项目(国中医药人教函〔2019〕44号)

Experience of mesenteric sector fixation in mesenteric torsion treatment

Zhou Liangbi[1], Luo Yun[1], Feng Wenhao[1], Wan Zhili[1], Huang Long[1], Li Guizhong[1], Liu Bin[1], Zeng Haiping[2], Luo Lijie[2], Wang Wei[2]

[1]Department of General Surgery, Chongqing Hospital of the First Affiliated Hospital of Guangzhou University of Chinese Medicine,Chongqing 400700, China; [2]Department of Gastrointestinal Surgery, the Fist Affiliated Hospital of Guangzhou University of Chinese Medicine , Guangzhou 510405, China

Corresponding author: Wang Wei, Email: wangwei16400@163.com

【Abstract】 Objective The preliminary results was reported regarding the treatment of

DOI：10.3760/cma.j.cn441530-20231025-00148

收稿日期 2023-10-25 **本文编辑** 万晓梅

引用本文：周良弼, 罗云, 冯文浩, 等. 小肠系膜扇形固定术在小肠系膜扭转治疗中的体会[J]. 中华胃肠外科杂志, 2024, 27(5): 510-513. DOI: 10.3760/cma.j.cn441530-20231025-00148.

mesenteric torsion by mesenteric fixation in the last decade, especially preventing recurrence of mesenteric torsion by mesenteric fan-shaped fixation. **Methods** We selected 12 patients who received emergency operation in Chongqing Hospital of the First Affiliated Hospital of Guangzhou University of Chinese Medicine from December 2010 to March 2022. All of them were made a definite diagnose of mesenteric torsion by the preoperative CT scan or exploratory laparotomy. The recurrence of mesenteric torsion will be prevented by taking the operation of mesenteric fan-shaped fixation. This technique is suitable for the patient who is suffering total mesenteric torsion, but enteric necrosis is excluded affirmatively. The operation is consists of the following progress: (1) Exploratory laparotomy to check for necrosis of the bowel and for lesions other than torsion. (2) Mesenteric torsion derotation.(3) Mesenteric linear fixation; the right posterior lower border of the small mesentery (terminal ileal mesentery) is intermittently sutured to the posterior peritoneum of the right lower quadrant to increase the width of the base of the small mesentery. (4) Mesenteric fan-shaped fixation, which is fan-shaped to the lower left and fixed in the posterior peritoneum, shortening the length of the mesentery and further increasing the width of the mesentery and posterior peritoneal fixation. **Results** A total of 12 patients with mesenteric torsion were treated by operation for 15 times in all. Among them, 3 cases received resection of most small bowel were performed without recurrence; 3 patients received only derotation for a total of 4 times, 2 cases recurred, 1 of them recurred twice; 4 cases underwent derotation and mesenteric linear fixation,and 1 case recurred. Four patients with derotation and mesenteric fan-shaped fixation recovered well without recurrence. **Conclusion** Mesenteric fan-shaped fixation may be an effective operative type to reduce or avoid postoperative recurrence of mesenteric torsion.

【 **Key words** 】 Small bowel mesenteric volvulus; Diagnosis; Treatment; Mesenteric fan fixation

Fund program: National Training Project for Backbone Talents in Learning Chinese Medicine from Western Medicine (National Administration of Traditional Chinese Medicine Human Resources and Education Letter [2019] No.44)

小肠系膜扭转亦称全小肠扭转，是肠袢沿其系膜长轴旋转而造成的闭袢型肠梗阻，同时肠系膜血管受压，所以也属绞榨性肠梗阻[1]。小肠系膜扭转是外科急腹症之一，虽不常见，但病情凶险，发病迅速，一般在短时间内发生小肠绞榨性坏死，病情危重，并发症多，甚至危及生命。病因有肠粘连、小肠憩室和小肠肿瘤以及不明原因的肠扭转等。早期及时的诊断及手术复位是治疗关键，但是针对不明原因的小肠系膜扭转，手术复位后仍有复发可能，这部分患者有可能是因为存在其独特的小肠系膜解剖结构发育不良所致[2-3]。因此，手术的同时还应考虑如何减少或预防手术后复发。由于该病发病率较低，目前国内外相关的文献鲜有报道术后复发情况。

笔者团队于2013年5月30日发现第一例小肠系膜单纯复位手术后复发病例，开始使用小肠系膜线性固定术预防复发；至2016年4月16日共行4例小肠系膜线性固定术，1例患者复发。故于2016年5月6日改行小肠系膜扇形固定术预防复发。现就其手术技巧和细节，以及不同手术方式治疗后的复发情况进行报道。

一、小肠系膜扇形固定手术适应证

本技术适应证：术前急诊CT确诊全小肠系膜扭转患者，经系膜扭转复位后小肠系膜及肠管无坏死的病例。本研究通过广州中医药大学第一附属医院重庆医院伦理委员会审批（审批号：BBQZYYEC-2023-1003）。

二、小肠系膜扇形固定手术方法

1. 手术切口及剖腹探查：可选择右侧腹直肌切口或腹部正中绕脐切口，首选腹部正中绕脐切口，一般起至剑突下与肚脐中点，止于脐与耻骨联合中点处。正中切口优点在于进腹快，方便固定系膜等。入腹后将整个小肠托出腹腔，确认肠管有无缺血坏死，肠坏死需行肠切除术。若合并有肿瘤、囊肿、粘连等也一并处理。

2. 肠扭转复位：快速复位扭转的肠管及系膜，开腹后肠管明显缺血坏死的应先阻断系膜血管再扭转复位，避免复位后坏死肠管代谢产物回流至体循环引起严重并发症。托出肠管后可使用防粘连液涂抹肠管减少术后粘连。

3. 线性固定：沿小肠系膜根部走行方向（图1A[4]中深棕色实线），将小肠系膜的右后下缘（末端回肠系膜）间断缝合固定于右下腹的后腹膜（图1A[4]中蓝色虚线），以增加小肠系膜根部的宽度。缝合间距1.5~2.0 cm，间距较大可能形成内疝。因为末端回肠系膜较长，后腹膜与末端回肠系膜缝合的间距比例可1∶1.5~2.0，距离肠管约5 cm范围内的系膜可不固定。

4. 扇形固定：在线性固定的基础上，将整个小肠系膜向左下方扇形铺开，从系膜根部左上方开始，至右下腹线性固定的斜线位置为止，扇形（弧形）地将小肠系膜间断缝合于后腹膜（图1B[4]中的绿色虚线），以缩短小肠系膜的长度，同时进一步增加了系膜与后腹膜固定的宽度。

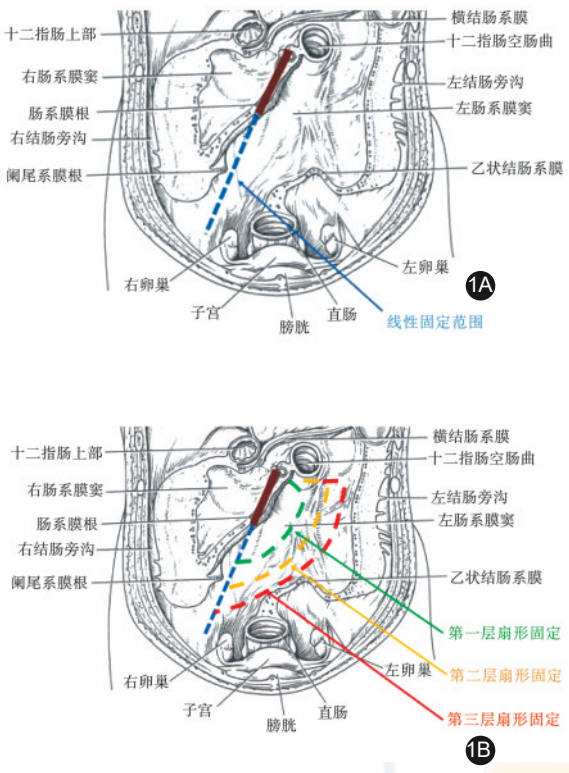

图 1　小肠系膜扇形固定手术示意图（周良弼基于文献[4]绘制）1A.线性固定示意图；1B.扇形固定示意图

手术过程中，助手应注意托住肠管，减轻小肠系膜的张力，扇形缝合时缝线先不打结，待缝合完成后将小肠系膜部分还纳，无张力情况下统一收紧缝线打结，可避免张力不均匀导致系膜撕裂。

为了缩短系膜长度，可扩大固定半径，将系膜扇形固定 2~3 遍（图 1B[4]中的黄色、红色虚线），每一遍扇形固定的系膜半径可增加 3~5 cm，对应后腹膜按比例可增加 2~3 cm，将系膜适当皱褶固定于后腹膜。

3 遍扇形固定后小肠系膜可缩短 10~15 cm，达到系膜的二级血管弓。若需行多遍扇形固定术，半径较小的扇形固定（内层）针距可较稀疏，最外层固定应注意针距稍密，可保持针距在 1.5~2.0 cm，见图 2，避免术后肠管进入固定的系膜与后腹膜之间形成腹内疝，所有缝线均选择不可吸收缝线固定。

三、小肠系膜固定手术的临床应用

1. 基本情况：12 例小肠系膜扭转病例，男性 9 例，女性 3 例；中位年龄 59（15~84）岁；11 例经腹部 CT 确诊；剖腹探查 1 例；肠系膜扭转程度中位数 540°（360°~1 080°）；病因包括肠粘连 1 例、小肠憩室 1 例、小肠系膜囊肿 1 例、不明原因 9 例。

2. 治疗情况：11 例急腹症患者均行急诊手术，腹痛发作到手术时间中位数 3.6（2.0~7.0）h，1 例腹部隐痛患者行择期手术。手术方式均为开腹手术，术中发现几乎全小肠坏死 3 例，均行小肠切除术；其余 9 例均行扭转复位，其中 3 例分别合并肠粘连、小肠憩室、小肠系膜囊肿病变，手术同时处理相关病变。

3. 随访复发情况：末次随访截至 2022 年 3 月，12 例患者 10 例无复发，随访详情如下：3 例小肠坏死行小肠大部分切除。患者平均随访 7.6（2.8~13.2）年，均无复发。1 例单纯扭转复位患者术后 4.5 年因内科疾病死亡，无复发。2 例线性固定术患者分别随访 7.7 年和 8.4 年，均无复发。4 例扇形固定术患者随访时间 4 个月至 5.8 年，平均随访时间 3.5 年，均未复发。

2 例单纯扭转复位患者复发，并再次或多次手术；详情如下：其中 1 例患者第 1 次行单纯扭转复位，术后 1.9 年复发；第 2 次手术改行复位+线性固定术，术中未见腹腔粘连，术后随访 8.8 年无复发；另 1 例患者第一次手术行单纯扭转复位，术后 2.1 年复发；第 2 次于外院行单纯扭转复位，术中未见腹腔粘连，术后 9 个月复发；第 3 次手术改行复位+线性固定术，术中未见腹腔粘连，术后 1.1 年第 3 次复发；拟行复位+扇形固定术，但患者拒绝手术，最终未行手术，采取保守治疗腹痛完全缓解，但复查 CT 仍提示小肠系膜扭转，后随访 6 年期间，患者腹痛反复发作，并出现严重营养不良，辗转全国多家医院就诊，复查 CT 均提示小肠系膜扭转，但患者均拒绝手术。

四、讨论

小肠系膜扭转发病率较低，但病情凶险，进展快，可在短期内发生肠绞窄、坏死、休克，病死率为 15%~40%，故需尽早确诊以便进一步治疗[1]。急诊手术是主要的治疗方

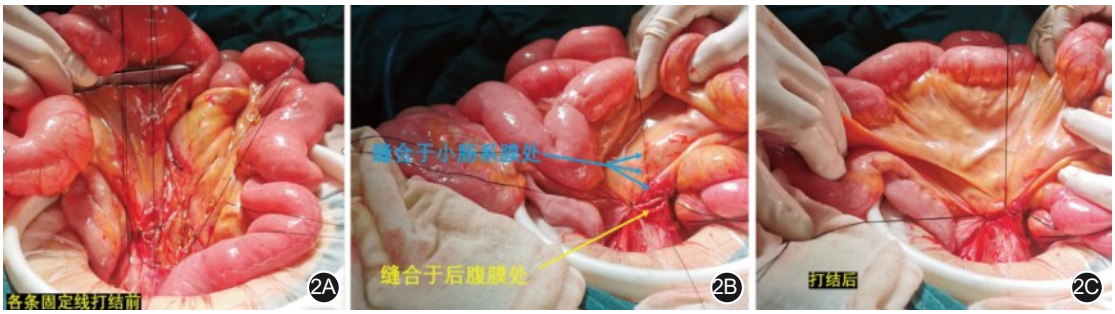

图 2　扇形固定缝合技巧　2A.先缝合暂不打结，待所有缝线缝合后再打结，方便显露操作；2B.部分缝线打结后可见小肠系膜皱褶缩短；2C.小肠系膜与后腹膜固定完成

式，开腹后尽早复位解除扭转，恢复小肠血供是手术的首要任务[5]。

黄家驷外科学中描述小肠系膜扭转复位后极少发生再扭转，不需要作固定手术[6]。广州中医药大学第一附属医院重庆医院 2010 年之前的手术均行小肠系膜扭转单纯复位，因无术后随访资料，未发现术后是否有复发。有极少数文献曾报道小肠系膜扭转单纯复位复发率达 30%[7]。本研究中 3 例小肠系膜扭转患者，4 次行肠扭转单纯复位手术，有 2 例出现复发，其中 1 例甚至复发 2 次，复发率高达 75%，复发原因不明，可能与其解剖结构有关。复发率统计过高可能与样本量少有关。因此有效预防术后复发也非常重要。有极少数文献曾提到小肠系膜扭转复位后行肠管固定、肠系膜成形或肠系膜折叠术，但未详细介绍具体手术步骤、随访及术后是否复发等情况[8-10]。

成人小肠系膜呈扇形分布，系膜的根部附着于后腹壁，起自第二腰椎左侧（Treitz 韧带），止于右侧骶髂关节前方，长约 15 cm[11]。而发生不明原因小肠系膜扭转的患者，主要有两大因素，一是小肠系膜根部附着处都比较窄，二是从小肠系膜根部至肠管的长度（系膜半径）都比较长，这是整个系膜扭转发生的解剖基础[2-3]。

单纯行小肠扭转复位手术后并没有改变小肠系膜的形态，所以小肠扭转复位后可能复发。因此，考虑到小肠系膜根部狭窄，在原有的单纯扭转复位的基础上，我们将小肠系膜根部增宽，给患者行线性固定术。线性固定术可以增加小肠系膜根部的宽度，防止小肠系膜扭转。2022 年有文献报道行类似手术方式 1 例，随访 3 个月无复发[12]。本研究 12 例小肠系膜扭转手术患者中，2 例首次扭转复位后行线性固定术，随访 7.7 年与 8.4 年均未出现复发；2 例行单纯复位后出现复发，再次手术行线性固定术，1 例随访 8.8 年无复发，另 1 例随访 1.1 年复发，提示线性固定术预防复发效果仍有不足，原因可能是增宽小肠系膜根部的手术仅减少了小肠系膜扭转发生的解剖基础中的一个问题，而小肠系膜过长并没有改变。基于前述两大解剖基础，本团队完善手术方式，提出小肠系膜扇形固定术。扇形固定术在线性固定术的基础上，将整个小肠系膜向左下方扇形铺开，从系膜根部左上方开始，至右下腹线性固定的斜线位置为止，扇形（弧形）地将小肠系膜间断缝合于后腹膜，以缩短小肠系膜的长度，同时进一步增加了系膜与后腹膜固定的宽度，使小肠系膜扭转发生的两大解剖基础均得以解决，理论上可以降低或者避免术后复发。本研究结果显示，有 4 例患者行小肠系膜扇形固定术，随访时间最长达 5.8 年，均未出现复发。

综上，小肠系膜扇形固定术很大程度上增加了系膜根部的宽度，并缩短了小肠系膜的半径，使整个小肠不容易再扭转，可能是降低术后再发小肠系膜扭转的一种有效治疗方式。

利益冲突　所有作者均声明不存在利益冲突

作者贡献声明　周良弼：负责手术、论文选题、设计及起草论文、稿件修改；罗云、冯文浩、万治力、黄龙、李桂忠、刘彬负责参与手术、实施研究和数据收集、稿件修改；曾海平负责解释数据、统计分析、稿件修改；罗立杰、王伟负责指导，对文章对知识性内容作批评性审阅，稿件修改

参　考　文　献

[1] 吴在德,吴肇汉. 外科学[M]. 6 版. 北京:人民卫生出版社, 2005:482-483.

[2] 万远康, 刘玉村. Maingot 腹部手术学[M]. 原书第 11 版. 北京:科学出版社, 2010:390.

[3] 吴孟超, 吴在德. 黄家驷外科学[M]. 8 版. 北京:人民卫生出版社,2020:1697-1699.

[4] 崔慧先,李瑞锡. 局部解剖学 [M]. 9 版. 北京:人民卫生出版社,2018:132.

[5] 赵英占, 杨杰. 肠扭转的临床诊治分析[J]. 河北医药,2014,(3):399-400. DOI: 10.3969/j.issn.1002-7386.2014.03.034.

[6] 吴孟超, 吴在德. 黄家驷外科学[M]. 8 版. 北京:人民卫生出版社, 2020:1291.

[7] Ruiz-Tovar J, Morales V, Sanjuanbenito A, et al. Volvulus of the small bowel in adults[J]. Am Surg, 2009, 75(12): 1179-1182.

[8] 李新平, Dubaba Hassan, 邹建华, 等. 成人肠扭转的病因及诊疗分析[J]. 中华胃肠外科杂志, 2014,17(1):85-86. DOI: 10.3760/cma.j.issn.1671-0274.2014.01.018.

[9] Hochman DJ, Nivatvongs S, Selvasekar CR, et al. The Noble plication: new indication for a historical procedure[J]. Tech Coloproctol, 2007, 11(2): 152-154. DOI: 10.1007/s10151-007-0347-9.

[10] Santín-Rivero J, Núñez-García E, Aguirre-García M, et al. [Intestinal volvulus. Case report and a literature review][J]. Cir Cir, 2015, 83(6): 522-526. DOI: 10.1016/j. circir. 2015.05.033.

[11] 王怀经, 张绍祥. 局部解剖学[M]. 2 版. 北京:人民卫生出版社, 2010:140.

[12] Bouassida M, Beji H, Chtourou MF, et al. Primary small bowel volvulus: A case report and literature review[J]. Ann Med Surg (Lond), 2022, 80: 104250. DOI: 10.1016/j.amsu.2022.104250.