·论著·

基于双向解剖的选择性保留胃网膜右血管第一分支在腹腔镜胃癌保留幽门手术中的可行性分析

叶泽耀[1] 俞鹏飞[1] 曹阳[1] 柴腾蛟[1] 张斌忠[2] 司马军[3] 王兵[1] 江智辉[4] 余平元[4] 吴伟星[4] 杜义安[1]

[1]浙江省肿瘤医院胃外科,杭州 310022;[2]嘉兴二院胃肠外科,嘉兴 314051;[3]杭州市红十字会医院胃肠外科,杭州 310030;[4]温州医科大学,温州 325035

通信作者:杜义安,Email:duyajim@126.com

【摘要】 目的 探讨基于双向解剖的选择性保留胃网膜右血管第一分支,在腹腔镜胃癌保留幽门手术(LPPG)中的安全性与可行性。**方法** 采用描述性病例系列研究方法。回顾性收集自2018年2月至2023年8月期间浙江省肿瘤医院胃外科(28例)、嘉兴二院胃肠外科(1例)和杭州红十字会医院胃肠外科(1例)收治,并根据胃网膜右血管及幽门下血管在幽门袖的分布情况而行选择性保留胃网膜右血管第一分支LPPG治疗的30例胃中部早期胃癌患者临床资料。主要观察:(1)术中保留胃网膜右血管第一分支情况;(2)整体手术情况;(3)术后造影和内镜检查所见。**结果** 30例患者均成功实施选择性保留胃网膜右血管第一分支的LPPG手术。手术时间(244.3±29.3) min;中位术中出血量50(20~200) ml;中位肿瘤最大径1.2(0.5~3.6) cm,淋巴结清扫数量(32.3±11.6)枚;中位阳性淋巴结0(0~6)枚;清扫No.6淋巴结(5.1±1.5)枚;术后恢复进食时间(5.2±0.5) d;术后住院时间(8.4±3.4) d;术后病理T分期T1a、T1b和T2分别有14、10和6例;30例患者分别于术后5 d(28例)和9 d(2例)造影,提示小肠显影良好;无胃排空延迟病例,1例(3.3%)出现腹腔感染,保守治疗后痊愈。**结论** 选择性保留胃网膜右血管分支在LLPG治疗胃中部早期胃癌中安全可行。

【关键词】 胃肿瘤,早期; 腹腔镜保留幽门胃切除术; 双向解剖; 选择性保留胃网膜右血管第一分支; 胃排空延迟

基金项目:浙江省自然基金重点项目(LBZ22H160002)

Analysis of feasibility of selectively preserving the first branch of the right gastro-omental artery using bidirectional dissection in laparoscopic pylorus-preserving gastrectomy

Ye Zeyao[1], Yu Pengfei[1], Cao Yang[1], Chai Tengjiao[1], Zhang Binzhong[2], Sima Jun[3], Wang Bing[1], Jiang Zhihui[4], Yu Pingyuan[4], Wu Weixing[4], Du Yi'an[1]

[1]Department of Gastric Surgery, Zhejiang Cancer Hospital, Hangzhou 310022, China; [2]Department of Gastrointestinal Surgery, Jiaxing Second Hospital, Jiaxing 314051, China; [3]Department of Gastrointestinal Surgery, Hangzhou Red Cross Hospital, Hangzhou 310030, China; [4]Wenzhou Medical University, Wenzhou 325035, China

Corresponding author: Du Yi'an, Email: duyajim@126.com

【Abstract】 Objective To assess the safety and feasibility of selectively preserving the first branch of the right gastro-omental artery using bidirectional dissection in laparoscopic pylorus-preserving gastrectomy (LPPG). **Methods** In this retrospective analysis, we studied

DOI:10.3760/cma.j.cn441530-20230920-00098

收稿日期 2023-09-20 **本文编辑** 万晓梅

引用本文:叶泽耀, 俞鹏飞, 曹阳, 等. 基于双向解剖的选择性保留胃网膜右血管第一分支在腹腔镜胃癌保留幽门手术中的可行性分析[J]. 中华胃肠外科杂志, 2024, 27(8): 840-845. DOI: 10.3760/cma.j.cn441530-20230920-00098.

扫码观看视频

preoperative, intraoperative, postoperative, and follow-up data of 30 patients with early gastric cancer treated in the Department of Gastric Cancer in Zhejiang Cancer Hospital (28 patients), Department of Gastrointestinal Surgery in Jiaxing Second Hospital (one patient) and Department of Gastrointestinal Surgery in Hangzhou Red Cross Hospital (one patient) who had undergone selective preservation of the first branch of the right gastro-omental artery during LPPG. The main variables studied were as follows: (1) intraoperative preservation of the first branch of the right gastro-omental artery; (2) the overall surgical situation; and (3) postoperative small bowel follow-through and endoscopy findings. **Results**　LPPG with selective preservation of the right gastro-omental artery vascular branch was achieved in all 30 of the study patients. The mean operation time was (244.3±29.3) minutes and the median intraoperative blood loss 50 (20 – 200) mL. The median tumor diameter was 1.2 (0.5 – 3.6) cm and an average of 32.3±11.6 lymph nodes were dissected. The overall median number of positive lymph nodes was 0 (0 – 6), and of No. 6 lymph nodes 5.1±1.5. Postoperative feeding resumed at an average of 5.2±0.5 days and the postoperative hospital stay averaged 8.4±3.4 days. Pathological stages were as follows: T1a (14 cases), T1b (10 cases), and T2 (6 cases). Small bowel follow-through imaging showed good results in 28 patients 5 days post-surgery, the remaining two exhibiting good results 9 days post-surgery. There were no instances of delayed gastric emptying, and only one patient (3.3%) developed intra-abdominal infection (resolved with conservative treatment). **Conclusion**　Selective preservation of the right gastro-omental artery during laparoscopic early gastric cancer surgery is a safe and feasible procedure for treating early mid-gastric body cancer with pyloric preservation.

【**Key words**】　Stomach neoplasms, early;　Laparoscopic pylorus-preserving gastrectomy;　Bidirectional dissection;　Selective preservation of the first branch of the right gastric omentum vessel;　Delayed gastric emptying

Fund program: Natural Science Foundation of Zhejiang Province of China (LBZ22H160002)

近年来，内镜诊断技术的突飞猛进与癌症筛查计划的稳步实施推动了早期胃癌的检出率攀升，在确保根治性切除的同时，提升术后生活质量已成为早期胃癌患者的核心需求。保留幽门和（或）贲门的手术方式被认为是功能保留性胃切除术（function-preserving gastrectomy，FPG），它在确保手术根治和系统淋巴结清扫的前提下，较标准手术减少胃的切除范围以维持一定残胃功能容量，正逐渐成为早期胃癌治疗可探索的模式和发展方向[1-2]。

保留幽门的胃切除术（pylorus-preserving gastrectomy，PPG）作为一种功能保留性手术已有近60年的历史，在日本和韩国已广泛开展，其缺点是胃排空障碍发生率相对较高[3-4]。保留幽门下静脉（infrapyloric vein，IPV）的PPG（IPV preserved PPG，iPPG）术式有助于减轻术后胃窦幽门区水肿，一定程度上降低了胃潴留和胃排空障碍的发生率[5]。在保留IPV基础上保留胃网膜右静脉第一支，可能会进一步改善术后幽门袖静脉回流，减少胃潴留和胃排空障碍的发生率[6]。因此，本研究提出了选择性地保留胃网膜右血管第一分支的创新手术方法，即通过对幽门下区域进行双向解剖，并根据幽门下血管和胃网膜右血管在幽门袖内的分布情况，选择性地保留胃网膜右血管第一分支。我们发现，在确保淋巴结规范清扫的基础上，这种方法能保证幽门袖5 cm范围内的动脉血供和充足的静脉回流。现将应用情况进行报道。

资料与方法

一、研究对象

本研究采用描述性病例系列研究方法。

纳入标准：（1）年龄18~75岁；（2）术前胃镜病理学诊断为胃腺癌；（3）术前临床分期为T1N0M0；（4）肿瘤位于胃体中部，施行选择性保留胃右血管第一分支的腹腔镜PPG（laparoscopic PPG，LPPG）手术；（5）患者及法定监护人签署知情同意书。

排除标准：（1）妊娠或哺乳期妇女；（2）上腹部手术史；（3）5年内有其他恶性疾病史；（4）已行新辅助治疗或推荐新辅助治疗；（5）1个月内有持续全身皮质激素治疗史。

按照上述标准，回顾性收集2018年2月至2023年8月期间，浙江省肿瘤医院胃外科（28例）、嘉兴二院胃肠外科（1例）和杭州红十字会医院胃肠外科（1例）均由杜义安手术团队完成的选择性保留胃网膜右血管第一分支LPPG治疗的30例胃

体中部早期胃癌患者的临床及病理资料，基本情况见表1。本研究经浙江省肿瘤医院伦理委员会审批通过[审批号：IRB-2023-740(IIT)]。

表1 30例接受选择性保留胃网膜右血管第一分支腹腔镜保留幽门胃切除术的胃体中部早期胃癌患者的基线资料

临床资料	数据
性别[例(%)]	
男	14(46.7)
女	16(53.3)
年龄(岁，$\bar{x}\pm s$)	54.8±10.8
体质指数(kg/m^2，$\bar{x}\pm s$)	22.1±2.6
术前合并症[例(%)]	
高血压	3(10.0)
糖尿病	2(6.7)
美国麻醉医师协会分级[例(%)]	
1级	4(13.3)
2级	26(86.7)
3级	0

二、手术方法

1.幽门上区及小弯侧的处理：打开小网膜囊时注意保护迷走神经肝支，可先行打开小网膜囊处腹膜反折直至贲门右侧，以减少迷走神经肝支的误伤。沿着胃右血管的走行进行解剖，对胃右血管左侧的淋巴结进行清扫，并沿胃右血管走行保留1~2支胃右动静脉的分支。

2.幽门下区淋巴结清扫手术步骤：沿胰腺下缘解剖打开十二指肠和结肠的间隙，以充分展现胰头和十二指肠的轮廓。于幽门下外侧区循Henle干找到胰十二指肠上前静脉(superior anterior pancreaicoduodenal vein，ASPDV)及胃网膜右静脉(right gastroepiploic vein，RGEV)起始部，采用双向解剖幽门下区的方法，首先自ASPDV汇入点开始，沿胃网膜右血管根部向上解剖，沿RGEV根部紧贴血管剥离血管周围脂肪结缔组织，清扫No.6v淋巴结，此时注意保护胃网膜右血管的主干，见图1。然后将大网膜下拉后，自远端逆向解剖，显露幽门下血管和胃网膜右血管及其分支的路径，同时清扫No.6a淋巴结，见图2。

3.选择性保留胃网膜右血管第一支：根据这些血管在幽门袖内的分布情况(考虑到幽门血管的发育情况和是否存在交通支)，选择性地保留胃网膜右血管的分支，以确保幽门袖5 cm范围内的动脉血供和静脉回流充足。本研究纳入30例患者，笔者将其幽门袖血管分布情况分为3型：(1)Ⅰ型：幽门下区血管发育较差且胃网膜右血管与幽门下血管之间无交通支，见图3，此时保留胃网膜右血管第一支；(2)Ⅱ型：幽门下区血管发育良好，见图4，此时可不保留胃网膜右血管第一支；(3)Ⅲ型：胃网膜右血管与幽门下血管之间存在交通支，但交通区发育不全，此时可酌情保留胃网膜右血管第一支，见图5。

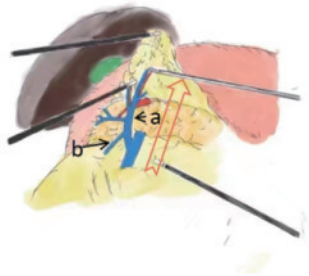

注：a.胃网膜右静脉(RGEV)；b.胰十二指肠上前静脉(ASPDV)

图1 自胃网膜右静脉根部向上解剖(杜义安绘制)

注：a.胃网膜右血管第一分支；b.幽门下血管

图2 逆向解剖显露胃网膜右第一支血管(杜义安绘制)

4.重建方式：均为辅助切口下手工端端吻合。手术视频请扫码本文首页二维码获取。

三、观察指标

本研究观察指标包括：(1)保留网膜右血管第一分支情况；(2)手术情况；(3)术后X线造影和内镜情况。

四、统计学方法

采用SPSS 25.0软件进行分析，服从正态分布的计量资料采用$\bar{x}\pm s$表示，不服从正态分布的计量资料用M(范围)表示，计数资料采用例(%)表示。

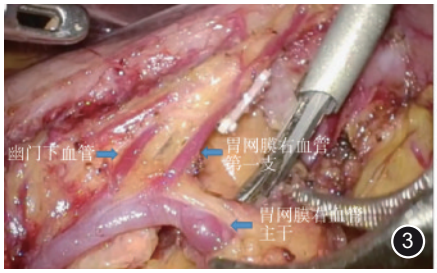

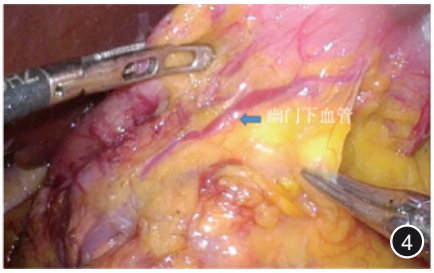

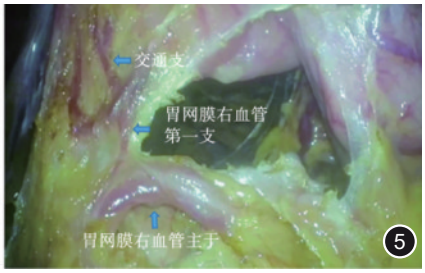

图3　Ⅰ型幽门袖血管：幽门下区血管发育较差且胃网膜右血管与幽门下血管之间无交通支　**图4**　Ⅱ型幽门袖血管：幽门下区血管发育良好　**图5**　Ⅲ型幽门袖血管：胃网膜右血管与幽门下血管之间存在交通支，但交通区发育不全，此时可酌情保留胃网膜右血管第一支

结　　果

一、保留胃网膜右血管第一分支情况

30例患者中，18例为Ⅰ型，均保留了胃网膜右血管第一支；8例为Ⅱ型，均未保留胃网膜右血管第一支；4例为Ⅲ型，其中3例保留，1例未保留。即共21例（70.0%）保留了胃右血管第一分支，见表2。

二、手术情况

手术及术后恢复情况见表2。1例（3.3%）患者存在腹腔感染，Clavien-Dindo分级Ⅱ型患者，未保留胃右血管第一分支，经保守治疗后痊愈出院。所有患者均无需中转开腹手术。

三、术后造影和内镜情况

28例（93.3%）术后5 d X线造影（碘海醇）30 min小肠显影良好，2例（6.7%）术后9 d造影30 min小肠显影良好，无胃排空延迟病例。术后3个月复查胃镜，30例患者均无胃潴留。见图6和图7。

表2　30例接受选择性保留胃网膜右血管第一分支腹腔镜保留幽门胃切除术的胃体中部早期胃癌患者手术和术后情况

临床病理资料	数据
幽门袖血管分型[例(%)]	
Ⅰ	18(60.0)
Ⅱ	8(26.7)
Ⅲ	4(13.3)
保留胃右血管第一分支[例(%)]	
是	21(70.0)
否	9(30.0)
手术时间(min，$\bar{x}\pm s$)	244.3±29.3
术中出血[ml，M(范围)]	50(20~200)
肿瘤最大径[cm，M(范围)]	1.2(0.6~3.6)
清扫淋巴结数量(枚，$\bar{x}\pm s$)	32.3±11.6
阳性淋巴结数量[枚，M(范围)]	0(0~6)
No.6淋巴结清扫数(枚，$\bar{x}\pm s$)	5.1±1.5
肿瘤病理T分期[例(%)]	
T1a	14(46.7)
T1b	10(33.3)
T2	6(20.0)
术后5 d造影30 min小肠显影良好[例(%)]	28(93.3)
术后9 d造影30 min小肠显影良好[例(%)]	2(6.7)
术后恢复进食时间(d，$\bar{x}\pm s$)	5.2±0.5
术后住院时间(d，$\bar{x}\pm s$)	8.4±3.4
并发症[例(%)]	
胃排空延迟	0
腹腔感染[a]	1(3.3)

注：[a]Clavien-Dindo并发症分级为Ⅱ级

讨　　论

随着早期胃癌检出率的逐年提高，以PPG为代表的FPG也愈发被关注，其缩小了胃切除和淋巴结清扫范围，成为精准外科时代具有代表性的手术方式。随着一系列对于早期胃癌淋巴结转移规律研究的开展，PPG治疗胃体中段早期胃癌的肿瘤学安全性已被证实。PPG手术为了保留控制胃窦的迷走神经肝支和幽门支，而保留了No.5淋巴结，该淋巴结在胃中部1/3早期胃癌中的转移发生率极低，T1期中比例仅0~0.9%[7-8]。LPPG的设计初衷是为了保留幽门正常解剖和生理功能，尽可能维持食物在残胃中的贮存和正常胃排空功能，减少传统远端胃大部切除术后的胆汁反流、倾倒综合征和营养吸收障碍等并发症[9-10]。但此方法也随之带来了PPG术后不可避免的主要并发症，如胃排空障碍或胃潴留。在Kodama等[11]的早期研究报道中，出现中重度胃潴留症状的患者比例高达23%。随着术式的改良，文献报道PPG术后胃潴留症状的发生率为6.2%~10.3%[12-14]。

目前，大部分学者认为，PPG术后发生胃排空障碍的主要原因是手术后的幽门功能失调导致的幽门狭窄，而胃窦保留过短、迷走神经未能较好保

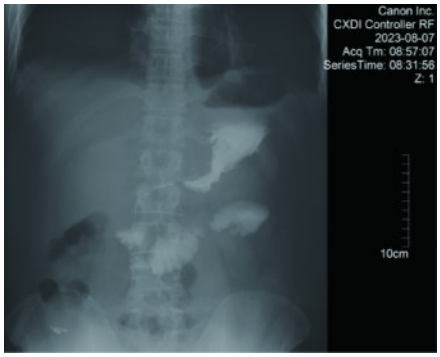

图6 术后造影情况示例

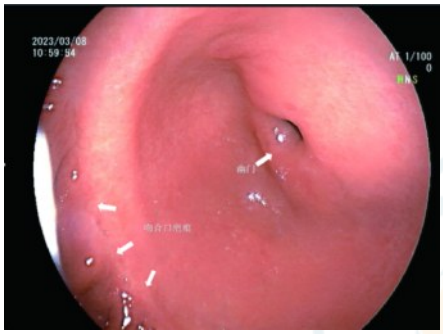

图7 术后3个月复查胃镜情况示例

留或医源性损伤以及幽门部血供异常，尤其是静脉回流障碍造成局部水肿，则是导致幽门功能失调的主要因素[4]。不少学者对胃窦幽门袖保留长度、幽门下血管（特别是幽门下静脉回流）保护等因素进行分析和研究，并努力尝试用改良手术技术、精细化手术步骤等方式来规避术后并发症的发生，并取得了一定成效。Kiyokawa 等[5]研究提出，保留 IPV 能够减轻 PPG 术后胃窦幽门部的水肿，显著降低胃潴留和胃排空障碍的发生率，并相应提出了 iPPG 的概念。但也有研究发现，保留 IPV 并不能减少胃潴留和胃排空障碍的发生[15-16]。庄淳等[6]提出，在保留 IPV 的基础上进一步尝试裸化并保留 RGEV 第一分支，以期增加保留的幽门袖功能长度、更好地改善幽门区静脉回流。

鉴于胃网膜右血管分支的多变性我们建议，基于双向解剖，在充分揭示幽门下区血管后，依据其走行，有选择地保留胃网膜右血管第一分支。双向解剖的方式有助于幽门下血管和胃网膜右血管的暴露，减少术中血管损伤。根据幽门下血管和胃网膜右血管在幽门袖的分布情况对其进行分型，根据分类选择性保留胃网膜右血管第一分支。

本研究共纳入 30 例病例，18 例患者为Ⅰ型，均保留了胃网膜右血管第一支；8 例患者为Ⅱ型，均未保留胃网膜右血管第一支；4 例患者为Ⅲ型，3 例保留，另 1 例未保留。即共 21 例（70.0%）患者保留了胃右血管第一分支，9 例（30.0%）患者未保留。术后碘海醇胃肠造影 30 min 小肠显影均良好。文献报道 PPG 术后胃潴留症状的发生率为 6.2%~10.3%[12-14]。本研究中未发生胃潴留，主要得益于：（1）端端手工吻合减少了吻合口张力，减少吻合口水肿的发生；（2）选择性保留胃网膜右血管第一分支的方式不仅保留了静脉分支，减少幽门区水肿，同时保留了动脉分支，减少瘢痕组织的生成，对吻合口及幽门的蠕动能力影响较小。此外，本术式保证了 No.6 淋巴结清扫数量（5.1±1.5）枚，仅 1 例（3.3%）患者出现腹腔感染，Clavien-Dindo 并发症分级为Ⅱ级。术后 3 个月复查胃镜，患者均无胃潴留。因此，本术式有助于改善胃排空延迟的发生，同时保证 No.6 淋巴结清扫数量。

本研究存在一定局限性。首先，由于是回顾性研究，且为样本量较小的单臂研究，我们无法完全消除潜在的偏倚。其次，对于幽门下血管和胃网膜右血管的分型，存在一定主观性。

综上所述，基于双向解剖的选择性保留胃网膜右血管第一分支的腹腔镜胃癌保留幽门手术是一种更安全可行的方法，有助于减少胃排空延迟的发生，同时保证 No.6 淋巴结清扫数量，但需要进一步开展前瞻性临床研究进一步验证其安全性和有效性。

利益冲突 所有作者均声明不存在利益冲突

作者贡献声明 杜义安提出了该手术方式并负责研究设计；叶泽耀负责研究设计、数据分析和文章撰写；俞鹏飞负责研究设计和数据分析；曹阳、柴腾蛟、江智辉、余平元和吴伟星负责数据收集和文献查阅；张斌忠、司马军和王兵负责手术实施和数据收集

参 考 文 献

[1] Nomura E, Okajima K. Function-preserving gastrectomy for gastric cancer in Japan[J]. World J Gastroenterol, 2016, 22(26):5888-5895. DOI: 10.3748/wjg.v22.i26.5888.

[2] Nunobe S, Hiki N. Function-preserving surgery for gastric cancer: current status and future perspectives[J]. Transl Gastroenterol Hepatol, 2017, 2:77. DOI:10.21037/tgh.2017.09.07.

[3] Maki T, Shiratori T, Hatafuku T, et al. Pylorus-preserving gastrectomy as an improved operation for gastric ulcer[J]. Surgery, 1967, 61(6):838-845.

[4] 中华医学会外科学分会胃肠学组, 中国医师协会外科医师分会肿瘤外科学组, 中国医师学会外科医师分会上消化道学组, 等. 中国胃癌保功能手术外科专家共识(2021 版)[J].

中华胃肠外科杂志, 2021,24(5):377-382. DOI:10.3760/cma.j.issn.441530-20210305-00102.

[5] Kiyokawa T, Hiki N, Nunobe S, et al. Preserving infrapyloric vein reduces postoperative gastric stasis after laparoscopic pylorus-preserving gastrectomy[J]. Langenbecks Arch Surg, 2017, 402(1): 49-56. DOI: 10.1007/s00423-016-1529-6.

[6] 庄淳, 张子臻, 朱纯超, 等. 保留胃网膜右静脉第一分支的腹腔镜辅助保留幽门胃切除术治疗早期胃癌 54 例临床研究 [J]. 中国实用外科杂志, 2020, 40(9): 1074-1077. DOI: 10.19538/j.cjps.issn1005-2208.2020.09.16.

[7] Kong SH, Kim JW, Lee HJ, et al. The safety of the dissection of lymph node stations 5 and 6 in pylorus-preserving gastrectomy[J]. Ann Surg Oncol, 2009, 16(12): 3252-3258. DOI: 10.1245/s10434-009-0646-7.

[8] Kim BH, Hong SW, Kim JW, et al. Oncologic safety of pylorus-preserving gastrectomy in the aspect of micrometastasis in lymph nodes at stations 5 and 6[J]. Ann Surg Oncol, 2014, 21(2): 533-538. DOI: 10.1245/s10434-013-3252-7.

[9] 鲍添赏, 徐佳, 赵刚. 胃保功能手术方式的选择 [J]. 中华胃肠外科杂志, 2021, 24(5): 387-391. DOI: 10.3760/cma.j.issn.441530-20210428-00180.

[10] Park DJ, Lee HJ, Jung HC, et al. Clinical outcome of pylorus-preserving gastrectomy in gastric cancer in comparison with conventional distal gastrectomy with Billroth I anastomosis[J]. World J Surg, 2008, 32(6): 1029-1036. DOI: 10.1007/s00268-007-9441-4.

[11] Kodama M, Koyama K, Chida T, et al. Early postoperative evaluation of pylorus-preserving gastrectomy for gastric cancer[J]. World J Surg, 1995, 19(3): 456-461. DOI: 10. 1007/BF00299190.

[12] Tanaka N, Katai H, Saka M, et al. Laparoscopy-assisted pylorus-preserving gastrectomy: a matched case-control study[J]. Surg Endosc, 2011, 25(1): 114-118. DOI: 10.1007/s00464-010-1142-7.

[13] Jiang X, Hiki N, Nunobe S, et al. Postoperative outcomes and complications after laparoscopy-assisted pylorus-preserving gastrectomy for early gastric cancer[J]. Ann Surg, 2011, 253(5): 928-933. DOI: 10.1097/SLA. 0b013e3182117b24.

[14] Ikeguchi M, Hatada T, Yamamoto M, et al. Evaluation of a pylorus-preserving gastrectomy for patients preoperatively diagnosed with early gastric cancer located in the middle third of the stomach[J]. Surg Today, 2010, 40(3): 228-233. DOI: 10.1007/s00595-009-4043-4.

[15] Nishizawa N, Hosoda K, Moriya H, et al. Patients' preoperative background causes gastric stasis after laparoscopy-assisted pylorus-preserving gastrectomy[J]. Asian J Endosc Surg, 2018, 11(4): 337-345. DOI: 10.1111/ases.12477.

[16] Kaji S, Makuuchi R, Irino T, et al. Preventive effect on delayed gastric emptying of preserving the infra-pyloric vein in laparoscopic pylorus-preserving gastrectomy for early gastric cancer[J]. Surg Endosc, 2020, 34(9): 3853-3860. DOI: 10.1007/s00464-019-07151-9.

·读者·作者·编者·

本刊文稿中部分常用名词的使用要求

箭头后为正确用语

大肠→结直肠
食道→食管
瘘道→瘘管
返流性食管炎→反流性食管炎
胃食管返流→胃食管反流
克隆氏病→克罗恩病
炎症性肠病→炎性肠病
何杰金病→霍奇金病
节段性肠炎→局限性肠炎
应急性溃疡→应激性溃疡
肛皮线→齿状线
提肛肌→肛提肌
横隔→横膈
纵膈→纵隔
尿生殖隔→尿生殖膈
盆隔→盆膈
直肠阴道膈→直肠阴道隔
体重→体质量
体质量指数→体质指数
淋巴腺→淋巴结
探察→探查
化验检查→实验室检查
禁忌症→禁忌证
适应症→适应证
综合症→综合征
指证→指征
机理→机制
机能→功能
机率→概率
记数法→计数法
其它→其他
松驰→松弛
疤痕→瘢痕
石腊→石蜡
H-E 染色→苏木精–伊红染色
肝昏迷→肝性脑病
抗菌素→抗生素
粘膜→黏膜
粘液→黏液
愈合期→恢复期
图象→图像
影象→影像
瘀血→淤血
血象→血常规
血色素→血红蛋白
血液动力学→血流动力学
报导→报道
侧枝→侧支
发烧→发热
份量→分量
成份→成分
浮肿→水肿