·病例报告·

Roux-en-Y胃旁路联合胃癌根治术治疗重度肥胖合并胃癌的病例报告

李璟东[1] 张俊昌[1] 吴嘉敏[2] 董志勇[1] 蔡念[2] 王存川[1]
[1]暨南大学附属第一医院胃肠外科一区 肥胖代谢外科(减重中心),广州 510630;[2]澳门仁伯爵综合医院普通外科,中国澳门 999078
通信作者:王存川,Email:twcc@jnu.edu.cn

A case report of Roux-en-Y gastric bypass combined with radical gastrectomy for severe obesity complicated with gastric cancer

Li Jingdong, Zhang Junchang, Wu Jiamin, Dong Zhiyong, Cai Nian, Wang Cunchuan

患者 男性,39岁,于2022年6月26日为暨南大学附属第一医院肥胖代谢外科收治。身高172.5 cm,体质量141.8 kg,体质指数(body mass index,BMI):47.7 kg/m^2,腰围:147 cm,体脂率:46.4%。入院血压155/93 mmHg(1 mmHg=0.133 kPa)。血红蛋白:141.30 g/L,血小板计数234×10^9/L,红细胞计数:5.42×10^{12}/L,肌酐:51.20 μmol/L,葡萄糖:6.93 mmol/L,空腹血糖:6.90 mmol/L,糖化血红蛋白7.5%,总胆固醇:7.68 mmol/L,甘油三酯:1.63 mmol/L,高密度蛋白C:1.20 mmol/L。其余均未见明显异常。术前胃镜报告结果显示:(1)慢性浅表性胃炎并糜烂;(2)十二指肠球部炎性反应。彩超显示肝脏增大,脂肪肝,胆脾未见异常。综合考虑诊断为:2型糖尿病,代谢综合征,肥胖症,脂肪肝。

经多学科团队讨论,结合患者意愿,行精准腹腔镜Roux-en-Y胃旁路术。术中探查腹腔情况,发现患者胃壁增厚,胃贲门有一可疑肿块,探查肝脾和盆腔无转移结节。行网膜囊切除,在胃管指引下,距贲门约3 cm处,将胃底肿物完整切除送术中冷冻,术中冰冻结果报告为:中高分化腺癌,两端切缘均未见癌累及。经上级医生的术中讨论并获患者家属同意后,将手术方案更改为同期行精准腹腔镜胃旁路术+胃癌根治术,行近端胃癌根治术及淋巴结清扫,吻合口约4 cm。扩大脐部切口取出胃及网膜标本。手术过程见图1。

术后病理显示:胃底肿物中分化管状腺癌,肠型(Lauren分型)。浸润胃壁全层至浆膜下,可见神经及脉管侵犯;两端切缘均未见癌累及;免疫组化:CK19(+),CK20(+),CDX-2(+),MLH1(+),PMS2(+),MSH2(+),MSH6(+),P53 53%(+),CerbB2(++),B-CATENIN(膜表达+),Ki-67 19%(+)。术后肿瘤分期pT3N0M0。

术后接受化疗,给予XELOX方案(奥沙利铂+卡培他滨)共8个疗程。术后8个月时,患者体质量和BMI分别下降为88 kg和30.3 kg/m^2,血压:135/97 mmHg,总胆固醇:6.22 mmol/L,甘油三酯:0.96 mmol/L,高密度蛋白C:1.27 mmol/L,糖化血红蛋白:5.1%,多余体质量减除率:79%。

讨论 肥胖不仅能引起多种代谢性疾病,还能增加癌症的发生风险,而肿瘤代谢手术可以同时治疗代谢疾病和癌症。精准减重手术理念对患者术前评估、术中精细操作以及术后综合管理方面更为严格、规范[1]。在术前评估中,对于有高危因素或普通内镜检查发现的可疑病变患者,应通过色素内镜检查、放大胃镜技术等方式,对局部可疑的病变的部位进行染色、放大等处理以协助诊断[2]。本例病例术前胃镜检查并未发现病灶,主要原因可能是患者体质量过高,经麻醉科会诊后认为不适合进行静脉麻醉下的胃镜检查,故患者在清醒状态下进行胃镜检查,所引起的生理反应导致经验不足的操作者出现漏诊。由此提示,胃镜检查技术在取材部位方面仍存在一定局限性,胃镜操作人员应告知患者胃镜检查过程中的不适,帮助肥胖患者做好心理准备[3]。对胃镜下检查和肿瘤标志物筛选无异常的肥胖患者,应该考虑使用增强CT来增加诊断的准确性。

当术中发现肿瘤时,上级医生应在术中进行讨论并评估患者情况,取得患者家属同意后更换对患者最有利的术式。对于肥胖代谢性疾病合并胃癌的患者,同期行减重代谢手术和胃癌根治手术是一种可能的治疗策略,但目前仍存在一定的技术难点。一方面,同时进行减重代谢手术和

DOI:10.3760/cma.j.cn441530-20231020-00142
收稿日期 2023-10-20 **本文编辑** 朱雯洁
引用本文:李璟东, 张俊昌, 吴嘉敏, 等. Roux-en-Y胃旁路联合胃癌根治术治疗重度肥胖合并胃癌的病例报告[J]. 中华胃肠外科杂志, 2024, 27(9): 978-979. DOI: 10.3760/cma.j.cn441530-20231020-00142.

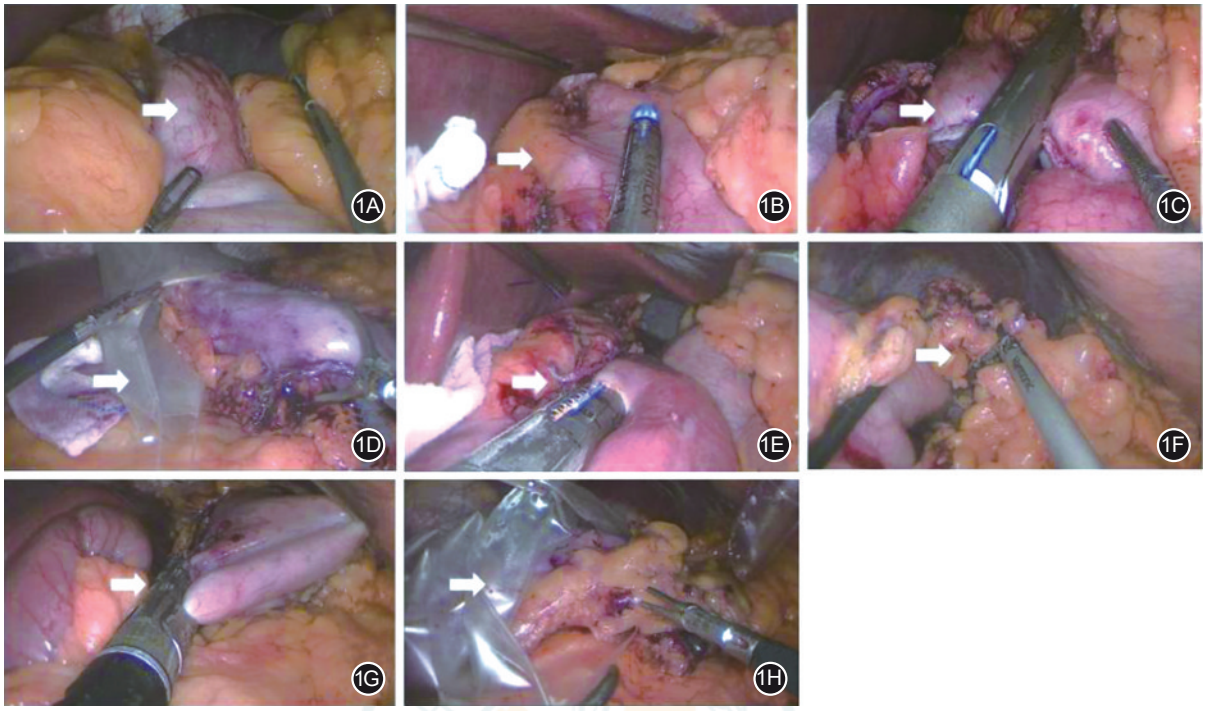

图 1　胃旁路术联合胃癌根治术(箭头所指为观察点)　1A. 术中探查腹腔情况,发现患者胃壁增厚,胃贲门有一可疑肿块;1B. 在胃管指引下,蓝色钉仓从已分离小弯系膜开始切割胃体;1C. 将胃底肿物切除;1D. 将胃底肿物完整切除送术中冷冻;1E. 箭头示胃空肠吻合;1F. 取出胃底肿物术,分离切除大部分胃网膜;1G. 切除剩余胃及淋巴结清扫;1H. 箭头示大部分胃切除

图 2　术中患者精准腹腔镜胃旁路术+胃癌根治术示意图(李璟东绘制)

胃癌根治术后的预后情况尚有争议。有研究表明,同时进行减重代谢手术和胃癌根治术可以显著降低肥胖合并胃癌的患者的 BMI 和代谢疾病的状况[4]。另一方面,术后患者可能出现营养不良或代谢紊乱等问题。如何在手术中平衡减重手术和胃癌手术的治疗效果和风险,如何选择合适的手术方式,以及如何评估术后患者的营养状态和代谢情况等,仍是待解决的问题和难点。在本病例中,患者术后恢复良好,并接受了术后化疗。术后随访显示,体质量明显下降,2 型糖尿病和高血压等代谢性疾病获得改善,随访期间未见复发。这提示肿瘤代谢外科手术作为肥胖合并胃癌患者的可选术式之一,在获得胃癌根治的前提下,可改善肥胖患者的体质量及相关代谢性疾病,甚至有利于改善胃癌患者的生存预后[6]。

利益冲突　所有作者均声明不存在利益冲突

参　考　文　献

[1] 王存川, 赵蕾. 减重外科新概念——精准腹腔镜胃旁路术[J]. 中华胃肠外科杂志, 2014,17(7):631-634. DOI: 10.3760/cma.j.issn.1671-0274.2014.07.001.

[2] 洪二跃. 胃镜筛查在早期胃癌诊断鉴别中的临床应用价值[J]. 世界最新医学信息文摘(连续型电子期刊), 2019, 19(89): 120, 123. DOI: 10.19613/j. cnki. 1671-3141.2019.89.076.

[3] 侯啸宇. 腹腔镜下胃癌 D_2 根治术治疗进展期胃癌合并肥胖的近期疗效、安全性及对免疫功能的影响[J/CD]. 中国医学前沿杂志(电子版), 2018,10(9):97-100. DOI: 10.12037/YXQY.2018.09-22.

[4] NCD Risk Factor Collaboration (NCD-RisC). Worldwide trends in diabetes since 1980: a pooled analysis of 751 population-based studies with 4.4 million participants [J]. Lancet, 2017, 389(10068): e2. DOI: 10.1016/S0140-6736(16)32060-8.

[5] Choi YS, Yi JW, Shin WY, et al. Oncometabolic surgery in gastric cancer patients with type 2 diabetes[J]. Sci Rep, 2022,12(1):11853. DOI: 10.1038/s41598-022-15404-2.