·学术探讨·

基于血管导向胃癌手术完整系膜切除的理论与实践

陈路川
福建医科大学肿瘤临床医学院 福建省肿瘤医院胃外科，福州 350014
Email：luchuanchen@sina.cn

【摘要】 膜解剖概念一直处在认知的演变过程中。随着腔镜技术的不断发展，许多系膜的亚微结构被不断被认识，最终证实了系膜在消化道器官中的普遍存在性。基于国内外各类膜解剖理论的基础，结合多年临床实践，我们总结并提出了一种新的概念和理论——以血管为导向的胃癌完整系膜切除。其理论基础在于，从消化管的胚胎发育时期来看，消化管以及其所属系膜的旋转始终是以血管为中心进行的。因此，供应血管和消化管以及其所属系膜是天然的一脉相承。系膜是一个包裹血管、神经及淋巴组织的复合结构，以血管作为系膜的边界，保证肿瘤引流的淋巴网络被最大化切除。本文重点探讨胃癌手术中完整系膜切除边缘，即系膜的侧边界是供应血管为导向的切除边界及其系膜、底边界是系膜床。以精细的供应血管导向来界定系膜切除范围，将有助于不同期别胃癌根治术系膜边缘的准确界定。

【关键词】 血管导向； 膜解剖； 胃癌； 系膜； 根治手术
基金项目：福建省肿瘤医院高层次人才培养项目（2024YNG08）

Theory and practice on mesentery margin in vessel-oriented complete mesentery resection of gastric cancer

Chen Luchuan
Department of Gastric Surgery, Clinical Oncology School of Fujian Medical University, Fujian Cancer Hospital, Fuzhou 350014, China
Email: luchuanchen@sina.cn

【Abstract】 The concept of mesenteric anatomy has been evolving in cognition. With the continuous development of endoscopic techniques, the submicroscopic structures of many mesenteries have been gradually understood, ultimately confirming the ubiquitous presence of mesenteries in the digestive organs. Based on various domestic and foreign mesenteric anatomical theories and combined with years of clinical practice, we have summarized and proposed a new concept and theory—vascular-guided complete mesenteric resection for gastric cancer. The theoretical basis is that, from the perspective of the embryonic development of the digestive tract, the rotation of the digestive tract and its associated mesentery is always centered on blood vessels. Therefore, the supply vessels and digestive tracts and their associated mesentery are naturally connected. The mesentery is a complex structure that encompasses blood vessels, nerves, and lymphatic tissues. The blood vessels serve as the boundary of the mesentery, ensuring that the lymphatic network that drains the tumor is maximally resected. This article focuses on the complete mesenteric resection margins in gastric cancer surgery, that is, the lateral boundary of the mesentery as the vascular-supplied guided resection boundary and its mesentery, and the base boundary as the mesenteric bed. Using precise vascular guidance to define the extent of mesenteric resection will help accurately define the mesenteric margin during radical resection for different stages of gastric cancer.

DOI：10.3760/cma.j.cn441530-20240722-00254
收稿日期 2024-07-22 **本文编辑** 王静
引用本文：陈路川. 基于血管导向胃癌手术完整系膜切除的理论与实践[J]. 中华胃肠外科杂志, 2024, 27(9): 974-977. DOI: 10.3760/cma.j.cn441530-20240722-00254.

【Key words】 Vascular-guided; Mesenteric anatomy; Gastric cancer; Mesentery; Radical surgery

Fund program: Fujian Cancer Hospital High Level Talent Training Project (2024YNG08)

随着高清腹腔镜、3D腹腔镜及机器人手术技术的不断发展，腹腔镜的高清放大视野、腔镜Trocar的依靠点及机械臂的稳定，使操作更加精细化，也使我们发现了更多膜的亚微解剖结构，尤其对系膜和系膜床间的融合间隙有了更深刻的理解。实践中，手术平面始终维持在融合间隙的无血管区，使白色无血手术成为可能。尽管对于膜解剖的认识更加深入，并且有更强的可操作性，但仍存在许多值得探索的问题，在如何辨别膜的层面以及系膜的边界方面，仍待进一步完善。完整系膜切除的手术效果正如全直肠系膜切除术（total mesorectal excision，TME）所显示的那样，在规范里，标准胃癌根治术有明确的手术边界，而在早期胃癌缩小的根治术中，比如保留幽门胃切除术（pylorus-preserving gastrectomy，PPG）及近端胃切除术，其系膜边界尚待明晰。由于系膜是指两层脏腹膜之间所包裹的血管、神经、淋巴和脂肪组织，因此我们认为，所有大的系膜是由多个基于血管导向的小系膜连贯组成，小系膜也包含着完整的供应血管、神经及淋巴脂肪组织。

借助新一代3D腹腔镜技术所带来的高清立体视野，使得膜解剖层面、血管分支、神经及周围组织这些细微结构得以清晰呈现，从而引导手术操作向更加精细化的方向发展。在此基础上，我们总结并创新性地提出了一种新的手术概念和理论——“以血管为导向的胃癌完整系膜切除”。这一理论包含了血管解剖导向、淋巴结清扫导向、整块切除导向和膜解剖层面外科导向的融合，同时具有手术实践的唯一性和可重复性，为胃癌外科治疗开辟了新的路径。

一、基于血管导向的胃癌完整系膜切除理论基础

胃肠道肿瘤的根治性手术包括完整切除原发肿瘤及其器官特异性系膜进行淋巴结清扫。这一观念早在1979年即由Enker等[1]提出。胚胎时期胃肠道的旋转形成了复杂的三维构造，引起了一连串各脏器间筋膜的“冲突”和“愈着”，手术就是要正确解除这些“愈着”，力争使其恢复到“冲突”发生之前的状态。从消化管的胚胎发育时期来看，消化管以及其所属系膜的旋转是始终以血管为中心进行的，因此供应血管和消化管以及其所属系膜是天然的一脉相承。2017年Coffey等[2]也提出，胃肠道肿瘤手术应该是特异性系膜的连续完整切除。TME手术和CME手术都是贯彻了这一理念，通过实现直肠和结肠系膜的完整切除，从而获得手术对防止肿瘤复发的最大作用。由于消化道的连续性及系膜床的连续性，胃肠可一体视之。近些年来，不少国内外学者也正努力在胃癌手术中引进完整系膜切除理念。但是如何界定胃癌根治术中的系膜切除范围，仍然存在各种不同的争议。随着早期患者的增加，保留器官功能的完整系膜切除手术，强调以精细的供应血管导向来界定精细的系膜切除范围，例如PPG，也再次证实了并非一定要传统的D_2清扫才能做到完整系膜切除。

2019年，篠原尚阐述了系统性胃系膜切除的方法：首先通过分离胚胎学平面，解除胃系膜与邻近的肠系膜或体壁的固定；然后通过追踪系膜内可剥离的脂肪层，将含有淋巴结的脂肪组织从胰腺及其相关血管中分离出来；最后是充分解剖定义标准的D_2淋巴结切除术切除肿瘤特异性系膜[3]。

龚建平[4]的“胃背系膜近胃端（proximal segment of dorsal mesogastrium，PSDM）”理论指出，在胚胎发育过程中，胃的扩张和胃大弯的延长导致胃背系膜近胃端的劈裂，进而延长和集束化，内有胃的主要血管和淋巴系统，被深筋膜和浆膜所包绕，从而使得PSDM盘曲在系膜床上，劈裂成6个集束化的系膜，分别为胃后系膜、胃短系膜、胃左系膜、胃网膜左系膜、胃右系膜、胃网膜右系膜。龚建平教授还提出了PSDM由浆膜及其下面的筋膜，将胃及其供养系统呈信封样包绕起来，悬挂并通向体后壁；PSDM内，不仅仅有生理学结构（胃、血管、淋巴、脂肪），还有病理学事件（淋巴转移和第五转移）。篠原尚教授和龚建平教授都从系膜的解剖定义出发，为胃癌根治术中的系膜切除范围做了较好的界定。

在总结归纳国内外学者对系膜边界相应的观点后，笔者提出以血管导向来界定胃癌根治术系膜切除的边界，进一步细化系膜的定义，如“胃左血管系膜”“肝血管系膜”等。这样提出的原因在于从消化管的胚胎发育时期来看，消化管以及其所属系膜的旋转始终是以血管为中心进行的，因此供应血管和消化管以及其所属系膜是天然的一脉相承，系膜是一个包裹血管、神经和淋巴组织的复合结构，以血管作为系膜的边界可保证肿瘤引流的淋巴网络被最大化切除。

日本《大肠癌处理规约》较早就已经明确提出，在大肠癌的根治手术中，以肿瘤供应血管来指导切除肿瘤边缘近、远端相应长度的肠管，由于系膜和血管是天然的整体，所以血管分布是系膜位置所在的“天然地图”[5]。而在胃癌淋巴结的分组界定方面，目前国际通用标准也同样是以胃周血管来分界，这为以血管导向来界定系膜边界提供了良好的基础。

以血管为导向的胃癌完整系膜切除手术包括了完整淋巴结清除，而淋巴结本身是沿血管周围布配的，细分的血管边缘就是系膜的侧边界，精细的层面外科阐明了胃系膜的底边界，结合胃肿瘤联合淋巴脂肪结缔组织及网膜就构成了整块（*en bloc*）切除。

二、基于血管导向的胃癌完整系膜切除

笔者在胃癌根治手术中，提出了以肿瘤供应血管导向来界定系膜切除的边界，系膜的起点是胃周各主干血管分支的发出点，见图1；而止点是胃周主干血管分支的汇入处，见图2；汇入处的形式是多样性的，如胃壁、膈肌、肝门、脾门。比如标准的进展期胃窦癌要清扫No.6淋巴结及其所属系膜，而保留幽门的PPG手术只需清扫No.6a和No.6v淋巴结及其所属系膜，因此，明确No.6各组系膜的起点和止点就尤为重要。

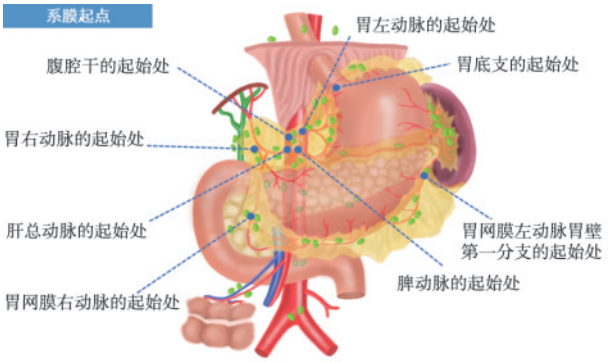

图 1 胃周系膜的起点(陈路川、曾奕和冯源绘制)

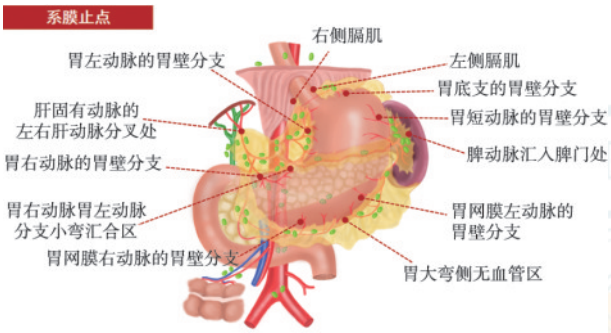

图 2 胃周系膜的止点(陈路川、曾奕和冯源绘制)

根据胃部的主要供应血管,笔者将拟完整切除的胃周系膜分为 8 组,即胃网膜右血管系膜、胃网膜左血管系膜、胃右血管系膜、胃左血管系膜、肝总血管系膜、脾血管系膜、腹腔干系膜和左膈下血管胃底支系膜,见表 1。当进行标准根治手术时,通常应用大系膜的分组进行整块切除,而根据血管导向的系膜,则往往可以局限于某个系膜边界,胃癌的手术本身即是由各组小系膜共同组成的大系膜的“*en bloc*”切除。不同的 T 分期和不同的 N 分期,可以有不同的清扫范围,所组成的系膜边缘也就不同。

根据血管的不同细化情况,以及血管的分叉点或中间点,笔者将之前定义的分组系膜按照国际通行的胃癌淋巴结分组规定来进一步细化,见表 1。经过细化分组后,系膜内均含有相应组别的淋巴结,这就再次强调了系膜是一个包裹血管、神经和淋巴组织的复合结构,只要清扫淋巴结,就必须进行相应归属系膜的完整切除,而每一组系膜都具有相应的起止点,在起止点范围内以供应血管作为系膜的边界,可以使得肿瘤引流的淋巴网络被最大化切除。

以日本《胃癌治疗指南》规定的近端胃切除术 D_2 淋巴结清扫(No.1、No.2、No.3a、No.4sa、No.4sb、No.7、No.8a、No.9 和 No.11p 淋巴结)为例,手术过程需要完整切除胃网膜左血管系膜(含 No.4sb 淋巴结)、胃左血管系膜(含 No.7 淋巴结)、胃左血管分支系膜(含 No.3a 淋巴结)、胃左血管贲门支系膜(含 No.1 淋巴结)、肝总血管系膜(含 No.8 淋巴结)、脾血管近端系膜(含 No.11p 淋巴结)、胃短血管系膜(含 No.4sa 淋巴结)、腹腔干系膜(含 No.9 淋巴结)以及左膈下血管胃底支系膜(含 No.2 淋巴结)[6]。一旦切除的系膜范围达到了相应的起止点,就说明所要清扫的淋巴结必然完整地被包裹在系膜之内。

三、以供应血管为导向的胃癌完整系膜切除应用实践

系膜是由两层腹膜包裹血管、神经、淋巴组织所形成的复合结构,那么如何在临床实践中找到系膜的边缘呢?侧边界主要根据主干血管及其分支的导向来界定,同时高清的 3D 腹腔镜也使得底边界的胃系膜和系膜床之间的融合间隙(无血管区)可以被轻松寻找。对于系膜内癌,由于肿瘤仍在系膜内徘徊,将这一段以血管为导向联合相应的神经淋巴脂肪结缔组织及两层腹膜完整切除,就能达到完整系膜切除。因此,根据不同 T 分期和 N 分期的转移规律,可以选择相应系膜的完整“*en bloc*”切除,而对于需要做缩小保功能手术的早期患者,也可以根据精细的血管导向细分系膜进行完整系膜“*en bloc*”切除,达到细分的完整系膜切除。以胃网膜右血管系膜及其分支系膜(含 No.6v、No.6a、No.6i 和 No.4d 淋巴结)为例介绍系膜的起止点、切除细节和解剖变异要点。

胃网膜右血管系膜(含 No.6 淋巴结)起点为胃网膜右动脉的起始处,止点为胃网膜右动脉注入胃壁大弯第一支。胃网膜右血管分支系膜(含 No.4d 淋巴结)起点为胃网膜右动脉注入胃壁大弯第一支,止点为胃大弯侧无血管区右侧缘。融合筋膜间隙为大网膜 3、4 层之间的融合筋膜间隙。系膜床是横结肠系膜、胰腺钩突。其中,胃网膜右静脉系膜(含 No.6v 淋巴结)起点为胃网膜右静脉的起始处,止点为胰十二指肠上静脉终末支。胃网膜右动脉系膜(含 No.6a 淋巴结)起点为胃网膜右动脉的起始处,止点为胃网膜右动脉注入胃前后壁的第一胃支。幽门下动脉系膜(含 No.6i 淋巴结)起点为幽门下动脉的起始处,止点为幽门下动脉的胃壁各分支。见图 3。

该系膜区域的解剖变异要点主要为幽门下动、静脉变异。日本学者把幽门下动脉分为 3 型[7]:Ⅰ型,远侧型,起源于胰十二指肠上前动脉;Ⅱ型,尾侧型,起源于胃网膜右动脉;Ⅲ型,近侧型,起源于胃十二指肠动脉。日本学者又将幽门下静脉分为 4 型[8]:Ⅰ型,有 2 支或以上幽门下静脉汇入胃网膜右静脉;Ⅱa 型,仅有 1 支汇入胃网膜右静脉,而不汇入胰十二指肠上前静脉;Ⅱb 型,1 支幽门下静脉汇入胃网膜右静脉,1 支幽门下静脉汇入胰十二指肠上前静脉;Ⅲ型,幽门下静脉仅汇入胰十二指肠上前静脉。

胃癌完整系膜切除要点:沿横结肠边缘向右离断胃结肠韧带,助手左手将胃大弯侧提起,右手提起胃网膜右血管系膜,切开胃胰皱襞,然后紧接着沿大网膜 3、4 层之间的融合筋膜间隙,以横结肠系膜及胰头为系膜床,分离至十二指肠降部外侧缘,充分显露胰头钩突前的胰十二指肠上动脉前支及胰十二指肠上静脉(No.6v 分布区)并进一步显露 Henle 干,从胃网膜右静脉 Henle 干的汇入点起,由远端向近端紧贴胃网膜右静脉,沿胰头前筋膜浅层,向上清除根部的 No.6v 淋巴结及脂肪结缔组织,离断胃网膜右静脉。继续沿着该平面并显露胃网膜右动脉根部,根部离断胃网膜右动脉并进一步沿同一平面向上离断幽门下动脉胃壁分支,清除 No.6a 淋巴结及脂肪结缔组织,继续以胰腺钩突为系膜

表 1　以血管导向的胃周系膜分组及系膜起止点

系膜分组	系膜起点	系膜止点
1. 胃网膜右血管及其分支系膜		
胃网膜右血管系膜（含 No.6 淋巴结）	胃网膜右动脉的起始处	胃网膜右动脉注入胃壁大弯第一支
胃网膜右动脉系膜（含 No.6a 淋巴结）		
胃网膜右静脉系膜（含 No.6V 淋巴结）		
幽门下动脉系膜（含 No.6i 淋巴结）		
胃网膜右血管分支系膜（含 No.4d 淋巴结）	胃网膜右动脉注入胃壁大弯第一支	胃大弯侧无血管区右侧缘
2. 胃网膜左血管系膜（含 No.4sb 淋巴结）	胃网膜左动脉注入胃壁大弯第一支	胃网膜左动脉的胃壁分支、胃大弯侧无血管区左侧缘
3. 胃右血管及其分支系膜		
胃右血管系膜（含 No.5 淋巴结）	胃右动脉的起始处	胃右动脉注入胃小弯第一分支、胃右动脉胃左动脉分支小弯汇合处
胃右血管分支系膜（含 No.3b 淋巴结）	胃右动脉注入胃小弯第一分支	胃右动脉胃左动脉分支小弯汇合区
4. 胃左血管及其分支系膜		
胃左血管系膜（含 No.7 淋巴结）	胃左动脉的起始处	胃左动脉分叉部
胃左血管分支系膜（含 No.3a 淋巴结）	胃左动脉分叉部	胃左动脉上行注入胃小弯的第一支、胃右动脉胃左动脉分支汇合区
胃左血管贲门支系膜（含 No.1 淋巴结）	胃左动脉上行注入胃小弯的第一支	膈肌
5. 肝总血管及其分支系膜		
肝总血管系膜（含 No.8 淋巴结）	肝总动脉的起始处	肝总动脉的分叉点
肝固有血管系膜（含 No.12 淋巴结）	肝固有动脉的起始处	肝固有动脉的分叉点
6. 脾血管及其分支系膜		
脾系膜（含 No.10 淋巴结）	胰尾部末端	脾血管汇入脾脏处
脾血管系膜（含 No.11 淋巴结）	脾动脉的起始处	胰尾部末端
胃短血管系膜（含 No.4sa 淋巴结）	胃短动脉的根部以上	胃短动脉的胃壁分支
7. 腹腔干系膜（含 No.9 淋巴结）	腹腔干的起始处	腹腔干的分叉点
8. 左膈下动脉胃底支系膜（含 No.2 淋巴结）	胃底支的发出点	膈肌、胃底支的胃壁分支

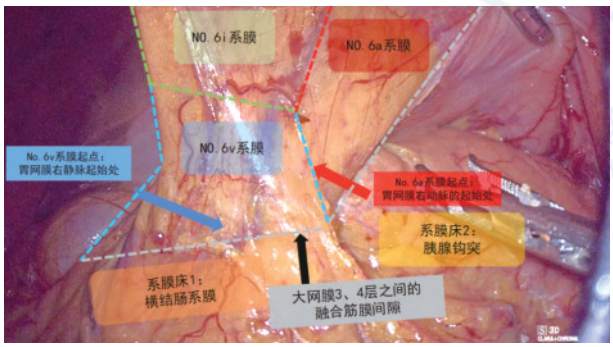

图 3　胃网膜右血管及其分支系膜（腹腔镜视野；作者团队手术图片）

床，沿胰头前筋膜浅层，向右拓展平面，清扫 No.6i 淋巴结，助手左手继续向上牵拉胃窦后壁，右手向右牵拉十二指肠，显露并沿着十二指肠边缘离断及胰十二指肠上动脉后支达幽门下 3 cm，这样就完整显露了十二指球部至少 3 cm。如果需要裸化更多的十二指肠球部，还可以继续离断更多的胰十二指肠上动脉分支，达到十二指肠球部充分长度的裸化。

综上，胃周系膜边界可以进一步细化，系膜的起点是胃周供应血管的发出点，系膜的止点是胃周供应血管的汇入处，系膜的底边界是系膜床，以血管为导向的系膜细化有助于胃癌根治手术中系膜边缘的准确界定。

利益冲突　作者声明不存在利益冲突

参　考　文　献

[1] Enker WE, Laffer UT, Block GE. Enhanced survival of patients with colon and rectal cancer is based upon wide anatomic resection[J]. Ann Surg, 1979, 190(3): 350 - 360. DOI: 10.1097/00000658-197909000-00010.

[2] Coffey JC, Lavery I, Sehgal R. Mesenteric principles of gastrointestinal surgery: basic and applied science[M]. Boca Raton: CRC Press, 2017.

[3] Kumamoto T, Kurahashi Y, Haruta S, et al. Laparoscopic modified lymphadenectomy in gastric cancer surgery using systematic mesogastric excision: a novel technique based on a concept[J]. Langenbecks Arch Surg, 2019, 404(3):369-374. DOI: 10.1007/s00423-019-01770-5.

[4] 谢大兴,龚建平. 胃背侧系膜近侧段的论证和意义[J]. 中华胃肠外科杂志, 2021,24(07):567-571. DOI:10.3760/cma.j.cn.441530-20210506-00189.

[5] 所剑, 孙璇, 李伟. 第 9 版日本«大肠癌处理规约»更新要点解读[J]. 中国实用外科杂志, 2019,39(7):687-690. DOI:10.19538/j.cjps.issn1005-2208.2019.07.11.

[6] 日本胃癌学会. 胃癌治疗指南[M]. 第 5 版. 东京:金原出版株式会社, 2018.

[7] Haruta S, Shinohara H, Ueno M, et al. Anatomical considerations of the infrapyloric artery and its associated lymph nodes during laparoscopic gastric cancer surgery[J]. Gastric Cancer, 2015, 18(4): 876 - 880. DOI: 10.1007/s10120-014-0424-5.

[8] Nishizawa N, Yamashita K, Shinohara H, et al. Anatomical knowledge for the infra-pyloric vein preservation during the laparoscopy-assisted pylorus-preserving gastrectomy [J]. Dig Surg, 2016, 33(5): 363 - 370. DOI: 10.1159/000445069.