·技术交流·

骶旁动脉穿支皮瓣治疗藏毛疾病的临床应用

兰俊红[1] 陈昭宏[2] 范月莹[1] 韩璐[1] 王涛[1] 贾赤宇[3] 何伟玲[4]
[1]厦门大学附属翔安医院整形美容与创面修复科,厦门 361000;[2]福建医科大学附属协和医院烧伤与创面修复科,福州 350001;[3]南华大学附属第一医院烧伤整形科,衡阳 421001;[4]厦门大学附属翔安医院胃肠外科,厦门 361000
通信作者:何伟玲,Email:wlhe@xah.xmu.edu.cn

【摘要】 **目的** 探讨骶旁动脉穿支皮瓣修复藏毛疾病切除后创面的临床效果。**方法** 主要手术操作步骤如下:(1)术前手持多普勒探测骶旁穿支血管并标记;(2)彻底切除藏毛疾病的感染坏死组织;(3)根据创面大小及穿支血管的位置设计骶旁动脉穿支皮瓣;(4)于臀大肌表面切取并转移皮瓣,无张力覆盖创面。记录手术时长、皮瓣长度和宽度、引流管放置时间、住院时间、拆线时间、术后并发症以及复发情况等指标。**结果** 厦门大学附属翔安医院烧伤与创面修复科于2021年3月至2023年3月期间采用骶旁动脉穿支皮瓣治疗了6例藏毛疾病患者。其中男性5例,女性1例,平均年龄24(18~33)岁。平均手术时长为165(134~207) min,平均皮瓣长度为8(7~11) cm,平均皮瓣宽度为3(3~4) cm,平均引流管放置时间8(4~17) d,平均住院时间为13(6~23) d,平均拆线时间为14(14~17) d。随访6~16个月,全部患者均一期愈合,均无皮瓣坏死、皮瓣积血、手术切口感染及裂开以及切口长期不愈合等早期和晚期术后并发症。随访过程中均未出现愈合后再感染复发。**结论** 骶旁动脉穿支皮瓣应用于藏毛疾病切除后创面修复,疗效佳且安全可行。

【关键词】 藏毛疾病; 藏毛窦; 藏毛囊肿; 骶旁动脉穿支皮瓣

基金项目:2022年度厦门市医疗卫生指导性项目(3502Z20224ZD1154);烧创伤重点实验室(福建医科大学附属协和医院)课题(XHZDSYS202005);厦门大学附属翔安医院2022年度青年科研基金(XAH22005)

Clinical application of parasacral artery perforator flap in the treatment of Pilonidal Sinus Diseases

Lan Junhong[1], Chen Zhaohong[2], Fan Yueying[1], Han Lu[1], Wang Tao[1], Jia Chiyu[3], He Weiling[4]
[1]Department of Aesthetic Plastic Surgery and Wound Repair, Xiang'an Hospital, Xiamen University, Xiamen 361000, China; [2]Department of Burns and Wound Repair, Union Hospital of Fujian Medical University, Fuzhou 350001, China; [3]Department of Burns and Plastic Surgery, the First Affiliated Hospital of Nanhua University, Hengyang 421001, China; [4]Department of Gastrointestinal Surgery, Xiang'an Hospital, Xiamen University, Xiamen 361000, China
Corresponding author: He Weiling, Email: wlhe@xah.xmu.edu.cn

【**Abstract**】 **Objective** To investigate clinical efficacy of parasacral perforator flap (PPF) on postoperative wound healing in pilonidal sinus diseases (PSDs). **Methods** The surgery steps were as follows: (1) To preoperatively detect parasacral perforator arteries with the handhold Doppler probe and mark them; (2) To remove the infected and necrotic tissues of PSDs completely; (3) To design the PPF according to the wound size and the parasacral perforator arteries' localization; (4) To harvest the flap from the gluteus maximus muscle surface and transfer it to the wound without tension. Several data were documented, including surgical duration, flap length, flap width, drainage tube placement duration, hospital stay, duration from operation to stitch removal,

DOI:10.3760/cma.j.cn441530-20231017-00137
收稿日期 2023-10-17 **本文编辑** 朱雯洁
引用本文:兰俊红, 陈昭宏, 范月莹, 等. 骶旁动脉穿支皮瓣治疗藏毛疾病的临床应用[J]. 中华胃肠外科杂志, 2024, 27(9): 970-973. DOI: 10.3760/cma.j.cn441530-20231017-00137.

postsurgical complications and recurrence. **Results** There were six patients with PSDs whose postoperative wound healing was repaired by PPF, admitted in our department from March 2021 to March 2023. Of them, five were male and one was female. Their median age was 24 (range: 18-33) years old. Their median surgical duration was 165 (range: 134-207) minutes, median length of PPF was 8 (range: 7-11) cm, median width of PPF was 3 (range: 3-4) cm, mean duration of drainage tube placement was 8 (range: 4-17) days, mean hospital stay was 13 (range: 6-23) days, mean duration from operation to stitch removal was 14 (range: 14-17) days, median follow-up time was 6-16 months. Incisions of all six cases achieved first-intention healing without early- or late-stage complications. No recurrence occurred during follow-up. All patients involved were satisfied with their clinical efficacy. **Conclusion** The utility of PPF in postoperative wound healing of PPDs was effective, safe and reliable.

【**Key words**】 Pilonidal sinus diseases; Pilonidal sinus; Pilonidal cysts; Parasacral perforator flap

Fund programs: 2022 Xiamen Medical and Health Guidance Project (3502Z20224ZD1154); Fujian Provincial Key Laboratory of Burn and Trauma (Fujian Medical University Union Hospital) (XHZDSYS202005); 2022 Youth Research Fund of Xiang'an Hospital Affiliated to Xiamen University (XAH22005)

藏毛疾病是一种多发于臀间裂附近的皮下慢性囊肿或窦道，临床表现为骶尾部中线附近的皮肤小凹或反复发作的软组织感染，病理检查常发现病灶内藏毛发[1]。目前，藏毛疾病彻底清创后的主要治疗方式包括二期愈合、直接缝合和皮瓣覆盖。二期愈合是较常用的治疗方式，虽然术后并发症较少，但治疗周期往往长达数月，护理难度大，严重影响患者的工作和生活[2]。创面负压引流技术理论上能够缩短创面愈合的时间，但临床实践中发现仍有不少问题，如需要频繁更换、费用较高、存在创面感染的风险[3]。

为了缩短治疗周期，部分专家选择彻底清创后直接缝合，缝合方式包括中线缝合、偏中线缝合和臀沟抬高术。相较于二期愈合，这些术式均因术后切口张力较大、术后并发症多、术后复发率高以及中线缝合术后并发症可高达 60% 以上而应弃用[4-5]。相较于中线缝合，偏中线缝合和 Bascom 提出的臀沟抬高术，可解决藏毛疾病彻底清创后创面处于臀间裂凹陷部位，易形成积液感染，可在一定程度上降低术后并发症和术后复发风险[6-7]。

彻底清创后皮瓣覆盖是另一种常用的手术方式，皮瓣选择是决定该手术方式修复效果的关键。临床实践中，部分专家选择任意皮瓣治疗藏毛疾病，如 V-Y 推进皮瓣[8]、Z 成形术[9]、Limberg 皮瓣[10]等。虽然可实现偏中线缝合及臀沟抬高的双重效果，但因为任意皮瓣血供欠佳或张力过大，常出现术后皮瓣坏死以及切口感染裂开等问题。Chaput 等[11]则首次选择骶旁穿支皮瓣治疗藏毛疾病，有效解决皮瓣血供和创缘张力问题。但其设计的手术方式操作难度大，风险高，不利于普及。基于 Chaput 团队的手术方案，我们优化设计了一种基于骶旁动脉穿支皮瓣修复藏毛疾病切除后创面的新术式，该术式不仅沿用血供可靠的骶旁动脉穿支皮瓣，而且操作难度大大降低，术后效果好。现就其手术细节和技巧，以及初步结果进行报道。

一、手术指征

本术式适用于结合临床症状及术前 B 超确诊为藏毛疾病的患者。该项手术技术的开展获得了厦门大学附属翔安医院伦理委员会的审批（审批号：XXHLL2023017）。

二、手术操作步骤及围手术期管理

1. 术前准备：术前 2 d 开始少渣饮食，术前 1 d 晚上及手术当天分别给予 1 次清洁灌肠。

2. 穿支血管探查：创面修复术前使用手持多普勒探查骶旁动脉穿支并标记，通常可探查 2~3 支明确的骶旁穿支血管，手术麻醉后使用缝合线标记。见图 1A。

3. 彻底清创：（1）对于脓肿未破溃的急性发作期患者，入院完善相关检查后行急诊手术，于硬膜外麻醉下行脓肿切开，用刮勺尽量去除创面内坏死组织，坚持每天换药 1 次，1 周后在蛛网膜下腔阻滞麻醉下进行彻底清创+骶旁穿支皮瓣覆盖。（2）对非急性感染期的患者，在蛛网膜下腔阻滞麻醉下彻底清创后，同期采用骶旁穿支皮瓣修复创面。术中于藏毛囊肿窦道内或创腔内注射亚甲蓝，用血管钳大致探查窦道的走向，于臀间裂纵向适当扩大藏毛窦口，填塞碘伏纱布后于创缘外 5~10 mm 处，标记皮肤切口线，于骶尾筋膜浅面完整切除所有病灶，术中注意保持亚甲蓝无外漏，完整切除病灶。见图 1B。

4. 皮瓣设计：选择创面外上方的穿支血管，根据创面大小设计骶旁动脉穿支皮瓣，超出创面长和宽各 0.5~1.0 cm。

5. 皮瓣切取和转移：切取包含皮肤、皮下脂肪及臀大肌筋膜的皮瓣，于臀大肌表面充分游离皮瓣，注意保护穿支血管和彻底止血，旋转约 30° 后即可无张力覆盖创面，供瓣区直接关闭。皮瓣下及供瓣区共放置 1 根负压引流管。见图 1C。

6. 术后注意事项：组织标本送细菌培养和病理检查。围手术期给予抗生素治疗，常规给予头孢呋辛钠，根据细菌培养及临床表现必要时调整抗生素的种类和时限，术后

14~17 d拆线。术后2周给予盐酸洛派丁胺抑制胃肠道蠕动,术后2周内若有便意,则侧卧位给予开塞露后仰卧位在床上排便。术后3周内避免坐位姿势,注意保持手术切口干燥清洁。引流液连续3 d少于5 ml时,拔除引流管。

三、临床应用

6例藏毛疾病患者接受骶旁动脉穿支皮瓣覆盖治疗。其中男性5例,女性1例,平均年龄24(18~33)岁,急性感染期2例,非急性感染期4例。平均手术时长为165(134~207) min,平均皮瓣长度为8(7~11) cm,平均皮瓣宽度为3(3~4) cm,平均引流管放置时间8(4~17) d,平均住院时间为13(6~23) d,平均拆线时间为14(14~17) d。随访6~16个月,全部患者均一期愈合,均无皮瓣坏死、皮瓣积血、手术切口感染及裂开、切口长期不愈合等早期和晚期术后并发症。随访过程中均未出现愈合后再感染复发。见图2。

四、讨论

对于彻底清创后皮瓣覆盖这一治疗策略,皮瓣选择是决定修复效果的关键。临床上较为常用的任意皮瓣技术有:Karydakis术、菱形皮瓣和皮下筋膜瓣臀沟抬高术。Karydakis术又称不对称皮内缝合术,通过偏心梭形切除,彻底分离近中线一侧的切缘以实现偏中线缝合和抬高臀沟,操作简单;但对于创面较宽、距离肛缘较近的患者,存在术后切口愈合不良的风险。菱形皮瓣因能提供较充足的组织以实现臀沟抬高和偏中线缝合,临床效果较好,应用广泛,但对于病变位置较低、距离肛缘较近或创面过大的患者,修复仍较为困难,术后并发症较多。臀大肌转移常用于病灶广发、复发及复杂的藏毛疾病患者,其可通过转移臀大肌皮瓣覆盖缺损创面,缺点是需要较长的手术时间、操作复杂、术后并发症较多,而且对臀大肌损伤较大,应尽量避免使用,尤其不建议用于可自主行走的患者。

穿支皮瓣具有血供好、损伤小、使用方式灵活等特点,骶旁穿支血管是阴部内动脉的分支骶外侧动脉穿出骶孔后发出的分支血管,与臀上和臀下动脉的穿支血管来源不同[12]。有报道称,该皮瓣可用于修复骶臀裂部位缺损和骶尾部压力性损伤,表明骶旁动脉穿支皮瓣能供应较大范围的臀部组织[13-15]。但目前关于骶旁动脉穿支皮瓣临床应用的报道不多,可能与骶旁动脉穿支血管直径较小、骶尾部位置较深、操作较为困难以及学习曲线较陡有关[11]。Chaput等[11]选择骶旁动脉穿支皮瓣修复藏毛疾病切除后的创面,取得了良好的手术效果,但因为旋转角度大,需要较充分地剥离血管蒂,操作较为困难,手术风险高,临床推广难度较大。

与Chaput等[11]术式相比,我们的方法不需要剥离血管蒂,皮瓣旋转角度较小,保留部分皮肤蒂,更加安全可靠,减少皮瓣坏死可能;皮瓣蒂部设计在创面外上方,方便临床使用,手术风险更小,操作简单便于临床普及。

有报道建议,对于急性感染期的患者,应彻底清创术后4周再行皮瓣修复[16]。本组有2例处于急性感染期,脓肿切开1周后即进行了皮瓣修复,术后恢复良好,这可能与我们皮瓣血运好,无张力覆盖创面有关。但我们也发现,相对非急性感染期患者,这2例急性感染患者术中出血较多(分别为80 ml和100 ml),需要的皮瓣较大,有待今后研究优化改进。此外,作为探索性研究,本研究只纳入了单中心较少的样本,接下来将扩大样本量,并延长随访时间对远期疗效进一步评估。

利益冲突 所有作者均声明不存在利益冲突

请补充作者贡献声明:

参 考 文 献

[1] 李婉迪, 栾杰, 穆大力. 手术治疗骶尾部藏毛疾病的现状与进展[J]. 中华整形外科杂志, 2020,36(9):1062-1066. DOI: 10.3760/cma.j.cnZHZXWKZZ-2018-0515-00240.

[2] Iesalnieks I, Ommer A, Petersen S, et al. German national guideline on the management of pilonidal disease[J]. Langenbecks Arch Surg, 2016, 401(5): 599-609. DOI: 10.1007/s00423-016-1463-7.

[3] 胡俊, 沈可欣, 苏妍卓, 等. 负压封闭引流术在藏毛窦手术切除术后创面修复中的应用价值[J]. 中华消化外科杂志, 2018, 17(2):177-181. DOI:10.3760/cma.j.issn.1673-9752.2018.02.011.

[4] Stauffer VK, Luedi MM, Kauf P, et al. Common surgical procedures in pilonidal sinus disease: A meta-analysis, merged data analysis, and comprehensive study on recurrence[J]. Sci Rep, 2018, 8(1): 3058. DOI: 10.1038/s41598-018-20143-4.

[5] Enriquez-Navascues JM, Emparanza JI, Alkorta M, et al. Meta-analysis of randomized controlled trials comparing different techniques with primary closure for chronic pilonidal sinus[J]. Tech Coloproctol, 2014, 18(10): 863-872. DOI:10.1007/s10151-014-1149-5.

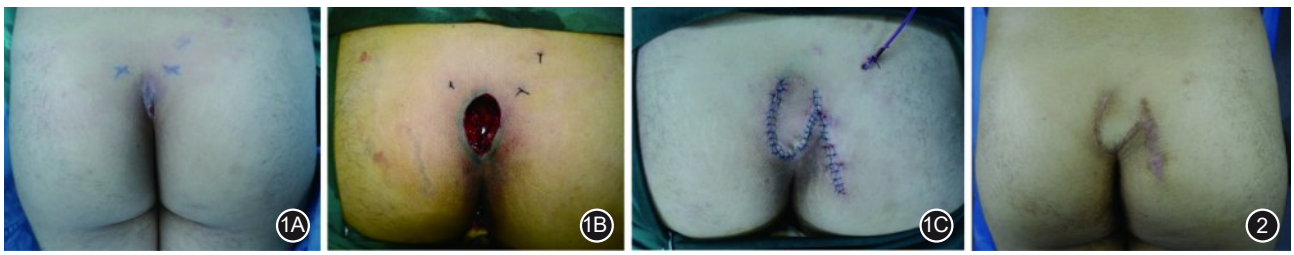

图1 骶旁动脉穿支皮瓣治疗藏毛疾病过程 1A.术前藏毛窦病灶和标记的穿支血管;1B.彻底清创后的创面;1C.皮瓣修复后即刻 **图2** 骶旁动脉穿支皮瓣治疗藏毛疾病术后1年随访典型病例

[6] Bascom J, Bascom T. Failed pilonidal surgery: new paradigm and new operation leading to cures[J]. Arch Surg, 2002, 137(10): 1146-1151. DOI: 10.1001/archsurg.137.10.1146.

[7] Ojo D, Flashman K, Thomas G, et al. Cleft closure (the Bascom cleft lift) for 714 patients-treatment of choice for complex and recurrent pilonidal disease (a cohort study)[J]. Colorectal Dis, 2023, 25(9): 1839-1843. DOI: 10.1111/codi.16688.

[8] Koca YS, Yıldız I, Ugur M, et al. The V-Y flap technique in complicated and recurrent pilonidal sinus disease[J]. Ann Ital Chir, 2018,89:66-69.

[9] Yang YP, Yu LY, Wang YZ, et al. Comparative analysis on the effect of Z-plasty versus conventional simple excision for the treatment of sacrococcygeal pilonidal sinus: a retrospective randomised clinical study[J]. Int Wound J, 2020,17(3):555-561. DOI:10.1111/iwj.13315.

[10] Song Y, Zang Y, Chen Z, et al. The application of the Limberg flap repair technique in the surgical treatment of pilonidal sinus disease[J]. Int Wound J, 2023,20(6):2241-2249. DOI:10.1111/iwj.14105.

[11] Chaput B, Herlin C, Jacques J, et al. Management of pilonidal sinus disease with the aesthetically shaped parasacral perforator flap: multicenter evaluation of 228 patients[J]. Plast Reconstr Surg, 2019, 144(4): 971-980. DOI:10.1097/PRS.0000000000006087.

[12] Bekara F, Herlin C, Mojallal A, et al. A systematic review and meta-analysis of perforator-pedicled propeller flaps in lower extremity defects: identification of risk factors for complications[J]. Plast Reconstr Surg, 2016, 137(1): 314-331. DOI:10.1097/PRS.0000000000001891.

[13] Koshima I, Moriguchi T, Soeda S, et al. The gluteal perforator-based flap for repair of sacral pressure sores[J]. Plast Reconstr Surg, 1993, 91(4): 678-683. DOI: 10.1097/00006534-199304000-00017.

[14] Garrido A, Ali R, Ramakrishnan V, et al. Reconstruction of the natal cleft with a perforator-based flap[J]. Br J Plast Surg, 2002,55(8):671-674. DOI:10.1054/bjps.2002.3943.

[15] Lin CT, Chen SY, Chen SG, et al. Parasacral perforator flaps for reconstruction of sacral pressure sores[J]. Ann Plast Surg, 2015, 75(1): 62-65. DOI: 10.1097/SAP.0000000000000024.

[16] Halaclar B, Cetindag O. Comparison of different interval times of limberg flap reconstruction after pilonidal sinus abscess[J]. Eur Rev Med Pharmacol Sci, 2022, 26(23): 9015-9020. DOI:10.26355/eurrev_202212_30576.

·读者·作者·编者·

本刊对作者署名及其工作单位的撰写要求

1. 作者署名：作者姓名在题名下按序排列，排序应在投稿前由全体作者共同讨论确定，**投稿后不应再作改动，确需改动时必须出示单位证明以及所有作者亲笔签名的署名无异议的书面证明**。作者单位名称（具体到科室）及邮政编码列于作者姓名下方，并注明通信作者的Email地址。作者应同时具备以下4项条件：（1）参与选题和设计，或参与资料的分析与解释者；（2）撰写论文或对其学术内容的重要方面进行关键修改者；（3）对最终要发表的论文版本进行全面的审阅和把关者；（4）同意对论文的所有方面负责，保证对涉及研究工作的任何部分的准确性和科研诚信的问题进行恰当的调查，并及时解决者。**仅参与获得资金或收集资料者不能列为作者，仅对科研小组进行一般管理者也不宜列为作者。**

2. 工作单位：原则上1位作者仅能标注1个单位（著录个人隶属的行政机构，如果作者隶属的行政机构与完成课题选题、研究方案设计、进行研究工作和提供研究条件的机构不一致，或作者隶属不同机构时，**以提供研究条件和完成研究工作的机构为作者单位），确需标注多个单位的，需在投稿介绍信加盖所有著录单位的公章（所有公章盖在同一张纸上），且第一作者单位必须为资料来源单位。**